ARCHIV

für

Mikroskopische Anatomie

I. Abteilung

für vergleichende und experimentelle Histologie und Entwicklungsgeschichte

II. Abteilung

für Zeugungs- und Vererbungslehre

herausgegeben

von

O. Hertwig und **W. von Waldeyer-Hartz**
in Berlin

Dreiundneunzigster Band
Mit 34 Tafeln und 62 Textfiguren

BONN
Verlag von Friedrich Cohen
1920

K249(1)

Alle Rechte vorbehalten.

Druck von H. Laupp jr in Tübingen.

Inhalt.

Abteilung I.

Erstes Heft.

Ausgegeben am 16. Mai 1919.

Seite

Ueber die leukocytären Elemente der Darmschleimhaut der Säugetiere. Von Paul Weill. XII. Fortsetzung der „Studien über das Blut und die blutbildenden und -zerstörenden Organe". Von Franz Weidenreich. Hierzu Tafel I und II 1

Ueber das regelmäßige Vorkommen von Myelocyten in der Milz des erwachsenen Menschen. Von Paul Weill. XIII. Fortsetzung der „Studien über das Blut und die blutbildenden und -zerstörenden Organe". Von Franz Weidenreich. Hierzu Tafel III 82

Ueber die sog. Xantholeukophoren beim Laubfrosch. Von Prof. Dr. W. J. Schmidt, Bonn. Hierzu Tafel IV . . . 93

Ueber Chromatophoren bei Insekten. Von Prof. Dr. W. J. Schmidt, Bonn. Hierzu Tafel V 118

Zweites und drittes Heft.

Ausgegeben am 20. November 1919.

Morphologische Studien am Darmepithel von Ascaris lumbricoides. Von Philipp Stöhr, Würzburg. Hierzu Tafel VI und 3 Textfiguren 137

Die Entwicklung des Ausführungsgangsystems der Milchdrüse. Untersuchungen beim Rind. Von Markus Zschokke, Assistent am vet.-anat. Institut der Univ. Zürich. 5. Beitrag zum Bau und zur Entwicklung von Hautorganen bei Säugetieren. Hierzu Tafel VII und 1 Textfigur 184

Die Anlage und Entwicklung des Vornierenglomerulus bei anuren Amphibien (Rana temporaria) mit besonderer Rücksicht auf seine Gefäße. Von A. Hartmann, Assistentin am histologisch-embryologischen Institut München. Hierzu Tafel IX—XII und 13 Textfiguren 210

16343

Seite

Ueber die Menge und die Arten der durch die normale Milz gebildeten farblosen Blutzellen. Von Dr. Miklós v. Melczer (Budapest), Assistent 307

Bakteroiden, Mitochondrien und Chromidien. Ein Beitrag zur Entwicklung des Bindegewebes. Von Prof. Dr. E. Trojan (Prag). Aus dem zoologischen Institut der Deutschen Universität in Prag. Hierzu Tafel XIII, XIV und 4 Textfiguren 333

Viertes Heft.

Ausgegeben am 28. Februar 1920.

Ueber eigenartige Erscheinungen am Peritonaeal-Pigment bei Knochenfischen. Von E. Ballowitz in Münster i. W. Hierzu Tafel XV—XVII und 10 Textfiguren 375

Ueber die Farbzellenvereinigungen bei Serranus. Von E. Ballowitz in Münster i. W. Hierzu Tafel XVIII und 7 Textfiguren 404

Ueber das Verhalten der verschiedenartigen Chromatophoren beim Farbenwechsel des Laubfrosches. Von Prof Dr. W. J. Schmidt in Bonn. Hierzu Tafel XIX—XXII . . . 414

Mehrfaserige („polyine") subepitheliale Muskelzellen bei Hydromedusen (Carmarina). Von Prof. Dr. W. J. Schmidt in Bonn (Zoolog. Institut). Hierzu Tafel XXIII 456

Abteilung II.

Erstes Heft.

Ausgegeben am 16. Mai 1919.

Ueber die Samenkörner der Libellen. II. Die Spermien der Agrioniden. Von E. Ballowitz, Münster i. W. Hierzu Tafel I und 4 Textfiguren 1

Zweites und drittes Heft.

Ausgegeben am 20. November 1919.

Zytologische und experimentelle Untersuchungen über die Geschlechtsbestimmung bei Dinophilus apatris Korsch. Von Hans Nachtsheim. Aus dem Zoologischen Institut München. Hierzu Tafel II—V und 5 Textfiguren 17

Viertes Heft.

Ausgegeben am 28. Februar 1920.

Die Entwicklung der Keimzellen des Grottenolmes (Proteus anguineus). I. Teil. Die Spermatogenese. Von H. Stieve in Leipzig. Hierzu Tafel VI—XII und 16 Textfiguren . 141

ARCHIV

für

Mikroskopische Anatomie

I. Abteilung

für vergleichende und experimentelle Histologie und Entwicklungsgeschichte

II. Abteilung

für Zeugungs- und Vererbungslehre

herausgegeben

von

O. Hertwig und **W. von Waldeyer-Hartz**
in Berlin

Dreiundneunzigster Band
I. Abteilung
Mit 22 Tafeln und 37 Textfiguren

BONN
Verlag von Friedrich Cohen
1920

Alle Rechte vorbehalten.

Druck von H. Laupp jr in Tübingen.

Inhalt.

Abteilung I.

Erstes Heft.

Ausgegeben am 16. Mai 1919.

Seite

Ueber die leukocytären Elemente der Darmschleimhaut der Säugetiere. Von Paul Weill. XII. Fortsetzung der „Studien über das Blut und die blutbildenden und -zerstörenden Organe". Von Franz Weidenreich. Hierzu Tafel I und II 1

Ueber das regelmäßige Vorkommen von Myelocyten in der Milz des erwachsenen Menschen. Von Paul Weill. XIII. Fortsetzung der „Studien über das Blut und die blutbildenden und -zerstörenden Organe". Von Franz Weidenreich. Hierzu Tafel III 82

Ueber die sog. Xantholeukophoren beim Laubfrosch. Von Prof. Dr. W. J. Schmidt, Bonn. Hierzu Tafel IV 93

Ueber Chromatophoren bei Insekten. Von Prof. Dr. W. J. Schmidt, Bonn. Hierzu Tafel V 118

Zweites und drittes Heft.

Ausgegeben am 20. November 1919.

Morphologische Studien am Darmepithel von Ascaris lumbricoides. Von Philipp Stöhr, Würzburg. Hierzu Tafel VI und 3 Textfiguren 137

Die Entwicklung des Ausführungsgangsystems der Milchdrüse. Untersuchungen beim Rind. Von Markus Zschokke, Assistent am vet.-anat. Institut der Univ. Zürich. 5. Beitrag zum Bau und zur Entwicklung von Hautorganen bei Säugetieren. Hierzu Tafel VII und 1 Textfigur 184

Die Anlage und Entwicklung des Vornierenglomerulus bei anuren Amphibien (Rana temporaria) mit besonderer Rücksicht auf seine Gefäße. Von A. Hartmann, Assistentin am histologisch-embryologischen Institut München. Hierzu Tafel IX—XII und 13 Textfiguren 210

Seite

Ueber die Menge und die Arten der durch die normale Milz gebildeten farblosen Blutzellen. Von Dr. Miklós v. Melczer (Budapest), Assistent 307

Bakteroiden, Mitochondrien und Chromidien. Ein Beitrag zur Entwicklung des Bindegewebes. Von Prof. Dr. E. Trojan (Prag). Aus dem zoologischen Institut der Deutschen Universität in Prag. Hierzu Tafel XIII, XIV und 4 Textfiguren 333

Viertes Heft.

Ausgegeben am 28. Februar 1920.

Ueber eigenartige Erscheinungen am Peritonaeal-Pigment bei Knochenfischen. Von E. Ballowitz in Münster i. W. Hierzu Tafel XV—XVII und 10 Textfiguren 375

Ueber die Farbzellenvereinigungen bei Serranus. Von E. Ballowitz in Münster i. W. Hierzu Tafel XVIII und 7 Textfiguren 404

Ueber das Verhalten der verschiedenartigen Chromatophoren beim Farbenwechsel des Laubfrosches. Von Prof Dr. W. J. Schmidt in Bonn. Hierzu Tafel XIX—XXII . . . 414

Mehrfaserige („polyine") subepitheliale Muskelzellen bei Hydromedusen (Carmarina). Von Prof. Dr. W. J. Schmidt in Bonn (Zoolog. Institut). Hierzu Tafel XXIII 456

Ueber die leukocytären Elemente der Darmschleimhaut der Säugetiere.

Ein Beitrag zur Beurteilung der Granulationen in Leukocyten.

Von

Paul Weill.

XII. Fortsetzung der „Studien über das Blut und die blutbildenden und -zerstörenden Organe".

Von

Franz Weidenreich.

Hierzu Tafel I u. II.

Einleitung.

Es ist eine längst bekannte und schon öfters in vielfacher Weise gedeutete Tatsache, daß die Schleimhaut des Verdauungstractus in seiner ganzen Ausdehnung von Elementen leukocytären Charakters bevölkert ist. Diese finden sich in Form mehr oder weniger scharf abgegrenzter Ansammlungen lymphoider Zellen; nicht selten kommt es dabei, wie auch an anderen Stellen des Körpers zur Bildung von Solitärknötchen. Im Darm speziell sind es die Peyerschen Plaques im Dünndarm, bei den Vögeln die Bursa Fabricii im Enddarm, bei niedern Wirbeltieren, besonders den Fischen, der als Leydigsches Organ beschriebene, im Oesophagus gelegene Herd lymphoider Formen, welche solche Follikel darstellen. Aber außerdem konstatiert man noch im ganzen Darmtractus ein reichliches Vorkommen von mehr vereinzelt liegenden Lymphocyten. Diese ganzen Verhältnisse sind schon von den ältern Anatomen erkannt und dargestellt worden. Erst viel später kam man

dazu, mit Hilfe der verbesserten Fixier- und Farbenmethoden zu unterscheiden zwischen den ungranulierten und granulierten Elementen der Darmschleimhaut. Das Hauptgewicht bei allen solchen Untersuchungen wurde jedoch speziell auf die quantitativen Verhältnisse dieser Zellen im Darm in Beziehung zu den Ernährungs- resp. Resorptionsvorgängen gelegt. Vor allem seien hier die Studien von R. Heidenhain, Erdély, Sansonow genannt, die nach zahlreichen Fütterungsversuchen einen bestimmten Reichtum der Darmschleimhaut an granulierten und ungranulierten Elementen als korrespondierend mit einem bestimmten Resorptions- und Ernährungszustand feststellten.

Die Morphologie und vor allem die genetischen Beziehungen der Leukocyten im Darm sind erst verhältnismäßig wenig und zum Teil mit widersprechenden Resultaten untersucht worden. Ueber diese Fragen einige Aufklärung zu bringen, ist der Zweck der vorliegenden Untersuchungen.

Material und Untersuchungsmethoden.

Als Untersuchungsobjekte benutzten wir den Darm ausgewachsener, gut genährter Tiere, die wir meistens 2—4 Stunden nach einer reichlichen Fütterung töteten. Es stand uns der Darm von Hund, Katze, Ratte, Maus, Meerschweinchen, Kaninchen und Schwein zur Verfügung. Auch menschliches Material hatten wir Gelegenheit zu untersuchen. Dasselbe entstammte einem 37 jährigen, vollständig gesunden, gut genährten Hingerichteten und wurde in der Helly schen Modifikation der Zenker schen Fixierungsflüssigkeit ¼ Stunde nach dem Tode eingelegt und 4 Stunden darin gelassen. Das tierische Material fixierten wir ebenfalls in „Zenkerformol" bei 37° während 2 Stunden und betteten die gesamten Objekte in Paraffin ein. Die Schnittdicke betrug 2—6 μ.

Als Färbungsmethoden kamen in Anwendung:

1. Hämalaun-Eosin, das sich zur Darstellung der eosinophilen Zellen gut eignet.

2. Ehrlichsche Triacidfärbung. Wir färbten in der unverdünnten Farblösung 15 Minuten und entwässerten die Schnitte in Aceton.

3. Giemsa-Färbung für Romanowsky-Färbung nach der Schridde schen Methode (2 Tropfen Farbe auf 1 ccm dest. Wasser). Wir färbten damit 20 Minuten, wuschen in Wasser kurz ab und entwässerten in Aceton. Die Methode diente speziell zur Sichtbarmachung der verschiedenen Granulationen.

4. Universalfärbung nach Pappenheim, eine Kombination der Giemsa- mit der May-Grünwald-Färbung. Sie macht ebenso wie die vorige die Leukocytengranula sowie die Plasmazellen und Mastzellen gut sichtbar.

5. Methylgrün-Pyroninfärbung nach Pappenheim. Wir gossen 35 Teile einer 1% Pyronin- und 15 Teile einer 1% Methylgrünlösung frisch zusammen und färbten damit 3 Minuten lang. Die Schnitte wurden dann schnell in Wasser abgewaschen und in Aceton entwässert. Speziell die großen und kleinen Lymphocyten, Plasma- und Mastzellen kamen damit gut zur Darstellung.

Literatur.

Lymphocyten.

Schon früh erwähnt Weber runde Zellen im Epithel und den mit Gefäßen versehenen Teilen der Zotten; Arnstein (1867 a b) beschreibt solche speziell beim Kaninchen, Meerschweinchen, Hund und der Katze. Ebenso registrieren Verson und auch Watney das Vorkommen von „Lymphkörperchen" bei denselben Tieren in der Mucosa des Darmes, letzterer außerdem noch beim Affen, Schaf, Ratte. Die gleichen Elemente findet dann auch Stöhr (1880, 83/89) im menschlichen Magen; er beobachtet sie noch im Darm verschiedener Säugetiere, und zwar liegen diese Zellen nach ihm nicht nur zwischen den Epithelzellen, sondern sie vermögen auch durch das Epithel in das Lumen zu wandern.

Beim Hund beschreibt Moschner dieselben Typen als „gefärbte, länglich oval gestreckte Körperchen", die besonders zwischen den Drüsenzellen ihren Sitz haben.

Alle diese Feststellungen beziehen sich im wesentlichen auf das morphologische Verhalten jener Zellelemente; im Gegensatz dazu zeigen nun die Untersuchungen der folgenden Zeit das Bestreben, das Auftreten derselben in der Darmmucosa in Zusammenhang zu bringen mit den Resorptions- und Assimilationsvorgängen, die sich hier abspielen. So versuchte vor allem Hofmeister (1885/86/87) die Bildung von Lymphocyten als „den morphologischen Ausdruck der zugrunde liegenden Assimilationsvorgänge" zu betrachten. Nach seiner Ansicht sind nämlich die Lymphzellen Träger des Transportes und der Aufspeicherung des Eiweißes und seiner Spaltprodukte. Damit bringt er auch die Tatsache in Verbindung, daß „die Darmteile, welche die Resorption besorgen (Pylorus, Coecum), reichlich mit Lymphgewebe durchsetzt sind, während die anderen (Mund, Rachen, Dickdarm) weniger oder gar keine (Oesophagus) enthalten.

Daß die Lymphzellen aktiv bei der Absorption und dem Transport der Nahrungsmittel beteiligt sind, bestätigt Schäfer (1884/85 a, b), aber speziell in der Aufnahme des Fettes im Darmkanal erblickt derselbe ihre wesentliche Aufgabe; ganz dieselbe Meinung vertritt Zawarykin (1883, 1885, 1887), während Wiemer die Aufnahme von Fetteilchen in den Lymphzellen für ein ganz zufälliges Moment ansieht.

Eine ausführliche Behandlung erfahren die lymphoiden Elemente durch R. Heidenhain. Er beschreibt ihr Vorkommen im Zottenstroma, zwischen den Epithelzellen sowie im Lumen des Darmes. Auf seine Untersuchungen über das Verhältnis zwischen der Zahl der Lymphocyten und

dem Ernährungszustand des Darmes werden wir bei der Besprechung der „rotkörnigen Zellen" eingehen.

Die Durchwanderung von Leukocyten durch das Epithel beim Menschen und den Haustieren erwähnen Bonnet (1892) und Rüdinger. Auch Klippel et Pierre-Weil beschreiben im menschlichen Darm „„cellules rondes" caractérisées par leur noyau irrégulièrement granuleux et leur fin liteé protoplasmatique"; die gleiche Beschreibung dieser Zellen liefert auch Muthmann für Menschen, Hund, Maus und Katze. Von Autoren, welche die gleiche Zellart noch bei anderen Säugetieren beschreiben, wären zu nennen: Lafforgue, Preusse, Schlesinger.

Im embryonalen Darm findet Toldt bei der Katze zwischen den Epithelzellen runde Kerne, die streckenweise ziemlich reichlich, an anderen Stellen vereinzelt vorkommen; den gleichen Befund liefert Patzelt für Schweine-Embryonen verschiedener Länge.

Jedoch auch bei niederen Wirbeltieren sind die Lymphocyten in der Darmschleimhaut beschrieben. So berichtet Edinger (1876/77) über ihr Vorkommen bei Fischen; Petersen (1908) findet lymphoide Infiltration in der Pylorusschleimhaut von Selachiern; bei Emys europaea beschreibt Machate solche im ganzen Darmtractus; nach Oppel (1889) kommen sie auch im Darm von Proteus anguineus vor. Auch im Vogeldarm findet Cloetta „kleine Zellen mit chromatinreichem polymorphem Kern und etwas größere Zellen mit bläschenförmigem Kern". Die quantitativen Veränderungen, welche die Lymphocyten während der verschiedenen Ernährungsstadien erleiden, prüfte Béguin bei Kröten und Eidechsen und kommt zu dem Resultat, daß die Darmschleimhaut des Hungertieres im Gegensatz zu derjenigen des während der Verdauung getöteten in allen ihren Schichten sehr reich an lymphoiden Elementen sei. Diese Untersuchungen stehen in ihrem Ergebnis in direktem Widerspruch mit denjenigen Heidenhains, wie auch mit denjenigen Erdélys an der Ratte, daß der Darm des Hungertieres sich als viel zellärmer erweist als derjenige des mit Eiweiß, Fett oder Kartoffeln gefütterten Tieres.

Sämtliche Autoren über deren Untersuchungen wir im vorhergehenden berichtet haben, sehen in den Lymphocyten der Darmschleimhaut Elemente, die alle dem Mesenchym entstammen; nur Davidoff (1886/87) tritt für eine genetische Beziehung zwischen Epithelzellen und lymphoiden Elementen ein. Nach seiner Meinung entstehen aus Abschnürungen des Kerns der Epithelzellen sog. „Nebenkerne", die sich dann mit Protoplasma umgeben und sich als typische Lymphocyten präsentieren.

Eosinophile Zellen.

Ellenberger hat als erster im Darm von Pferd, Rind, Schaf, Ziege, Schwein, Hund, Affen, Kaninchen Zellen mit stark gekörntem Protoplasma nachgewiesen. Er identifiziert dieselben jedoch nicht mit den weißen Blutkörperchen, „da sie größer sind als sie, stärker glänzen, größere und umfangreichere Granula und nur einen, und zwar bläschenartigen großen Kern zeigen". Ueber ihre Herkunft macht er weiter keine Angaben. Seither

sind diese Zellen sehr oft beobachtet worden in der Darmschleimhaut der verschiedenen Wirbeltierklassen. So berichtet Bergouzini über ihr Vorkommen beim Frosch und Kaninchen im submukösen Bindegewebe; Czermack fand sie besonders zahlreich in der Umgebung der Follikel; innerhalb derselben sind sie sehr spärlich und nur als „Gäste" zu betrachten. Zellen mit nierenförmigen oder in 2 Teilen geteilten Kernen und eosinophilen Granulationen beschreibt Greschik im Enddarm des Haussperlings; denselben Befund liefert Oppel (1889) für Proteus megaris. Im Magen einiger Vogelarten kommen nach Schreiner polynukleäre und auch mononukleäre größere und kleinere eosinophile Leukocyten vor, welche oft im untersten Teil des Oesophagus diffuse Ansammlungen bilden. Im ganzen Darmtractus von Vögeln und Säugetieren findet Muthmann eosinophile Leukocyten, nur fehlen sie im Innern der Lymphknötchen. Die eosinophilen Leukocyten, welche de Waele im Darme von Vertebraten findet, erklärt er — wenigstens für die Mehrzahl derselben — als im Sinne Ehrlichs aus dem Blute eingeschwemmte Elemente. Beim Schwein hat Stintzing (1999) sog. „kongophile Zellen" in der Magenschleimhaut gefunden, welche meist einkernig, selten zweikernig auftreten. Bei Maus, Meerschweinchen, Kaninchen, Hund, Mensch und Frosch konnte Verfasser diese Zellen nicht nachweisen. Er identifiziert sie als eosinophile Leukocyten. Bei der Untersuchung des Schweinedarmes beschreibt dann Du Bois ein-, zwei-, niemals polymorphkernige Zellen mit acidophilen Granulationen, die im Oesophagus und Fundus fehlen, im Dünndarm reichlich, spärlicher im Colon vorhanden sind. Nach seiner Meinung „these cells probably represent a transitional form and are identical neither with leucocytes nor with connective tissue cells".

Zellen mit gekörntem Plasma und kleinen Kernen oder auch zweikernige Formen beschreibt Preusse im Dünndarm des Pferdes. Beim Hund hat vor allem R. Heidenhain die gekörnten Wanderzellen beobachtet und sie als „rotkörnige Zellen" bezeichnet. Er definiert sie als Zellen „mit farblosem Protoplasma, in welches intensiv rot gefärbte Körnchen dichter oder zerstreuter eingelagert sind". Ihre Zahl im Darme schwankt wie diejenige auch der lymphoiden Elemente je nach dem Ernährungszustand des betreffenden Tieres: beim Hungertier sind sie sehr gering an Zahl und nehmen beim reichlich mit Fleisch, vor allem mit Stärke und Fett oder Zucker gefütterten Tiere sehr stark zu. Was die Natur der Granulationen dieser Zellen anbetrifft, so identifiziert sie Heidenhain nicht ohne weiteres mit denjenigen der eosinophilen Leukocyten, weil sie nicht wie diese sich leicht mit Eosin färben lassen, sondern erst bei Behandlung mit Ehrlich-Biondi-Gemisch einen roten Farbton annehmen. Ueber die Art ihrer Genese spricht er sich dahin aus, daß es wahrscheinlicher sei, daß diese Elemente lokal sich aus Lymphocyten heranbilden, eher als daß sie aus dem Blute einwanderten. Ebenso findet Erdély für den Darm der Ratte dieselben Beziehungen zwischen der Zahl der rotkörnigen Zellen und dem Ernährungszustand. Nach seiner Ansicht entstammen dieselben den Lymphocyten, denn es sind beide Arten untereinandergemischt, ihre Kerne sind sich ähnlich und sie zeigen beide Wanderungsfähigkeit. San-

sonow hat beim selben Tiere die Abhängigkeit der Zahl der eosinophilen Elemente von der Ernährung festgestellt; aus seinen Untersuchungen geht hervor, daß sich beim Hungertier keine Eosinophilen finden, daß sie bei Fütterung mit trockenem Eiweiß sich vermehren, bei Fütterung mit Fett und Stärke sich vermindern. Aus diesem Verhalten schließt er auf eine wichtige Aufgabe dieser Zellen bei der Eiweißverdauung. Nach seiner Ansicht stellt eine große Anzahl derselben aus den Gefäßen emigrierte Leukocyten dar; er gibt aber die Möglichkeit zu, daß ein Teil von ihnen sich in loco vermehren und aus Myelocyten entstehen kann. Vielleicht entstammen sie auch Lymphocyten, aus denen sie durch Vermehrung der „Körner" sich gebildet haben. Die gleichen Elemente beschreibt Zipkin in den Dünndarmzotten von Inuus Rhesus; sie zeigen einen größeren oder zwei kleinere rundliche Kerne; denselben Befund liefert Teichmüller für Meerschweinchenföten.

Bei Amphibien und Säugetieren beobachten Hardy und Westbrook (1895) eosinophile Zellen mit runden und eingebuchteten Kernen, deren Zusammenhang mit den Blutelementen sie jedoch in Abrede stellen. Auch diejenigen mono- und polynukleären eosinophilen Zellen, welche nach Kultschitzky im Darm des Hundes vorkommen, sind nach seiner Ansicht nicht mit den Leukocyten des Blutes und auch nicht mit den Knochenmarkszellen zu identifizieren, „da es leicht möglich wäre, daß diese Arten der acidophilen Zellen sich mehr oder weniger voneinander unterscheiden, sowohl dem Ursprunge nach als auch nach ihrer physiologischen Rolle".

Im menschlichen Duodenum und Ileum hat zuerst Schaffer (1891) zahlreiche eosinophile Zellen beobachtet, welche zwei getrennte oder einen hantelförmigen Kern besitzen. Im Rectum des Menschen beschreibt sodann Struiken Zellen mit dunkelblauem Kern und dunkelroten Körnchen in rosa Plasma liegend. Auch Stutz findet solche im Magen und Darm des Menschen und gibt die Möglichkeit zu, daß diese eosinophilen Leukocyten in der Darmschleimhaut gebildet werden könnten, aber ohne imstande zu sein, seine Ansicht zu beweisen. Nach den Untersuchungen von Simon (1903) finden sich diese Zellen außer beim erwachsenen Menschen noch im Darm von menschlichen Föten von 4 und 4½ Monaten, dann noch bei Kaninchen, Hund, Katze, Meerschweinchen, Stier, Schaf, Schwein, Huhn, Frosch, Schildkröte, Raja. Speziell für den Hund leugnet er (1904) das Vorkommen mononukleärer großkerniger Elemente und demgemäß auch die lokale Entstehung dieser Zellen, gibt dann aber in einer späteren Arbeit (1905) zu, daß doch, besonders während der Verdauung, eine gewisse Anzah solcher eosinophilen Myelocyten sich finde, deren Kerne mit denjenigen der Lymphocyten identisch sei. Eine wechselnde Anzahl solcher Elemente konstatiert Schmidt beim Erwachsenen; er findet sie auch beim Neugeborenen, jedoch nur in geringer Zahl. Mononukleäre, sogar in mitotischer Teilung, beobachten Klippel et Pierre-Weil beim Menschen; im Darm desselben wie auch in demjenigen des Meerschweinchens bildet Kull polynukleäre eosinophile Leukocyten ab. Hingegen bezeichnet Fischer eine erhebliche Ansammlung von eosinophilen Zellen

in der Submucosa schon als pathologisch, auch ergeben sich nach ihm keine Anhaltspunkte für die lokale Entstehung dieser Elemente in den Geweben. Gerade für eine solche tritt Zietzschmann infolge seiner Beobachtungen an den acidophilen Körnerzellen des Pferdedarmes ein. Nach seiner Ansicht entstehen dieselben dadurch, „daß ungekörnte farblose Zellen Hämoglobinteile in sich aufnehmen und zu den z-Granula umwandeln". Er beschreibt ihr Vorkommen in allen Darmabschnitten des Pferdes und außerdem bei Rind, Schaf, Ziege, Katze, Schwein, Esel, Hund. Eine „massenhafte Anhäufung der Granula in den Lymphzellen des Zottenstroma" konstatiert Zillinberg-Paul bei der Ratte in den Phasen starker Resorptionstätigkeit und bildet auch die entsprechenden zellentypischen eosinophilen Myelocyten ab. Dieselben Elemente beobachtet A. Saltykow (1901) in der Magenschleimhaut; er hält sie aber nicht für eosinophile Zellen, die sich direkt aus Lymphocyten gebildet haben, sondern für „phagocytäre Einschlüsse der neutrophilen Leukocyten von Produkten der regressiven Metamorphose der roten Blutkörper".

Ganz im Sinne einer lokalen Entstehung deutet Drzewina (1910 a) ihre Befunde bei Teleostiern. Die Kerne der eosinophilen Zellen im Darm dieser Tiere sind rund, exzentrisch gelagert, sie identifiziert sie direkt mit den im Blute kreisenden eosinophilen Leukocyten. Auch sie stellt eine Abhängigkeit in der Zahl dieser Elemente vom Ernährungszustand des Tieres fest, wie sie Heidenhain, Erdély, Sansonow u. a. für die Säugetiere behauptet hatten.

Leydigsches Organ.

Bei niederen Wirbeltieren findet sich im unteren Teil des Oesophagus eine merkwürdige Ansammlung von lymphocytären Elementen, die zuerst von Leydig (1851) bei Chimaera monstrosa und (1852) bei Rochen und Haien beschrieben worden ist. Später bezeichnet er diese Anhäufung als den Lymphdrüsen analog (1857). Im Oesophagus der Haie erhebt Edinger denselben Befund; nach ihm sind die einzelnen Elemente jenes Organs „Rundzellen". Bei Cobitis fossilis Lin. besitzt nach Lorent das muköse Gewebe des Oesophagus adenoiden Charakter, ohne daß eine Bildung von Lymphfollikeln stattfindet; auch für Anguis fragilis liefert Prenant dieselbe Beschreibung. In der Cardia und dem oberen Teil des Magens kommen nach Pilliet Anhäufungen adenoiden Gewebes vor, deren einzelne Zellen große und rundkernige, mit fein granuliertem Protoplasma versehene Elemente darstellen.

Auch bei den Vögeln sind ähnliche Bildungen beobachtet. So berichtet Klein über die Anhäufung von Lymphkörperchen im Oesophagus der Vögel wie in demjenigen des menschlichen Neugeborenen und des Frosches. Nach Renaut zeigt das Gewebe um die Oesophagealdrüsen der Vögel herum adenoiden Charakter. Von einer „Tonsilla oesophagea" spricht Glinsky als einer Ansammlung von diffusem adenoidem Gewebe in der Cardia und dem unteren Teil des Oesophagus der Wasservögel. Bei anderen Vogelarten erhebt Schreiner denselben Befund; ebenso Rubeli

bei Huhn und Taube. „Diffus begrenzte Haufen von Lymphocyten" zeigen nach demselben Autor der Oesophagus von Katze, Rind, Schwein, Pferd. Bei letzterem sah Zietzschmann in der Cardia acidophile Leukocyten. Im Bereich der kardialen Oesophagusdrüsen der Säugetiere kommt es nach Koelliker (1902) zu einer reichlichen Anhäufung adenoiden Gewebes. Beim Affen (Macacus rhesus) zeigt nach Schaffer (1897) die Cardia denselben Befund.

Drzewina untersuchte dieses Organ bei Selachiern (1904) und Teleostiern (1905), sowie bei Torpedo marmorata (1909/10 b) und stellte darin neben großen und kleinen Lymphocyten, kompaktkernigen und gelapptkernigen eosinophilen Leukocyten noch solche Elemente fest, die in ihrem Protoplasma mehr oder weniger acidophile Granulationen enthalten. Denselben Befund beschreibt Petersen (1907) bei Acanthias. Bei diesem Tier zeigen die acidophilen Zellen auch Mitosen. Nach der Ansicht von Petersen sind die ersten Zellen dieses Organs mit dem Blute hierhertransportiert worden, vermehren sich hier und treten als Lymphocyten oder granulierte Leukocyten in den allgemeinen Kreislauf.

Plasmazellen.

Eine andere Zellkategorie, die man in der Darmschleimhaut oft sehr reichlich findet, sind die Plasmazellen. Nach Councilman bilden sie den Hauptbestandteil der lymphoiden Infiltration des Darmes mit Ausnahme der Follikel, in denen sie verhältnismäßig selten angetroffen werden. Ein solches reichliches Vorkommen betont Dominici speziell im Darm des Kaninchens. Als rundliche dunkle Zellen mit dunklen runden Kernen beschreibt Zipkin bei Inuus Rhesus einen Zelltypus, den man mit den Plasmazellen identifizieren kann; beim Menschen endlich findet Schlesinger „öfters die Zellen des lymphoiden Gewebes durch Aufnahme von Plasma in Plasmazellen verwandelt". Daß die Zahl der Plasmazellen sich mit dem Verdauungszustand ändert, geht aus den Untersuchungen von Pirone und denjenigen von Joannowics hervor. Ersterer findet eine reichliche Vermehrung derselben während der Verdauung; im Jejunum eines 7 Stunden nach der letzten Mahlzeit getöteten Hundes konstatiert letzterer „ganz enorme Mengen von Plasmazellen".

Nicht so häufig wie Plasmazellen kommen im Darm Mastzellen vor, welche von Schaffer beim Menschen als „plasmareiche Zellen mit reichlichen Granulationen, die sich mit Kernfärbemitteln intensiv färben", geschildert werden. Dieselben Elemente sind nach Stintzing (1889) im menschlichen Magen im Fundus sowohl als im Pylorusteil, wie auch in denjenigen (1899) vom Schwein, Hund, Meerschweinchen, Maus, Frosch nachzuweisen, während sie beim Kaninchen fehlen. Im nüchtern und verdauenden Magen von Hund, Pferd und Katze sind sie nach Bonnet (1892) konstant zu finden. Die Menge der im Darm der Karnivoren und Herbivoren vorkommenden Mastzellen zeigt nach Hardy und Westbrook (1895) einen Unterschied insofern, als sie bei ersteren zahlreicher sichtbar sind als bei letzteren. Im Darm des Schweines be-

schreibt du Bois diese Elemente als runde, ovale oder spindelförmige Zellen mit sphärischen, dunklen Kernen. Im Darm der Ratte hat Sansonow nach seiner Ansicht spezifische Mastzellen gefunden, die sich von denjenigen des Organismus unterscheiden. Sie entstammen den Lymphocyten und vermehren sich durch Mitose; beim Hungertier ist ihre Zahl vermehrt gegenüber derjenigen beim gefütterten Tiere. In der Darmschleimhaut des Hundes sind sie nach Kultschitzky im tätigen Zustande des Darmkanals besonders zahlreich „und sind in den Darmzotten in den peripheren Teilen hart unter dem Epithel angeordnet". Im Darm der Katze beschreibt neuerdings Downey (1913) das Entstehen von typischen histiogenen Mastzellen. Beim Pferd unterscheiden sich nach Séguin die Mastzellen der Schleimhaut im Darm durch ihre stärkere Affinität zum Eosin von denjenigen der Submucosa. Auch die Zahl und Größe der Granula zeigt für beide Schichten erhebliche Unterschiede. Während nämlich die Mastzellen der Mucosa wenige und sehr feine Körnchen zeigen, sind diejenigen der Submucosa oft so gedrängt, daß sie den Kern verdecken. Diese Verschiedenheit erklärt sich nach Ansicht des Verfassers dadurch, „que l'existence de telles cellules est peut-être liée étroitement aux fonctions assimilatrices".

Bei verschiedenen Säugetieren untersuchte Maximow (1906) die Mastzellen. Im Ileum des Kaninchens gehören sie zum größten Teil den Mastleukocyten an; ob diejenigen Mastzellen, die sich beim Hund und der Katze sehr zahlreich finden, histiogene Elemente sind, ist nicht entschieden. Ein merkwürdiges Verhalten zeigen diese Zellen im Darm der Ratte. Den gewöhnlichen Mastzellen im lockeren Bindegewebe sehen sie gar nicht ähnlich: „sie sind kleiner, ihre Körnung ist viel weniger gleichmäßig, viel schlechter konserviert, ihr Kern ist an seiner Oberfläche von den Körnern dicht besetzt und färbt sich, wie es scheint, auch selbst metachromatisch." Diesem Befunde nach schließt Maximow, daß diese Elemente wahrscheinlich weder histiogene, sicher aber keine hämatogenen Zellen sind, sondern daß es sich hier um eine besondere Mastzellenart von unbekannter Herkunft und Natur handle.

Eine andere Zellkategorie, die in der normal-anatomischen Literatur erst verhältnismäßig wenig Berücksichtigung fand, stellen die sog. Russelschen Fuchsinkörperchen dar. Niehus scheint sie zuerst in der normalen Glans penis gesehen zu haben. Er beschreibt sie als mehr oder weniger große, homogene, scharf konturierte Kugeln, die sich im normalen Gewebe relativ selten finden, bei pathologischen Prozessen aber eine ziemlich starke Vermehrung erfahren. Als hyalin degenerierte Zellen beschreibt dann Dean in der laktierenden und auch nicht funktionierenden Mamma solche Gebilde. Im Darmtractus hat, wie es scheint, Schaffer (1891) zuerst solche Körperchen beschrieben, und zwar kommen nach ihm im menschlichen Rectum Zellen vor mit eosinophilen Granulationen, „in denen die Körnchen bis zur Größe von Tropfen heranreichen, die einen Durchmesser von mehreren μμ haben". Ebenso findet Lubarsch (1895) im menschlichen Darmtractus regelmäßig, seltener bei Tieren und überhaupt nicht bei Kaninchen und Meerschweinchen, typische Russel-

Körper. Nach Schwarz zeigt das große Netz des Kaninchens und nach Downey (1911) die Milz der Maus den gleichen Befund. Ebenso gibt Seifert an, diese Gebilde in der normalen Nasenschleimhaut gesehen zu haben."

Befundbeschreibung [1]).

Mensch.

Wie wir schon hervorgehoben haben, rührte der von uns untersuchte menschliche Darm von einem vollständig gesunden, in gutem Ernährungszustand befindlichen, 37 jährigen Manne her, der hingerichtet worden war. Herr Prof. Weidenreich, welcher die Sektion zirka ¼ Stunde p. m. vornahm, konstatierte, daß sowohl der Dünndarm wie der Dickdarm sich in gefülltem Zustande befanden.

a) Eosinophile Zellen.

Es finden sich in jedem Schnitt durch irgendeinen der untersuchten menschlichen Darmabschnitte Zellen mit eosinophilen Granulationen, bald mehr, bald weniger an der Zahl; oft trifft man dieselben mehr in den oberen Teilen der Mucosa, oft aber scheinen sie die tieferen bindegewebigen Schichten zu bevorzugen. Ihre Verteilung in bezug auf die einzelnen Abschnitte des Darmes ist ziemlich ungleich: im allgemeinen kann man sagen, daß sie an Zahl zunehmen, je mehr man sich den unteren Darmabschnitten nähert. Sie sind in relativ häufiger Zahl schon im Fundus- und Pylorusteil des Magens anzutreffen, im Dünndarm nehmen sie schon erheblich zu, bis sie in dem von uns untersuchten untersten Darmteile, dem Colon, ihre höchste Zahl erreichten. Meist liegen sie vereinzelt, öfters auch in kleinen Gruppen zu zweien oder dreien, zu größeren Herdbildungen kommt es wohl nie. Was nun die einzelnen Schichten des Darmtractus anbetrifft, so zeigt es sich, daß im Magen — im Fundus wie Pylorus — die meisten eosinophilen Zellen in der Pars interglandularis der Tunica propria anzutreffen sind; schon spärlicher sind sie im subglandularen Teile des Bindegewebes gegen die Muscularis mucosae hin. Auch dringen sie selten zwischen die Drüsenzellen ein, um so häufiger sieht man sie aber zwischen den Epithel-

[1]) Um eine präzisere Lokalisation unserer Befunde zu ermöglichen, haben wir die Tunica propria der Darmschleimhaut nochmals eingeteilt in eine: Pars intravillosa, Pars interglandularis, Pars subglandularis.

zellen und selbst im Lumen des Magens. Viel gleichmäßiger ist die Schleimhaut des Dünn- und Dickdarms von eosinophilen Zellen durchsetzt. Hier findet man sie sowohl in ihrem bindegewebigen wie in ihrem epithelialen Teil sehr zahlreich. Die Pars intravillosa wie die Pars subglandularis, das Lumen der Drüsen wie die Zwischenräume zwischen den Drüsen- oder Epithelzellen, alle diese Teile des Dünndarms zeigen eine starke Durchsetzung mit eosinophilen Zellen, die im subglandulären und im interglandulären Teile des Dickdarmes noch etwas stärker erscheint.

Die eosinophilen Zellen sind große Elemente, viel größer als die umgebenden anderen Formen: oft sind sie runb oder oval (Fig. 1 emy_1), können aber auch breitere oder schmälere Fortsatzbildungen zeigen (Fig. 1 emy_2). Das Protoplasma dieser Elemente färbt sich oft sehr schwach basophil, meistens aber überhaupt nicht; es ist dicht und gleichmäßig erfüllt von groben, glänzenden Kugeln, welche sich mit Eosin tiefrot färben. Die einzelnen Körner sind alle gleich groß. Es gelingt bei guter Färbung, zu sehen, daß jedes Granulum eine etwas dunkler gefärbte Randzone zeigt.

Der Kern dieser Zellen liegt oft zentral, oft auch exzentrisch. Er ist entweder relativ groß, rund (Fig 1 emy_3) oder noch öfter oval (Fig. 1 emy $_{1, 2}$), der Gesamtkern der ersteren färbt sich meist nicht wesentlich, das Chromatin erscheint darin in Gestalt feinerer und gröberer Bröckel und Fäden. Dagegen sind die weniger voluminösen Kerne viel dunkler gefärbt, ihr Chromatin ist in Form von großen Schollen verteilt, welche gelegentlich „Radkernstruktur" zeigen können. Eine scharfe Trennung zwischen diesen beiden Kerntypen besteht nicht, vielmehr finden sich zwischen ihnen alle Uebergänge.

Neben solchen Zellen mit runden resp. ovalen Kernen kommen aber noch andere Formen vor mit Kernen, die eine mehr oder weniger tiefe Einbuchtung, also Nieren- oder Hantelform zeigen. Diese leiten wieder über zu Zellformen mit Zwerchsackkernen oder schon zwei ganz getrennten Kernfragmenten (Fig. 1 el_1).

Ueber die Natur dieser eosinophilen Zellen ergibt sich folgendes: Vergleichen wir jene Formen mit fragmentierten oder Zwerchsackkernen mit den eosinophilen Zellen des strömenden Blutes, so ergibt sich eine vollständige Analogie zwischen diesen Elementen. Andererseits lehrt uns ein Vergleich mit den Myelocyten der leukocytären Organe, z. B. des Knochenmarks, daß wir in unseren kom-

paktkernigen Formen eben solche „Myelocyten" vor uns haben. Außerdem haben wir aber auch alle Uebergänge von diesen zu den gelapptkernigen Leukocyten, ein Beweis, daß die eosinophilen Elemente in der menschlichen Darmschleimhaut den typischen Myelocyten des Knochenmarks bzw. den polynukleären Elementen des Blutes sowie allen Uebergangsformen zwischen diesen beiden Typen vollständig entsprechen.

Auf die Bedeutung der kleineren, dunkelkernigen Zellen werden wir in einem anderen Zusammenhang noch einzugehen haben.

b) Neutrophile Leukocyten.

Die neutrophilen Leukocyten stellen einen verhältnismäßig seltenen Befund in der Darmschleimhaut dar. Sie sind immer typische polymorphkernige Elemente, wie man sie im Blute findet, Formen mit kompakten Kernen haben wir nicht konstatieren können.

c) Plasmazellen.

Die Infiltration der menschlichen Darmschleimhaut mit Plasmazellen und die Morphologie der einzelnen Elemente ist schon so oft beschrieben worden, daß es sich erübrigt, an dieser Stelle eine ausführliche Darstellung davon zu geben, zumal wir wesentlich Neues zu dem bereits Bekannten nicht hinzuzufügen haben. Die Plasmazellen finden sich überall in der Tunica propria, wo diese reichlicher ausgebildet ist, wie im Stroma der Dünndarmzotten, ist naturgemäß die Zahl derselben eine viel größere wie im Magen, in dem eben der epitheliale Anteil mehr hervortritt. Oft treten sie vereinzelt inmitten von Lymphocytenhaufen auf, meistens aber bilden die Pasmazellen ziemlich große Herde.

Was die Morphologie der einzelnen Typen anbetrifft, so sind sie ausgezeichnet durch ziemlich reichliches, stark basophiles Protoplasma, welches einen runden, häufiger jedoch ovalen Zelleib bildet. Das Plasma erweist sich als nicht ganz homogen, sondern zeigt jene „krümelige" Beschaffenheit, welche eines der charakteristischen Merkmale der typischen Plasmazellen darstellt. Der Kern dieser Elemente ist meist exzentrisch gelegen und zeigt gewöhnlich Radstruktur. Auch das dritte Charakteristikum der Plasmazellen, im

engeren Sinne, die juxtonukleäre Vakuole, fehlt nie bei voll ausgebildeten Zellen.

Wenn auch diese Zellformen die Mehrzahl der im Darme vorkommenden „Plasmazellen" bilden, so muß man doch noch zahlreiche andere Elemente zu derselben Kategorie rechnen, die wir, obgleich sie nicht alle charakteristischen Merkmale aufweisen, welche wir von den Plasmazellen des soeben beschriebenen Marschalkóschen Typus fordern, doch nach Weidenreich zu ihnen zählen müssen, weil sie die gleiche Plasmabeschaffenheit haben. Alle jene Elemente nämlich, die in ziemlich großer Zahl die Darmschleimhaut bevölkern, stellen nur insofern keine typischen Plasmazellen dar, als ihnen die Vakuole fehlt, die für den Marschalkóschen Typus charakteristisch ist.

Auf der anderen Seite finden wir im Darm, bunt gemischt mit den oben beschriebenen Plasmazellenarten, eine dritte Serie von Zellformen, die wir zu derselben Kategorie rechnen. Es sind dies Zellen, die in Größe, Form, Kernmorphologie und dem Vorhandensein einer Vakuole genau mit den klassischen Plasmazellen übereinstimmen, deren Plasma aber eine evidente Veränderung erkennen läßt. Dasselbe zeigt nämlich, bei einer Zelle mehr, bei der anderen weniger vakuolenähnliche Gebilde, welche im ganzen Zelleib auftreten können. Einzelne Zellen besitzen nur einige solcher veränderten Stellen, andere schon viel mehr. Dieselben können an jeder Stelle des Plasmas gelagert sein. Endlich findet man oft Zellen, deren Plasma ganz von hellen Körpern durchsetzt ist. An welcher Stelle der Zelle diese Plasmametamorphose anfängt, ist schwer zu sagen, denn die einen zeigen die erste solcher Differenzierungen nahe beim Kern, andere wieder am entgegengesetzten Pol der Zelle. Wie ihre Zahl, so schwankt auch dieser Größe die Gebilde. Im allgemeinen kommen sie derjenigen neben dem Kerne gleich, es sind aber auch größere oder kleinere vorhanden. Hand in Hand mit der physikalischen Veränderung in der Struktur des Plasmas dieser Zellen geht auch eine chemische Umwandlung desselben. Von seiner tiefen Basophilie ist bei stark veränderten Plasmazellen wenig mehr zu sehen. Das frisch gefärbte Präparat läßt nämlich erkennen, daß diese Körper nicht nur ihre Basophilie — bei Giemsafärbung also ihr tiefes Blau — verloren haben, sondern in ihrer Farbenaffinität gegen die acidophile Quote hinneigen. Oft sind sie ganz schwach, oft auch stärker rosa gefärbt, ein Beweis, daß gleichzeitig mit der

strukturellen Metamorphose des Plasmas auch eine chemische Veränderung vorgegangen ist, welche sich eben in jener modifizierten Farbenaffinität dokumentiert.

Noch stärker veränderte Zellformen, welche außerdem an ihren Kernen charakteristische Veränderungen zeigen, Formen, die in der Literatur als Russelsche Fuchsinkörperchen bekannt sind, fanden sich in unseren Präparaten selten; wir werden dieselben später noch bei Tieren ausführlich zu besprechen haben.

Fassen wir das soeben Besprochene noch einmal kurz zusammen, so finden wir in der menschlichen Darmschleimhaut außer den typischen Plasmazellen noch andere Elemente, welche wir infolge ihrer nahen Beziehungen zu diesen als zum selben Typus gehörig ansehen. Dazu gehören jene mehr oder weniger vakuolisierten Zellen, ebenso jene anderen Formen mit reichlichem oder geringerem basophilen Protoplasma. Diese zeigen alle Uebergänge zu den nun zu besprechenden Lymphocyten.

d) Lymphocyten.

Die lymphoiden Elemente trifft man in allen Teilen des Magen-Darmtractus, und zwar in letzterem etwas häufiger an Zahl, aus Gründen, die wir gleich zu erörtern haben. Dieselben zeigen sich vereinzelt, noch öfter aber in kleinen Gruppen zu dreien oder mehreren oder mehr oder weniger von der Umgebung scharf abgegrenzte Zellhaufen, sog. Solitärknötchen. Sonst bildet ihre Hauptansiedlungsstätte die weiten Lücken zwischen den Bindegewebsbalken der Pars subglandularis und intravillosa. Eine nicht geringe Anzahl derselben findet man zwischen den Drüsen oder Epithelzellen des Verdauungsschlauches; ebenso beobachtet man öfters als Ergebnis der Durchwanderung durch das Epithel und Drüsengewebe ihr häufiges Vorkommen im Lumen des Darms resp. der Drüsen.

Was die Morphologie der einzelnen lymphoiden Zellformen betrifft, so präsentieren sie sich als relativ kleine Elemente von meist runder aber auch ovaler oder ziemlich lang ausgezogener Form. Bei einem Teil und zwar der Mehrzahl dieser Zellen ist das Protoplasma im Verhältnis zum Kern schwach entwickelt, tingiert sich mit Giemsa-Lösung hellblau und umgibt den Kern als gleichmäßig breiten Saum. Die andern Zellen zeigen im Verhältnis zum Kernvolumen ein viel reichlicher entwickeltes Protoplasma; welches in seiner Farbenaffinität sich als schwach basophil erweist.

Die Kernformen setzen sich zusammen aus den mehr oder weniger typisch ausgebildeten Radkernen oder größern, bläschenförmigen Typeni, die sich infolge ihres geringen Chromatingehaltes nur wenig färben. Die Verteilung der Chromatinbröckel ist eine sehr unregelmäßige.

Man findet also auf der einen Seite in der Darmschleimhaut lymphoide Zellen, welche ganz dem Typus der kleinen Lymphocyten entsprechen. Ausschließlich aus diesen setzen sich diejenigen Elemente zusammen, welche die Pars interglandularis bevölkern, außerdem die follikelähnlichen Ansammlungen bilden. Die andern Elemente, charakterisiert als „große Lymphocyten", liegen zwischen den kleinen in den Solitärknötchen, aber auch sonst im Bindegewebe. Uebergänge zwischen beiden Zellformen sind in reichlicher Zahl vorhanden.

Noch einen anderen Befund an den lymphoiden Zellen hätten wir zu erwähnen. Nicht selten findet man sie nämlich in Mitose und zwar trifft man alle Stadien der Kernteilung innerhalb eines reichlichen oder auch weniger entwickelten basophilen Protoplasmas. Was die Lokalisation dieser Mitosen anbetrifft, so liegen dieselben zumeist innerhalb der Solitärknötchen aber auch mitten im Bindegewebe. Innerhalb des Epithels waren wir nicht in der Lage, Karyokinesen nachzuweisen.

e) Mastzellen.

Endlich finden sich in der Mucosa des menschlichen Darmes noch Mastzellen. Diese sind ziemlich häufig in allen Abschnitten, selbst der Muscularis mucosae. Sie sind gleichmäßig in allen Darmteilen vorhanden, im Magen wie im Dünn- und Dickdarm. Wie es scheint, bevorzugen sie vor allem das Bindegewebe, im Epithel sind sie sehr selten anzutreffen, etwas häufiger schon in der Muscularis. Die Mastzellen sind kleine runde Elemente, mit verhältnismäßig wenig, gering basophilem Plasma, welches an seinem Rande mehr oder weniger kleine, oft nur punktförmige metachromatische Körnchen enthält. Der Kern dieser Zellen ist meist ein typischer metachromatisch sich tingierender „Radkern". Andererseits findet man etwas voluminösere Formen von ovaler oder auch langgestreckter Gestalt, mit einer größeren Anzahl von feinen Granulationen im Protoplasma und einem runden, oft auch ovalen Kern. Endlich trifft man noch die Mastzellen in ihrer typischen Ausbildung, d. h. große,

mit Fortsätzen versehene Zellen, deren Plasma mit dicken, dunkelblauen Granulationen ganz dicht und gleichmäßig erfüllt ist, oft so dicht, daß sie den Kern vollständig verdecken. Man findet also alle Uebergänge von der Mastzelle im Beginne ihrer Bildung bis zur typischen histiogenen Mastzelle. Merkwürdig ist die Lokalisation dieser verschiedenen Formen. Während nämlich die ausgebildete Mastzelle in der Hauptsache in der Muskelschicht oder menigstens im subglandulären Teil der Tunica propria ihren Sitz hat, sind die noch nicht voll entwickelten Elemente mehr im interglandulären und intravillösen Teil anzutreffen. Auf die Erklärung dieser Tatsache, die uns für die Entstehung der hist ogenen Mastzellen der Muscularis Anhaltspunkte gibt, kommen wir später noch zurück.

Hund.

a) Eosinophile Zellen.

In wechselnder Zahl finden sich in jedem Schnitt durch die Darmschleimhaut des Hundes Zellen, welche bei der Färbung mit Hämalaun-Eosin oder mit Giemsascher Lösung eosinophile Granulationen aufweisen. Was zunächst den Ort ihres Vorkommens anbetrifft, so zeigt sich, daß sie im Magen relativ selten, dagegen im Darm sehr häufig sind. Hier liegen sie, zumeist in der Pars intravillosa, sowie zwischen den Epithelzellen, oft sehr zahlreich, am häufigsten wohl im Duodenum und Dünndarm. Jedoch auch in der Pars interglandularis und subglandularis trifft man sie in reichlicher Anzahl. Meist liegen sie vereinzelt an den schon erwähnten Stellen, nur in der Pars intravillosa kommt es zu kleinen Ansammlungen solcher Elemente, deren Zahl aber auch hier drei, höchstens 4 nicht überschreitet. Im Darmlumen trifft man sie ziemlich häufig entsprechend ihrem reichlichen Vorkommen zwischen den Epithelzellen.

Das Protoplasma dieser Zellen zeigt keine Besonderheiten in seiner Färbung. Es ist gleichmäßig erfüllt von unter sich gleichgroßen, runden Körnchen, welche sich stark acidophil färben. Granulationen, die deutlich einen dunkler gefärbten Ring um eine hellere Mittelscheibe erkennen lassen (Fig. 4f.), findet man nicht sehr häufig und auch nur bei gut gelungener Färbung.

Interessant ist der Kern dieser Zellen. Er liegt oft exzentrisch (Fig. 2 emy_1), kann aber auch, besonders wenn das Protoplasma

nicht reich entwickelt ist, in der Mitte der Zelle liegen (Fig. 2 emy_2). Sehr oft ist der Kern vollständig rund oder oval im Verhältnis zur Zelle groß (Fig. 2 emy_1 u. Fig. 4 f.). Er ist hell gefärbt und enthält das Chromatin in Form von kleinen oder größeren, unregelmäßig konturierten Brocken oder langen Fäden. Außer diesen runden und ovalen Kernen finden sich dann noch in erheblicher Zahl solche, die an ihrem Rande eine kleinere oder größere Einkerbung (Fig. 2 emy_2) zeigen, neben anderen, die Bohnen- oder Nierenform aufweisen, und endlich solchen, welche in 2 getrennte oder nur noch durch einen dünnen Chromatinfaden zusammengehaltene Abschnitte fragmentiert sind. Ueber die Natur dieser Zellen werden wir später zu berichten haben.

b) Neutrophile Leukocyten.

Die neutrophilen Leukocyten bilden keinen häufigen Befund in der Darmschleimhaut des Hundes. Man sieht sie von Zeit zu Zeit vereinzelt; immer stellen sie den polymorphkernigen Typus dar; ihr Protoplasma enthält anscheinend, wenigstens mit den von uns angewandten Färbungsmethoden, keine Granulationen.

c) Plasmazellen.

Sehr häufig finden sich in allen Teilen des Darmes typische Plasmazellen vom Marschalkóschen Typus, aber auch weniger typische Formen, d. h. Zellen mit stark basophilem, mehr oder weniger reichlichem Protoplasma und deutlichem Radkern oder mindestens mit Andeutung eines solchen, stellen einen häufigen Befund dar. Ueber ihre Lokalisation gilt das schon beim Menschen Gesagte. Der gleiche Befund ist zu erheben bei den sog. Degenerationsformen der Plasmazellen, wie den mehr oder weniger stark veränderten Formen oder den typischen Russelschen Fuchsinkörperchen. Letztere sind nicht sehr häufig und weisen genau dieselben morphologischen Eigenschaften auf wie bei anderen Tieren, bei welchen sie viel reichlicher vorkommen.

d) Lymphocyten.

Auch die Lymphocyten trifft man in der Darmmucosa überaus häufig. Sie finden sich vereinzelt nicht nur überall zwischen den Epithel- und Drüsenzellen zerstreut, auch im intravillösen Teil

der Tunica propria wie in ihrer Pars interglandularis und subglandularis liegen sie nicht allein zwischen anderen Zellarten, sondern bilden sehr häufig scharf umgrenzte Herde, die fast ausschließlich aus ihnen sich zusammensetzen. Ebenso zeigt sich, daß stellenweise das Lumen des Darmes von diesen lymphoiden Elementen stark durchsetzt ist.

Was die Morphologie dieser Zellen betrifft, so erweisen sie sich als typische kleine und große Lymphocyten. In der Mehrzahl sind es kleine Lymphocyten, welche den Hauptanteil dieser lymphoiden Zellen stellen. Erst in zweiter Linie kommen die „großen Lymphocyten". Diese liegen meist innerhalb der follikelähnlichen Ansammlungen von lymphoiden Elementen, zwischen den Epithelzellen sahen wir dieselben nie. Außer diesen beiden typischen Formen kommt noch eine dritte Art von Elementen vor, welche sich als Uebergangsformen zwischen großen und kleinen Lymphocyten erweisen; darunter verstehen wir alle diejenigen Elemente, welche nicht mit dem Typus des kleinen resp. großen Lymphocyten übereinstimmen, sei es, daß sie in ihrer Kernstruktur oder -größe, oder aber in der Menge und der Färbbarkeit ihres Protoplasmas Abweichungen von dieser oder jener Form aufweisen. Endlich finden wir noch die lymphoiden Zellen in mitotischer Teilung begriffen — diese fast ausschließlich innerhalb der Herde solcher Elemente, sehr selten vereinzelt innerhalb des Bindegewebes und überhaupt niemals zwischen den Epithelzellen. Die meisten dieser Zellen zeigen ein reichlich entwickeltes Protoplasma und große schlanke Chromosomen und beweisen durch diesen Befund ihre Zugehörigkeit zu den großen Lymphocyten; andererseits sind sichere Mitosen kleiner Lymphocyten selten.

e) Mastzellen.

Einen weiteren Befund in der Darmmucosa stellen Zellen dar, welche durch stark basophile Granulationen innerhalb ihres Protoplasmas ausgezeichnet sind. Sie liegen nie in Gruppen, sondern immer zerstreut zwischen den anderen Elementen im Bindegewebe und kommen in sämtlichen Abschnitten des Darmes vor; sie sind vor allem im Fundus, Duodenum und Dickdarm sehr häufig. Im ausgebildeten Zustande findet man sie vorwiegend in der Pars subglandularis der Tunica propria. Es sind große, langgestreckte Zellen mit mehr oder weniger seitlichen Fortsätzen. Ihre Granulationen

färben sich mit P a p p e n h e i m schem Methylgrün-Pyroningemisch leuchtendrot, mit Giemsa dunkelblau oder violett, sind daher deutlich metachromatisch. Sie liegen dicht gedrängt im Protoplasma, oft so dicht, daß sie den Kern vollständig verdecken. Die einzelnen Granulationen sind unter sich nicht gleich groß: ihre Größe schwankt zwischen ganz feinen staubförmigen Gebilden und großen Körnern, welche oft doppelt so groß sind wie die acidophilen Granula. Manche Zellformen enthalten nur sehr spärlich Granulationen; diese liegen dann meist an der Peripherie der Zellen in sehr ungleichmäßiger Verteilung. Auch die Form dieser Elemente weist gegenüber den vorhergehenden bedeutende Unterschiede auf, denn diese Zellen mit ihren spärlichen und feinen Körnchen sind rund oder oval und haben nie die langgestreckte Gestalt der weiter oben beschriebenen Typen. Ebenso zeigt sich hinsichtlich der Lokalisation dieser Zellen, daß sie meist in der Pars intravillosa und interglandularis liegen. Zwischen diesen beiden Zellformen finden sich in bezug auf ihre Gestalt sowie ihren Reichtum an Granulationen alle Uebergänge.

Die Kerne dieser Zellen färben sich mit Giemsalösung dunkelblau-violett und sind ihrer Struktur nach meistens typische Radkerne, vor allem bei jenen Zellen, die sehr spärlich Granulationen enthalten. Mitosen haben wir bei diesen Zellen nie nachweisen können.

Die Natur dieser Elemente kann nicht zweifelhaft sein. Allen ihren charakteristischen Merkmalen nach sind es Mastzellen, und zwar nicht nur ausgebildete histiogene Mastzellen, wie man sie überall im Bindegewebe — so auch hier — findet, sondern auch solche, die erst im Entstehen begriffen sind.

f) „S c h o l l e n l e u k o c y t e n".

Eine dritte Art der in der Darmmucosa des Hundes vorkommenden granulierten Elemente stellen Zellen mit acidophilen Granulationen dar, die wir aber nicht mit den unter a) beschriebenen eosinophilen identifizieren können, wie wir später ausführlich darlegen werden. Die Zellen (Fig. 3 und 4) finden sich vorwiegend im Darm, weniger häufig in der Magenschleimhaut. Sie sind sehr zahlreich an einzelnen Stellen, besonders im Duodenum und Dünndarm. Wie es scheint, sind sie hauptsächlich zwischen den Epithelzellen lokalisiert, im bindegewebigen Teil der Darmschleimhaut haben wir sie ebensowenig feststellen können wie im Lumen oder in den Drüsen oder endlich zwischen den Drüsenzellen.

Es sind große Zellen von runder, ovaler oder auch verzweigter Gestalt mit sehr schwach acidophilem, oft kaum oder gar nicht färbbarem Protoplasma. In dasselbe eingelagert zeigen sich acidophile Körner und Schollen, welche sich in sehr unregelmäßiger Weise innerhalb der Zelle verteilen. Oft liegen sie an einer Seite der Zelle ganz nahe beieinander, oft sind einige wenige Körner innerhalb der ganzen Zelle unregelmäßig zerstreut, oft ordnen sie sich zu beiden Seiten des Kernes in mehr oder weniger regelmäßiger Weise an, kurz, es läßt sich für die Art der Lokalisation der Körner im Protoplasma kein bestimmter Typus aufstellen.

Was die Zahl dieser Gebilde in einer Zelle anbetrifft, so zeigt sich, daß dieselbe ungemein stark variiert zwischen solchen Elementen, welche nur ein oder zwei Körner oder Schollen enthalten (Fig. 3 $schl_1$) und andererseits solchen Formen, die teilweise oder aber vollständig von diesen Gebilden angefüllt sind (Fig. 3 $schl_2$).

Ebenso unterliegt die Größe dieser Einlagerungen starken Schwankungen auch innerhalb einer einzelnen Zelle. Denn einerseits bemerkt man Elemente, die Körnchen ungefähr von der Größe der eosinophilen Granulation der acidophilen Leukocyten (Fig. 4 b, c) neben anderen Schollen enthalten, welche schon einem Erythrocyten gleichkommen oder noch größer sind. Andererseits trifft man noch solche Zellen, die in ihrem Protoplasma wenige, aber dafür ziemlich große Schollen aufweisen (Fig. 4 d, e).

Konstanter wie die Größe erweist sich die Form dieser merkwürdigen Einlagerungen. Im allgemeinen sind sie sphärisch, können aber auch oval sein. Sie färben sich mit Hämalaun-Eosin rosa; auch nach Giemsa-Färbung nehmen sie einen roten Ton an, der aber von dem Rot, in dem sich die Granula der eosinophilen Leukocyten tingieren, sich deutlich unterscheidet: Es ist nicht das tiefe Rot, das oft schon einen Stich ins Blaue zeigt, sondern ein etwas hellerer Ton, der sich mehr dem Rosa nähert. Das einzelne Körperchen färbt sich nicht gleichmäßig rot, sondern läßt deutlich eine Scheidung in zwei Zonen erkennen, wie sie auch oft das eosinophile Granulum zeigt; die äußere Zone färbt sich nämlich im Verhältnis zur zentralen Scheibe viel intensiver, so daß die letztere sehr hell, oft fast weiß erscheint; ein Verhalten, das viel Aehnlichkeit mit demjenigen der roten Blutkörperchen in der Ansicht von oben zeigt. Wie wir schon hervorgehoben haben, besteht keinerlei Gesetzmäßigkeit in der Zahl und Größe der Granula einerseits und der Größe der Zelle anderer-

seits. Auch unterliegt die Verteilung der Körner in der Zelle keinerlei Regelmäßigkeit. Auffallend ist jedoch ein ziemlich konstanter Befund; es sind nämlich jene großen und größten Schollen nie in erheblicher Zahl in einer Zelle vorhanden (Fig. 4 d, e), sondern ihre Zahl bleibt gewöhnlich eine beschränkte und steigt nicht über wenige Schollen. Es ist dies ein Punkt, der uns nicht allein für das Verständnis der Genese und des Schicksals dieser Zellen von Wichtigkeit erscheint, sondern auch zur Erklärung der Beziehungen dieser Elemente zu anderen Zellen bei anderen Tieren herangezogen werden kann.

Ebenso merkwürdig wie die Einlagerungen erweisen sich die Kerne dieser Zellen. Sie sind verhältnismäßig groß und immer in der Einzahl vorhanden. Ihre Lage ist mehr oder weniger exzentrisch. Kugelrunde Kernformen sind selten, gewöhnlich sind sie etwas oval (Fig. 4 a), oft auch mehr in die Länge gezogen und an einer Seite eingebuchtet (Fig. 4 d), so daß sie in Form einer Wurst erscheinen. Endlich sind auch solche Kerne nicht selten, die mehrere Einbuchtungen erkennen lassen, in welche sich die Schollen einschmiegen, so daß der Kern mehr oder weniger lange Fortsätze zeigt. Die gewöhnlichste Kernform dieser Art ist die dreizipflige (Fig. 4 e), es kommen aber auch Kerne vor, welche 4 oder seltener mehr solcher Fortsatzbildungen zeigen. Der Chromatingehalt dieser Kerne ist beträchtlich. Nicht nur die gesamte Kernmasse färbt sich ziemlich dunkel, einmal mehr (Fig. 4 b), ein andermal weniger (Fig. 4 a), sondern auch der Gehalt an Chromatinschollen und Fäden ist nicht unbeträchtlich. Er unterliegt jedoch verhältnismäßig großen Schwankungen. Die Schollen sind unregelmäßig konturiert und verteilen sich ungleichmäßig über den ganzen Kern. Sie sind oft größer, oft auch kleiner; zwischen ihnen ziehen sich mehr oder weniger lange feine Chromatinfäden hin. Nukleolen haben wir nie nachweisen können, auch eine richtige Radkernstruktur haben wir in diesen Elementen nicht beobachtet.

Bestimmte Beziehungen zwischen Quantität der Einlagerungen einerseits und der Kernform andererseits scheinen nicht zu bestehen. Denn die letztere erweist sich ganz unabhängig von Größe und Zahl der eingelagerten Schollen. Wir finden neben Zellen mit regelmäßig konturiertem ovalem Kern und vielen großen und kleinen Körpern auch solche Elemente, welche diese Schollen in derselben Anzahl und Größe enthalten, lang ausgezogene, wurstförmige Kerne aufweisen.

Was die Natur dieser Zellen angeht, so handelt es sich hier um einen in seiner Morphologie und Lokalisation wohl charakterisierbaren Zelltypus, der nicht ohne weiteres mit einer schon besprochenen Zellart zu identifizieren ist.

Eine Tatsache ist bei der Betrachtung der Fig. 3 ohne weiteres klar, nämlich die, daß diese merkwürdigen Zellen in keinem Zusammenhang mit den epithelialen Elementen stehen, zwischen denen sie konstant angetroffen werden. Wie die andern Vertreter der lymphoiden Zellreihe, die in derselben Figur dargestellt sind, zeigen auch sie durch ihre runde oder schwach ovale Form, daß sie zwischen die zylindrischen Epithelzellen eingewandert sein müssen. Ueber ihre Herkunft gibt ihre gesamte Konfiguration Aufschluß: vor allem ist es der charakteristische Kern, der in seiner Form, Größe, seinem Chromatingehalt große Aehnlichkeit, ja sogar sehr oft völlige Identität mit dem typischen Wanderzellenkern, speziell dem Kern des großen Lymphocyten aufweist.

Was endlich die merkwürdigen Granulationen dieser Zellen anbetrifft, so wird unten auf ihre Natur und Herkunft noch ausführlich einzugehen sein.

Katze.

a) Eosinophile Zellen.

Die eosinophilen Zellen finden sich sehr zahlreich in allen Teilen des Darms. Sehr auffallend ist, daß die Magenschleimhaut — besonders in ihrer Pars subglandularis — von ihnen relativ stark durchsetzt ist; aber auch in den anderen Abschnitten des Darmes tritt der Reichtum an solchen Elementen deutlich hervor. Wie im Magen, so auch hier, ist die Verteilung dieser Elemente so, daß die große Mehrzahl auf die Tunica propria kommt, während die Epithel- und Drüsenpartien sich als relativ arm an eosinophilen Zellen erweist. Im Lumen des Darmes ist ihre Zahl nicht besonders erheblich. Man trifft sie vor allem im Magen — zu ziemlich großen Herden vereinigt, aber auch im Darm ist ihr Vorkommen ein keineswegs seltenes.

Es sind große Zellen, von runder oder ovaler Gestalt, deren Protoplasma dicht von Körnern, welche sich nach Hämalaun-Eosin- oder Giemsa-Färbung tief rot, nach Triacidfärbung orangegelb tingieren, angefüllt ist. Die Granula sind ziemlich groß,

von sphärischer Gestalt und füllen den ganzen Zelleib gleichmäßig aus. Die Kernformen dieser Zellen sind ausgesprochen polymorph. Meistens trifft man sie als typische Hantelkerne oder schon in fragmentiertem Zustande mit oder ohne Verbindung der einzelnen Fragmente. Einen Kerntypus vermißt man bei der Katze: die großen runden, regelmäßig konturierten Kerne, die beim Hund so zahlreich sind. Kurz, diese Zellen sind allen ihren morphologischen Eigenschaften nach identisch mit den typischen eosinophilen polymorphkernigen Leukocyten, wie man sie überall in den Blutgefäßen oder den blutbildenden Organen antreffen kann. Wir zögern deshalb auch nicht, diese Elemente selbst als richtige polymorphkernige acidophile Leukocyten zu betrachten.

b) Neutrophile Leukocyten.

Die spezialgranulierten Leukocyten bilden auch bei der Katze einen ziemlich seltenen Befund. Man findet sie vereinzelt überall in der Tunica propria der Darmschleimhaut; immer stellen sie typische polymorphkernige Formen dar. Granulationen haben wir mit unseren Färbemethoden in ihnen nicht nachweisen können.

c) Lymphocyten.

Analog den schon beim Menschen und Hund ausführlich beschriebenen lymphoiden Zellformen findet man bei der Katze im wesentlichen dieselben Elemente sowohl in bezug auf ihre Qualität wie auch auf ihre quantitative Verteilung. Die Hauptmasse machen auch hier die „kleinen Lymphocyten" aus, d. h. Elemente mit typischen Radkernen und einem schmalen basophilen Plasmasaum. Sie sind nicht allein in der Tunica propria als diffuse Ansammlungen, oder auch in den Solitärknötchen vorhanden, sondern bilden einen integrierenden Bestandteil der Elemente, welche die Partien zwischen den Epithelzellen bevölkern. Viel seltener trifft man bei der Katze die „großen Lymphocyten" in ihrer charakteristischen Ausbildung, und zwar nur innerhalb der größeren Ansammlungen lymphoider Elemente. Dagegen sind Uebergangsformen zwischen großen und kleinen Lymphocyten überall relativ häufig. Ebenso beobachtet man Mitosen lymphoider Zellen meist innerhalb der Solitärknötchen; jedoch zur Bildung von richtigen Keimzentren scheint es nicht häufig zu kommen.

d) Plasmazellen.

Auch in der Beschreibung der Plasmazellen können wir uns kurz fassen. Man findet diese Elemente bei der Katze sehr häufig in der Tunica propria der Darmschleimhaut meist mit lymphoiden Elementen vergesellschaftet. Die meisten dieser Zellen bestehen aus typischen Formen mit stark basophilem Protoplasma, Radkern und einer juxtanukleären Vakuole. Aber auch Zwischenformen zwischen solchen und Lymphocyten sind in relativer Häufigkeit vorhanden. Noch eine Zellform ist zu erwähnen: nicht selten sind nämlich solche Typen, welche in ihrer Morphologie ganz den Plasmazellen entsprechen bis auf eine Veränderung, welche sie in mehr oder weniger ausgeprägter Weise zeigen. Ihr Plasma erscheint nämlich nicht krümelig und verwaschen granuliert, sondern hat seine Beschaffenheit infolge Einlagerung von vakuolenähnlichen Hohlräumen die aber nicht immer eine scharfe Begrenzung aufweisen, wesentlich geändert. Hand in Hand mit dieser strukturellen Veränderung geht aber auch eine Umwandlung des Plasmacharakters, die sich in der Aenderung seiner tinktoriellen Eigenschaften dokumentiert. Statt der starken Basophilie zeigen jene vakuolisierten oder wenigstens aufgelockerten Teile eine deutliche Acidophilie, so daß nach Giemsa-Färbung an die Stelle des tiefen Blau ein schwacher Rosaton tritt. Die Zellen, welche jene Veränderung in hervorragendem Maße erkennen lassen, leiten über zu dem gleich zu besprechenden Typus, so daß eine scharfe Begrenzung zwischen Plasmazellen bzw. plasmazellenähnlichen Formen und jenen Elementen unmöglich ist.

e) Russelsche Fuchsinkörper.

In allen Abschnitten der Darmschleimhaut — von der Cardia bis zum Dickdarm — trifft man in relativ häufiger Zahl und in gleichmäßiger Verteilung über den ganzen Darmtractus Zellen, welche schon bei geringer Vergrößerung durch ihr großes Volumen auffallen (Fig. 5). Ausschließlich scheinen sie die Tunica propria der Darmmucosa zu bevölkern. Es sind große Zellen von unregelmäßiger Gestalt: selten sind sie von runder Form, sondern zeigen meist größere oder kleinere Fortsätze. Ihr Protoplasma färbt sich nach Hämalaun-Eosin oder Giemsa-Färbung deutlich rosa, ist also ausgesprochen acidophil. Es ist erfüllt oder besser gesagt es setzt

sich zusammen aus einer beträchtlichern oder geringeren Zahl von Vakuolen, deren Größe ungemein schwankt, und zwar zwischen kleinen, das Volumen eines Granulums vom eosinophilen Leukocyten kaum übersteigenden Bläschen und sehr großen Hohlräumen, die oft die Hälfte der ganzen Zelle einnehmen. Diese Vakuolen sind kugelförmig und scharf voneinander abgegrenzt. Die sphärische Gestalt ist oft infolge der gegenseitigen Abplattung dieser Kugeln etwas verzogen. Ihr Inhalt erscheint homogen, er färbt sich — bei den kleineren Vakuolen nicht so deutlich wie bei den größeren — in seinem zentralen Teil viel weniger intensiv wie an seiner Peripherie. Wie wir schon hervorgehoben haben, schwankt die Zahl der Vakuolen sehr: So finden sich Zellen, welche mit kleinen Bläschen ganz angefüllt sind (Fig. 5, R.K.), während andere nur einen, zwei oder drei solcher Hohlräume enthalten, die dafür aber in ihrem Volumen ein mehrfaches der ersteren betragen.

Ebenso variierend wie die Größe und Zahl der Vakuolen ist der Kern dieser Zellen in seiner Lage und Konfiguration. Er liegt oft etwas exzentrisch, öfter aber ist er ganz an die Peripherie der Zelle verschoben. Was seine Gestalt anbelangt, so zeigt er einmal typische Lymphocytenkernstruktur, also oft Andeutung eines Radkernes (Fig. 5, R.K.), dann aber geht in vielen Fällen, d. h. da, wo er ganz an den Rand der Zelle gedrückt erscheint, eine regelmäßige Form verloren, der Kern verliert seine ovale oder runde Gestalt, wird halbmond- oder sichelförmig und sendet zwischen die einzelnen Vakuolen mehr oder weniger lange Fortsätze, deren Zahl gewöhnlich zwei bis drei beträgt. Pyknotische Erscheinungen oder abnorme schlechte Färbbarkeit des Chromatins wurde dabei nie beobachtet.

Interessant ist das Verhältnis zwischen Kerngestalt und -struktur einerseits sowie Zahl und Größe der Vakuolen andererseits. Es zeigt sich, daß hier bestimmte Gesetzmäßigkeiten herrschen, daß nämlich jene Zellen mit wenig, aber dafür voluminösen Hohlräumen, konstant die an die Seite gepreßten halbmond- oder sichelförmigen Kerne aufweisen, während diejenigen Elemente, welche von kleineren und zahlreichen Vakuolen erfüllt sind, die großen, relativ regelmäßig konturierten Kerne besitzen. Auf die Erklärung dieses Verhaltens werden wir später einzugehen haben.

Es erhebt sich noch die Frage nach der Natur dieser Zellen. Wir zweifeln nicht daran, daß sie mit den in der Literatur schon

lange bekannten „Russelschen Fuchsinkörperchen" identisch sind. Ueber ihren Zusammenhang mit den Plasmazellen geben uns jene sub d beschriebenen Formen Aufschluß, die neben einem Radkern ein stark vakuolisiertes Plasma aufweisen. Genau denselben Befund trifft man mit mehr oder weniger großen Abweichungen bei den oben betrachteten Formen, welche ganz von Vakuolen durchsetzt sind und deren Kern sich dem typischen Radkern nähern. Auf die genaue Genese sowie die Bewertung dieser Zellformen kommen wir in einem anderen Zusammenhang zurück.

f) Mastzellen.

Nicht besonders zahlreich trifft man in der Darmmucosa — und zwar in allen ihren Teilen ziemlich gleichmäßig verbreitet — Zellen mit basophilen Granulationen, welche ausnahmslos sich in der Tunica propria der Darmschleimhaut finden. Es sind große langgestrekte und verzweigte, öfters auch runde oder ovale Formen, also Typen, wie sie eben den histiogenen Mastzellen eigen sind. In ihrer vollendeten Ausbildung sind sie langgestreckte, mit Fortsätzen versehene Gebilde, deren Plasma vollgepfropft ist mit groben, runden, basophilen Granulationen, die oft so zahlreich sind, daß sie den Kern vollständig verdecken. Im Gegensatz zu diesen ausgebildeten Mastzellen trifft man auch hier solche, und zwar vorzugsweise in den oberen Teilen der Pars intravillosa und im interglandulären Teil der Tunica propria — welche erst im Werden begriffen sind, d. h. runde oder ovale Zellen, die Granula in geringerer Zahl enthalten. Die Körnchen sind klein und liegen meist an der Peripherie des Plasmas. Die Kerne sind oft typische Radkerne. Zwischen diesen beiden Formen — der werdenden und der bereits ausgebildeten Mastzellen sind alle Uebergänge in bezug auf Größe, Zahl und Lokalisation der Granula vorhanden.

g) „Schollenleukocyten".

Die letzte der bei der Katze zu besprechenden Zellformen stellt einen Typus von Elementen dar, die sehr häufig in der Darmmucosa — aber wie es scheint ausschließlich im Epithel — anzutreffen ist. Hauptsächlich sind diese Elemente im Fundusteil des Magens sowie im Dünndarm zu finden, sind aber auch in den anderen Abschnitten des Darmes nicht selten.

Die einzelne Zelle präsentiert sich als ein ziemlich großes Gebilde von unregelmäßiger oft ovaler Gestalt. Ihr Protoplasma färbt sich sehr schwach acidophil und weist als solches keine Besonderheiten auf (Fig. 6 schl). Von den umgebenden Zellen läßt es sich schlecht abgrenzen. In dasselbe sind aber eine mehr oder weniger große Zahl von Schollen eingelagert, welche kuglige, meist unregelmäßige Konturen aufweisen. Diese Schollen sind verschieden große Gebilde, welche die Zelle nicht ganz und gleichmäßig ausfüllen. Wir finden in ein und derselben Zelle neben relativ kleinen Körnern größere Brocken (Fig. 6 schl $_1$, $_3$), welche das Volumen eines Erythrocyten weit übertreffen können (Fig. 7 schl $_3$). Wie ihre Größe, so unterliegt auch die Zahl dieser Einlagerungen beträchtlichen Schwankungen. Die meisten dieser Zellen enthalten 10—15 solcher Schollen, jedoch sind Elemente gar nicht selten, welche nur 2—3 oder aber 25—30 derartiger Gebilde bergen. Was ihren Färbungscharakter betrifft, so tingieren sich diese Einlagerungen bei Hämalaun-Eosin- und Giemsa-Färbung schwach rosa (Fig. 6), bei Triacidfärbung orangegelb (Fig. 7). Bei letzterer entspricht ihr Farbenton etwa denjenigen der Erythrocyten, während sie sich viel weniger rot färben, als dies bei Giemsa-Färbung die roten Blutkörperchen oder die Granula der eosinophilen Leukocyten tun. Sehr deutlich hebt sich oft im Zentrum der Schollen eine hellere Scheibe von dem dunkler gefärbten Randteil ab.

Die Kerne dieser Zellen variieren in allen ihren morphologischen Eigenschaften beträchtlich. Sie liegen immer exzentrisch, meistens sogar ganz an der Peripherie. In ihrer Größe und Gestalt weisen sie große Verschiedenheiten auf, erscheinen entweder als große Formen von ovaler (Fig. 6 schl$_1$) oder bohnenförmiger Gestalt (Fig. 7 schl$_3$), oder sie sind kleiner und an einer oder mehreren Seiten eingebuchtet (Fig. 6 schl$_2$). Auf diese Weise präsentieren sie sich als zwei- oder dreizipflige Formen. Sie färben sich im ganzen dunkel und enthalten reichlich Chromatinbrocken und -fäden, die jedoch nie eine Andeutung von Radstruktur erkennen lassen.

Eine gesetzmäßige Beziehung zwischen der Kernform und der Zahl oder Größe der Einlagerungen haben wir nicht zu konstatieren vermocht. Vielmehr ist dieses Verhältnis sehr variabel, denn die einzelne Zelle zeigt unabhängig von ihrer Kernform oder -größe viele oder wenige sowie große oder kleine Granulationen.

Die Natur und Herkunft dieser Zellen wird uns später ausführlich zu beschäftigen haben.

Ratte.

a) Eosinophile Zellen.

In allen Schnitten durch jeden Darmabschnitt der Ratte trifft man in wechselnder Zahl — aber immer sehr häufig — Elemente, deren Granula sich mit sauren Farbstoffen intensiv färben (Fig. 8). Hauptsächlich sind diese Zellen in der Cardia und im Dünndarm lokalisiert. Ueberall bevölkern sie die Tunica propria der Darmmucosa, in das Epithel dringen sie selten ein und finden sich demgemäß auch nicht häufig im Lumen des Darmes. Mehr noch wie die Pars subglandularis der Tunica propria ist die Pars intravillosa von ihnen durchsetzt; auch die Pars interglandularis ist sehr stark von diesen Zellen bevölkert. Zu größeren Ansammlungen von eosinophilen Zellen kommt es nur an einer Stelle: direkt am Uebergang vom Oesophagus in den Anfangsteil des Magens. Sonst zeigen sie sich nur vereinzelt zwischen den anderen Wander- und Bindegewebszellen, höchstens kammt es zur Bildung kleinerer Herde von 3 oder 4 Zellen.

Die einzelnen Typen sind von runder oder ovaler Gestalt, das Protoplasma zeigt keine Besonderheiten. Der ganze Plasmaleib ist dicht und gleichmäßig von runden Körnchen erfüllt, die nach Giemsa- oder Hämalaun Eosin-Färbung einen dunkelroten Farbton annehmen. Besonders wichtig sind die Kernformen dieser Zellen. Die Kerne liegen meist exzentrisch (Fig. 8 emy_1); doch kommt auch zentrale Lagerung vor, besonders wenn das Protoplasma spärlich entwickelt ist.

Die meisten Kerne sind ziemlich groß und rund (Fig. 8 emy_1); daneben finden sich noch solche von ovaler Gestalt (Fig. 8 emy_3) der mit kleineren oder größeren Einbuchtungen (Fig. 8 emy_2). Die Grundsubstanz ist relativ dunkel gefärbt, das Chromatin erscheint in Form von unregelmäßig verteilten, ungleich großen Brocken und dünnen Fäden. Außer solchen Kernen konstatieren wir noch in beträchtlicher Anzahl andere, die in ihrer Mitte eine Lochbildung aufweisen oder sich als ausgebildete „Ringkerne“ präsentieren, wie wir sie in der Thymus der Ratte ausführlich beschrieben haben (1913).

Ein Vergleich der vorliegenden Elemente mit den im Knochenmarke vorkommenden kompaktkernigen eosinophilen Zellen und

den eosinophilen Leukocyten der Blutgefäße beweist in einwandfreier Weise, daß beide Zellarten identisch sind. Wir nehmen auf Grund dieses Befundes an, daß die mit Ringkernen versehenen eosinophilen Zellen der Darmschleimhaut typische polymorphkernige acidophile Leukocyten darstellen, und andererseits die kompaktkernigen Eosinophilen wie die gleichnamigen Elemente des Knochenmarks als Myelocyten zu bezeichnen sind. Wie in den hämatopoetischen Organen, so schließen wir auch hier aus dem Vorkommen von Uebergangsformen zwischen Myelocyten und polymorphkernigen Leukocyten, daß beide Formen in genetischen Beziehungen, d. h. daß auch in der Darmmucosa aus den kompaktkernigen „Myelocyten" durch Kernumformung typische polymorphkernige Leukocyten hervorgehen.

Wir haben schon darauf hingewiesen, daß sich in der Cardia eine auffallend starke Anhäufung von eosinophilen Zellen konstatieren läßt. Ihre genaue Lokalisation sind die zwei oder drei untersten papillenartigen Vorsprünge der Tunica propria des Oesophagus, sowie die ersten, noch mit Uebergangsepithel bekleideten Magenfalten.

Hier finden sich die eosinophilen Zellen in großer Menge in Form eines ausgebreiteten Herdes, der fast nur aus ihnen sich zusammensetzt und nur spärlich Lymphocyten und Mastzellen enthält. In bezug auf die Kernformen dieser Typen ist zu bemerken, daß, wenn auch die größte Mehrzahl dieser Zellen aus Elementen mit Ringkernen besteht, doch nicht wenig typische Myelocyten und Uebergangsformen, d. h. Zellen mit beginnender Lochbildung, zwischen ihnen zu finden sind, ein Beweis, daß die Bildung dieser Leukocyten aus Myelocyten in loco vor sich geht. So dicht ist die Durchsetzung dieses Teiles des Darmtractus mit eosinophilen Zellen, daß wir hier an das Vorhandensein eines besonderen Organes zur Bildung solcher Elemente denken können, wie es von Leydig, Drzewina u. a. bei niederen Wirbeltieren beschrieben worden ist.

b) Spezialgranulierte Leukocyten.

Die spezialgranulierten Zellen, welche bei der Ratte bekanntlich der Granula entbehren, finden sich in der Darmmucosa sehr spärlich und sind auch wohl nur als zufällige Bestandteile derselben aufzufassen. Man trifft sie ausschließlich in der Nähe des Epithels:

sie bestehen alle aus Formen mit mehr oder weniger zusammenhängenden Ringkernen.

c) Lymphocyten.

Die lymphoiden Zellen der Darmschleimhaut zeigen weder in bezug auf ihre Zahl noch ihre Morphologie einen Unterschied gegenüber den schon ausführlich behandelten gleichen Elementen bei Mensch, Hund oder Katze. Das gleiche gilt von den Plasmazellen, aus diesem Grunde erscheint uns ihre ausführliche Besprechung an dieser Stelle überflüssig.

d) Mastzellen.

Die Zellen mit basophilen Granulationen bilden bei der Ratte einen auffallend häufigen Bestandteil der Darmschleimhaut (Fig. 9). In allen Teilen des Darmtractus sind sie zu finden, schon in der Cardia sind sie nicht selten und auch in allen anderen Abschnitten kommen sie ziemlich häufig vor. Stark durchsetzt ist die Pars intravillosa und subglandularis, jedoch fehlen sie auch nicht zwischen den Epithelzellen des Darmes. Herdbildungen findet man nie, vielmehr liegen sie vereinzelt zwischen Epithelzellen oder Bindegewebs- und Wanderzellen.

Es sind große, öfters sehr große Elemente von runder oder langgestreckter Gestalt. Letztere Formen weisen meist Fortsätze auf, die auf amöboide Bewegung hindeuten (Fig. 9 mz_2). Das Protoplasma dieser Zellen ist reichlich und in seinem Färbungscharakter deutlich basophil. Es ist dicht und gleichmäßig erfüllt von verschieden großen Körnern, die sich nach Giemsa-Färbung gewöhnlich tiefblau tingieren. Daneben trifft man aber noch Zellen, die nur wenig Granula enthalten, oft nur einige ganz feine Körnchen in ihrer Peripherie. Alle diese Granulationen sind ohne Rücksicht auf ihre Größe kugelig (Fig. 9 mz, mz_2) und auch in ihrem Färbungscharakter gleich.

Neben diesen soeben beschriebenen Zellen finden sich — ausschließlich zwischen den Epithelzellen und meist im Dickdarm — Elemente, welche außer den schon besprochenen Granulationen noch eigentümliche Einlagerungen enthalten. Bald mehr, bald weniger an der Zahl zeigen sich nämlich in diesen Typen größere, oft bedeutend größere Granula, welche nicht nur wegen ihres Volumens, sondern

auch wegen ihrer veränderten Färbbarkeit auffallen. Von Metachromasie ist an ihnen nichts zu bemerken, vielmehr zeigen einzelne eine relativ schwache Basophilie, andere — besonders die größeren — eine nach Giemsa-Färbung deutlich hervortretende Acidophilie, welche sich in einer schwachen Rosa- oder Lilafärbung dieser Granula äußert (Fig. 9 mz_3). Merkwürdig ist das Verhalten dieser größeren Körner gegenüber der Pappenheimschen Methylgrün-Pyroninfärbung. Während sich nämlich die meisten kleinen Granula solcher Zellen noch tief rot tingieren, zeigen diese großen deutlich eine Abnahme in ihrer Basophilie, die bei den größten vollständig verschwindet. Trotz der beträchtlichen Zunahme in ihrem Volumen und der Aenderung in ihrer Farbenaffinität bleibt die Form dieser Granula konstant die gleiche: sie sind immer kugelrund, die größten unter ihnen erscheinen schon als große hyaline Kugeln, welche die Größe eines Erythrocyten erreichen können. Die Zahl dieser so veränderten Granula schwankt in den einzelnen Zellen bedeutend, aber soviel steht fest: je größer diese Kugeln werden, um so geringer an Zahl sind sie in einer Zelle vorhanden.

Die Kerne zeigen keine Besonderheiten. Sie haben den Charakter typischer Lymphocytenkerne mit ausgesprochener Radstruktur, oft auch nur mit Andeutung einer solchen, meist sind sie aber so von Körnern überdeckt, daß von ihrer Struktur nicht viel zu erkennen ist. Interessant ist das Vorkommen mitotischer Teilungsfiguren (Fig. 10 m), die sich aber auf die Zellen, welche die schon etwas veränderten Granulationen enthalten, beschränken. Wie diese selbst trifft man auch die Mitosen nur zwischen den Epithelzellen und hauptsächlich im Dickdarm. Der Befund dieser Kernteilungsfiguren ist kein seltener, und zwar trifft man alle Stadien der Mitose.

Was die Natur dieser Zellen angeht, so kann kein Zweifel darüber bestehen, daß dieselben typische histiogene Mastzellen darstellen, wie sie bei der Ratte so überaus häufig angetroffen werden. Einesteils handelt es sich um schon ganz ausgebildete Mastzellen, andererseits um solche, die erst in der Entwicklung begriffen sind. Aber wie verhält es sich mit den Zellen, welche außer den typischen Mastzellengranulationen noch jene anderen Einlagerungen enthalten? Einesteils erweisen sie sich infolge ihrer veränderten Granulationen als von den Mastzellen verschiedene Gebilde, dann aber müssen wir jedoch, da wir Zwischenformen zwischen beiden

Typen nachweisen können, annehmen, daß sie in bestimmter Beziehung zueinander stehen. Es zeigt sich nämlich, daß alle Uebergänge zwischen Zellen, die nur wenige etwas größere und heller gefärbte Körner neben ihren metachromatischen Granulationen enthalten, bis zu den Elementen, deren Zelleib nur von solchen veränderten Körnern oder Kugeln angefüllt ist, vorhanden sind. Dies beweist, daß jene Elemente, wenn sie auch nicht direkt typische Mastzellen darstellen, letzten Endes mit ihnen durch alle Uebergangsstufen verbunden sind.

Daß die mannigfachen Veränderungen in den Granulationen jener atypischen Mastzellen nicht degenerativer Natur sind, ist durch das Vorkommen von Mitosen in denselben erwiesen. Auf die Bewertung speziell dieses Befundes sowie der Zellen überhaupt werden wir noch eingehender zurückkommen.

Maus.

a) Eosinophile Zellen.

Zellen mit eosinophilen Granulationen kommen regelmäßig und in ziemlich gleichmäßiger Verteilung in allen Darmabschnitten der Maus vor. Eine Bildung von Herden, wie wir es bei der Ratte beobachtet haben, findet jedoch nicht statt. Vielmehr durchsetzen sie in diffuser Verteilung die Darmschleimhaut, deren Tunica propria sie zu bevorzugen scheinen. Vereinzelt beobachtet man auch eine Durchwanderung dieser Zellen durch das Epithel und demgemäß trifft man sie zwischen den Epithelzellen selbst wie auch innerhalb des Lumens.

Die Zellen selbst zeigen in ihrer Morphologie keine auffallenden Besonderheiten. Es sind große Elemente von meistens runder Gestalt, ihr Protoplasma ist dicht erfüllt mit groben kugeligen Granulationen, welche mit sauren Farbstoffen sich lebhaft tingieren. Die Kerne sind fast alle typische Ringkerne; Formen mit kompakten großen Kernen haben wir nicht beobachtet.

Die Natur dieser Elemente kann nicht zweifelhaft sein. Es sind typische eosinophile Leukocyten, die außer ihren acidophilen Granulationen noch ein einwandfreies Kriterium aufweisen, nämlich ihre ganz charakteristischen Ringkerne. Denn ebenso wie die Ratte besitzen auch die Leukocyten der Maus diese charakteristische Kernform.

b) Spezialgranulierte Leukocyten.

Nicht gerade häufig trifft man bei der Maus eine geringe Zahl von Spezialleukocyten mit ihrem schwach basophilen Protoplasma und ihren Ringkernen, die sich deutlich von denjenigen der eosinophilen unterscheiden. Sie sind viel schmäler als letztere und zerfallen in eine ganze Anzahl von kleinen Fragmenten, während die Kerne der acidophilen Leukocyten höchstens 3—4 solcher Teile erkennen lassen. Ihr Vorhandensein bedeutet an und für sich nichts Charakteristisches für die Darmschleimhaut, denn dafür kommen sie zu selten in ihr vor.

c) Lymphocyten.

Wir haben weder in der Morphologie der lymphoiden Zellen noch in ihrer Zahl oder Verteilung bei der Maus eine Abweichung von dem Verhalten dieser Elemente bei den anderen, schon besprochenen, Tieren feststellen können, so daß wir für ihre Beschreibung auf unsere vorhergehenden Ausführungen verweisen, das gleiche gilt von den Plasmazellen.

d) Mastzellen.

In jedem Schnitt durch die Darmschleimhaut der Maus findet man in großer Zahl Zellen mit basophilen Granulationen. Sie sind oft so häufig, daß sie die eosinophilen Elemente an Zahl weit übertreffen. Besonders ist dies der Fall in der Magenschleimhaut, auch der Dickdarm zeigt eine auffallend starke Durchsetzung mit solchen Zellen. Dabei kommen sie ziemlich gleichmäßig verteilt im Bindegewebe wie im Epithel der Darm- und Magenschleimhaut vor, selten findet man sie im Lumen selbst.

In bezug auf ihre Morphologie lassen sich deutlich 2 Typen solcher Zellen unterscheiden. Einmal die in der Tunica propria gelegenen meist langgestreckten, mit amoboiden Fortsätzen versehenen Elemente, die in ihrem Plasmaleib feine, unter sich gleich große Granulationen enthalten, sodann diejenigen Zellen, welche wesentlich das Epithel des Darmes bevölkern; sie sind ausgezeichnet durch ihre ungleich großen, in ihrer Farbenaffinität stark abweichenden Granulationen (Fig. 11 mz, 12 m). Im übrigen bieten diese Zellen genau dieselben Details, wie wir sie bei der Ratte soeben ausführlich dargestellt haben: es sind dieselben Mastzellen, typische

Formen in der Tunica propria, atypische im Epithel, welch letztere wie bei der Ratte mitotischer Teilung fähig sind (Fig. 12 m). Wir verweisen daher auf unsere obigen Ausführungen.

e) „Schollenleukocyten".

Der letzte Typus von Wanderzellen in der Darmschleimhaut der Maus sind Elemente, die überaus häufig im Dünndarm, vor allem aber im Dickdarm vorkommen. Lokalisiert sind sie hauptsächlich in den Partien zwischen den Epithelzellen.

Die Zellen sind groß, von runder oder ovaler Gestalt; ihr Protoplasma zeigt keine Besonderheit und ist mehr oder minder vollständig von Schollen ausgefüllt, welche in ihrer Zahl und Größe starken Schwankungen unterliegen. Der Plasmaleib selbst färbt sich sehr schwach, so daß die Abgrenzung dieser Elemente von den Nachbarzellen schwer ist.

Was zunächst die Zahl der Schollen anbelangt, so treffen wir zwar meistens 15—20 solcher Gebilde in einer Zelle, jedoch sind auch solche Typen nicht selten, welche viel weniger, aber dafür beträchtlich größere solcher Einlagerungen in sich enthalten. Ihre Gestalt ist im allgemeinen rund, häufig finden sich jedoch auch schwach ovale Formen. Sie erfüllen das Protoplasma mehr oder weniger dicht Fig. (11 schl) in ganz ungleichmäßiger Verteilung. Im ersteren Falle, wenn die Zelle ganz vollgestopft ist von solchen Körnern, legen sie sich sehr nahe aneinander, ohne aber sich gegenseitig abzuplatten, vielmehr behält jedes Korn seine runde Gestalt bei (Fig. 13 schl).

In bezug auf ihre Größe ist folgendes zu bemerken. Die kleinsten dieser Schollen sind ungefähr doppelt so groß wie ein Granulum eines eosinophilen Leukocyten, die größeren übertreffen oft die Erythrocyten bedeutend an Umfang. Die Schollen jeder einzelnen Zelle sind untereinander in ihrem Volumen ungefähr gleich, von kleinen Schwankungen natürlich abgesehen. Selbstredend finden sich — gleiche Größe der Zellen vorausgesetzt — in einer Zelle viel mehr kleinere als größere oder größte solcher Schollen; letztere sind gewöhnlich nur in der Einzahl oder höchstens zu zweien vorhanden. Ihrem Färbungscharakter nach sind diese Schollen ausgesprochen acidophil, denn sie färben sich mit Giemsa-Lösung oder Hämalaun-Eosin ziemlich stark rot, etwa im Tone der roten Blutkörperchen. An ihnen tritt deutlich eine färberische Scheidung in eine hellere

Innenscheibe und eine schmale, dunkel gefärbte Randzone hervor, ja die größeren dieser Schollen erscheinen als richtige Vakuolen mit homogenem, hellgefärbtem Inhalt und einer dunklen, membranartigen Randschicht.

Die Kerne sind exzentrisch gelagert und variieren ihrer Form nach ziemlich stark. Einmal finden sie sich als runde Formen, die gewöhnlich eine größere oder kleinere Einbuchtung zeigen (Fig. 13 schl) oder aber sie sind von ovaler bzw. nierenförmiger Gestalt (Fig. 11 schl); die meisten Kerne jedoch weisen die als zwei- oder dreizipflige bei anderen Tieren schon erwähnte Form auf, welche mit den vorigen durch alle Uebergänge verbunden ist. Der Chromatinreichtum dieser Kerne ist relativ hoch, in ihrer Zeichnung zeigen sie keinerlei regelmäßige Struktur.

Besonders interessant ist die Tatsache, daß wir diese Zellen auch in Mitose innerhalb des Epithels finden. Unsere hier abgebildete Figur 14 zeigt diese auf das allerdeutlichste. Solche Kernteilungsfiguren sind immerhin ein seltener Befund, jedoch die Tatsache, daß sie vorhanden sind, ist nicht in Abrede zu stellen.

Bei den soeben beschriebenen Zellformen handelt es sich um einen Typus von Elementen, der sich genau in derselben Weise auch beim Hund und bei der Katze findet. Wir haben sie als „Schollenleukocyten" bezeichnet. Auch bei der Maus sind es Elemente, die fast ausschließlich dem Epithel eigen sind, welche aber auch außerhalb desselben vorkommen können, wie unsere Fig. 13 schl zeigt.

Kaninchen.

a) Eosinophile Zellen.

Es ist auffallend, wie gering der Gehalt der Darmschleimhaut des Kaninchens an eosinophilen Leukocyten ist. Sie finden sich hie und da, am meisten noch im Dickdarm, zwischen den anderen lymphoiden Elementen zerstreut und weisen keine Besonderheiten in ihrer Struktur auf: es sind typische eosinophile Leukocyten mit groben acidophilen Granulationen und stark fragmentierten Kernen. Mononukleäre Formen haben wir hier nicht beobachtet.

b) Spezialleukocyten.

Die Spezialleukocyten sind ein relativ seltener Befund; über ihre Morphologie ist nichts besonderes zu bemerken; es sind typische

spezialgranulierte Leukocyten, mit sehr feinen Granulationen und stark fragmentierten Kernen.

c) Lymphocyten und Plasmazellen.

Auch diese beiden Zellelemente weisen beim Kaninchen keinerlei Abweichungen auf, die eine detaillierte Beschreibung rechtfertigten. Es wäre nur zu bemerken, daß der Magen sowohl im Fundus wie im Pylorus arm an diesen Zellen ist, in den anderen Teilen des Verdauungstractus sind sie zahlreich.

d) Russelsche Fuchsinkörperchen.

Fast ausschließlich in der Tunica propria der Darmschleimhaut findet man große Zellen von unregelmäßiger oft ovaler Gestalt, welche vor allem im Duodenum und dem übrigen Teil des Dünndarmes angetroffen werden. Sie liegen immer vereinzelt zwischen andern Wanderzellen, zu einer Herdbildung kommt es nie.

Was den Aufbau dieser Elemente betrifft, so erweist er sich im wesentlichen — bis auf eine gleich zu besprechende Ausnahme — mit demjenigen der Katze identisch, auf deren Darstellung wir verweisen.

Jene besondere Zellart ist in Fig. 15 rk dargestellt und zeigt ein schwach basophiles bzw. metachromatisches Protoplasma. Der letztere Bestandteil bildet die Hauptmasse und ist von kleinen, nach Giemsa-Färbung hellblauen Vakuolen durchsetzt und springt in Form von feinen Zacken in den schwach basophilen Anteil vor. Diese Zellart ist ziemlich häufig, sie läßt die verschiedenen Kombinationen zwischen den beiden Plasmakomponenten — der basophilen und der metachromatischen — erkennen.

Ueber die Kernform dieser wie der vorher erwähnten Zellen ist zu dem bei der Katze Gesagten nichts hinzuzufügen: meist sind es typische Lymphocytenkerne, die feine Chromatinfortsätze zwischen die einzelnen Vakuolen senden.

Wie bei der Katze, so stellen auch diese Zellen Russelkörper dar. In einem andern Zusammenhang werden wir über ihre Genese und funktionelle Bedeutung zu berichten haben.

e) „Schollenleukocyten".

Auch beim Kaninchen finden sich ausschließlich zwischen den Epithelzellen eine Art von Elementen, welche man in großer Menge

vor allem im Dünndarm nachweisen kann. Die Zellen sind klein, von runder oder ovaler Gestalt und zeigen in einem spärlich entwickelten, stark basophilen Protoplasma typische Einlagerungen. Bald sind es kleine Kugeln (Fig. 16 $schl_1$), bald größere vakuolenähnliche Gebilde (Fig. 17 schl), welche in verschiedener Zahl in diesen Zellen zu konstatieren sind. Sehr reichlich sind sie in keiner Zelle vorhanden. Gewöhnlich finden wir 2—4 solcher Körner (Fig. 16 schl, $schl_2$), bei größeren Schollen enthält jede Zelle nur einen (Fig. 17 schl) oder zwei (Fig. 16 $schl_3$). Ihre Größe variiert zwischen dem Volumen eines Granulums eines eosinophilen Leukocyten und ungefähr dem Umfang eines roten Blutkörperchens. Unter sich sind die einzelnen Körner in jeder Zelle so ziemlich einander gleich. Ihrer Gestalt nach sind sie kugelförmig, sie zeigen jedoch oft ganz geringe Abweichungen. Was ihr färberisches Verhalten betrifft, so sind sie deutlich acidophil, färben sich also mit Giemsa-Lösung ziemlich stark rot. Die größeren dieser Schollen lassen eine Differenzierung in eine helle Zentralscheibe und einen dunkleren Randring erkennen.

Die Kernformen zeigen oft den Typus von Lymphocytenkernen (Fig. 16 $schl_{1, 2}$), d. h. es sind runde chromatinreiche, mit dicken Chromatinbrocken versehene Kerne, oft erscheinen sie auch in die Länge gezogen als mehr oder weniger ausgeprägte Wurstkerne (Fig. 16 $schl_3$). Wie Fig. 17 erkennen läßt, sind auch runde Kerne mit einer tiefen Einbuchtung vorhanden, in welche sich dann die Schollen genau hineinschmiegen.

Ihrer Lokalisation und ihrem Gesamthabitus nach sind diese Zellen im Darme des Kaninchens in dieselbe Kategorie wie die schon beschriebenen Schollenleukocyten beim Hund und der Katze einzureihen, wenn sie auch im einzelnen sehr große Unterschiede diesen gegenüber aufweisen. Vor allem ist es die relative Kleinheit der Zelle, ihr gering entwickeltes, aber dafür stark basophiles Protoplasma, das sie wesentlich anders erscheinen läßt als jene. Auch in der Zahl und Größe der Granula findet man bedeutende Abweichungen. Denn hier sind sie im Verhältnis zu den Schollen des Hundes und der Katze sehr klein zu nennen, und noch lange nicht in so großer Anzahl in einer Zelle vorhanden wie bei jenen. Ihre Farbenaffinität ist zwar die gleiche. Trotzdem dieser zum Teil abweichender Befunde glauben wir diese Elemente den Schollenleukocyten gleichsetzen zu können aus Gründen, die sich in der

Hauptsache auf ihre genetischen Beziehungen stützen, welche wir in einem anderen Zusammenhange besprechen werden.

Meerschweinchen.

a) Eosinophile Zellen.

Die eosinophilen Zellen in der Darmschleimhaut des Meerschweinchens sind in mehrfacher Hinsicht von besonderem Interesse. Sie finden sich ausschließlich in der Tunica propria der Darmschleimhaut lokalisiert, auffallend häufig sind sie an zwei Stellen des Verdauungstractus: im Gebiet der Cardia und im Dünndarm.

An der Cardia zeigt sich in der Region, welche wir schon bei der Besprechung des Befundes der Ratte ausführlich beschrieben haben, eine herdförmige große Ansammlung eosinophiler Zellen, welche mit ziemlich scharfer Grenze nach oben und unten abschneidet. Schon bei der Ratte haben wir hervorgehoben, daß diese Lokalisation aus vergleichend anatomischen Gründen, auf die wir später ausführlich eingehen werden, besonderes Interesse verdient.

Im Dünndarm ist die Verteilung der eosinophilen Zellen eine ganz andere. Wohl kommt es auch hier zur Bildung von kleineren Ansammlungen, die aber nie die Ausdehnung der Herde im Gebiet der Cardia erreichen, jedoch die meisten dieser Elemente liegen zerstreut zwischen den anderen Zellen.

Die Elemente sind groß, von langgestreckter amöboider (Fig. 20 el) runder (Fig. 19 emy_2) oder ovaler (Fig. 20 emy_1) Gestalt. Das Protoplasma ist reichlich entwickelt und zeigt in einzelnen dieser Zellen mehr oder weniger stark basophilen Färbungscharakter (Fig. 18 emy_1, 19 emy_2). Die Zahl der acidophilen Granulationen, die es aufweist, ist eine verschiedene: neben Zellen, die nur ein Granulum enthalten (Fig. 20 emy_1), trifft man solche mit mehreren (Fig. 18 $emy_{1,2}$; 19 emy_1), dann andere, in denen die Einlagerungen einen um den Kern gelegenen geschlossenen Ring bilden (Fig. 19 emy_2), endlich solche, welche ganz von acidophilen Granulationen erfüllt sind (Fig. 20 el).

Interessant ist die Gestalt dieser Granula. Es sind nicht die sphärischen Körnchen, wie wir sie sonst zu finden gewohnt sind, sondern sie erscheinen in Form von sehr schlanken, feinen Stäbchen und erinnern an Bazillen.

Die Kerne dieser Zellen weisen sehr verschiedene Formen auf. Auf der einen Seite zeigen sie die typische Organisation des Kerns der kleinen Lymphocyten, d. h. Radstruktur in einer mehr oder weniger charakteristischen Ausbildung. Weit häufiger sind jedoch Zellformen, deren Kerne vor allem größere sind und in ihrem Chromatingehalt von letzteren stark abweichen. Solche Formen sind rund (Fig. 19 emy_2), regelmäßig konturiert und füllen den größeren Teil des Zelleibes aus. Andere Kerne wieder haben eine ovale Gestalt (Fig. 19 emy_1) oder erscheinen infolge einer größeren oder kleineren Einbuchtung nierenförmig (Fig. 18 emy_1). Die Grundsubstanz dieser Kerne färbt sich wenig mit Kernfarbstoffen, erscheint daher sehr hell; dagegen weisen sie einen beträchtlichen Reichtum an Chromatinschollen und Fäden auf, welche sich in unregelmäßiger Weise innerhalb des Kernes verteilen. Oft enthalten sie einen deutlich ausgebildeten Nukleolus (Fig. 20 emy_1).

Alle diese Zellen mit kompakten kugeligen ovalen oder nierenförmigen Kernen leiten über zu Zellen mit gelappten Kernen. In diesem Falle sind die beiden meist gleich großen Fragmente durch einen dünnen Chromatinfaden verbunden, so daß der Kern typische Zwerchsackform erhält. Auch Zellen mit 2 getrennten Kernfragmenten sind nicht selten (Fig. 18 el).

Nicht so häufig wie diese Zellen trifft man solche Formen, deren Kerne sich in mitotischer Teilung befinden. Solche typische Mitosen liegen meist inmitten einer Anzahl großer Lymphocyten. Wie unsere Fig. 18 m erkennen läßt, erfolgt die Kernteilung in einer Zelle, deren Plasma nur zum Teil von Granulationen angefüllt ist. Tatsächlich gehören alle Karyokinesen, die wir in diesem Zelltypus gefunden haben, ausschließlich solchen Elementen an.

Eine Identifizierung dieser Zellen ist insofern schwierig, als ihre Granula eine besondere Form aufweisen, die nicht mit derjenigen übereinstimmt, welche die oxyphilen Einlagerungen gewöhnlich darbieten. Wie wir weiter oben hervorgehoben haben, sind sie nicht kugelig, sondern besitzen ausschließlich die Form feiner Stäbchen, eine Besonderheit, auf deren Bedeutung wir noch zurückkommen werden. Nichtsdestoweniger können wir nach einem Vergleich der gelapptkernigen Elemente in der Darmmucosa und derjenigen an anderen Stellen im Körper, im Blut oder in der Milz den Identitätsbeweis beider Zelltypen erbringen, denn erstens stimmen die

Kernformen genau überein und zweitens scheinen auch die Granula — für die Milz gilt dies unzweifelhaft — dieselben Formverhältnisse aufzuweisen.

Sodann gelingt es ohne Schwierigkeit, die Zugehörigkeit der Zellformen, wie Fig. 19 emy_2, in die Kategorie der kompaktkernigen Elemente festzustellen. Denn wenn man zum Vergleich irgend ein lymyhoides Organ, die Milz z. B., heranzieht, so besteht auch zwischen unseren Elementen im Darm und den typischen Myelocyten kein Unterschied. Schwieriger ist es schon, in der Milz analoge Formen wie unsere weniger granulierten Zellen (Fig. 18 emy_1, 19 emy_1) nachzuweisen; die Tatsache jedoch, daß man alle Uebergänge zwischen wenig und vollständig granulierten Individuen trifft, weist auf ihre Zusammengehörigkeit hin. Die prinzipielle Bedeutung dieses Befundes wird uns später noch ausführlich zu beschäftigen haben.

b) Spezialleukocyten.

Neben den eosinophilen Zellen trifft man noch vereinzelt Elemente, welche sich in ihrer Kernform wie ihren Granulationen wesentlich von diesen unterscheiden. Ihre Kerne zeigen eine viel intensivere Lappung resp. eine größere Zahl von Fragmenten als diejenigen der eosinophilen. Ihre Granula sind viel kleiner und feiner; außerdem haben sie Kugelform; weniger leicht ist ein Unterschied in ihrer Färbbarkeit zu konstatieren. Denn sie tingieren sich wie die Granula der eosinophilen Zellen dunkelrot nach Giemsa-Färbung.

c) Lymphocyten und Plasmazellen.

Im allgemeinen sind die Befunde von Lymphocyten und Plasmazellen dieselben, wie wir sie bei anderen Tieren schon beschrieben haben. In geringem Grade abweichend ist das Verhalten der lymphocytären Elemente. Denn erstens sind die Zellen, die man als „große Lymphocyten" bezeichnet, beim Meerschweinchen viel größer wie bei den vorher besprochenen Tieren und zweitens kommen sie bei ihm viel häufiger vor als bei diesen. Sie sind nicht auf die follikelähnlichen Ansammlungen von lymphoiden Elementen beschränkt, wie wir sie sonst zu finden gewohnt sind, sondern man beobachtet sie mitten im Bindegewebe, wo sie sich gemischt mit allen anderen Wanderzellen finden (vgl. Fig. 18 und 20).

Sodann bestätigen wir beim Meerschweinchen das Vorkommen von Zellen, welche Sansonow (1908) als „Makrophagen" bezeichnet hat. Es sind dies Zellen, die häufig im Bindegewebe zu sehen sind, in ihrer Morphologie genau übereinstimmen mit den großen Lymphocyten und nur einen von diesen abweichenden Befund erkennen lassen. Es ist dies das Auftreten von vereinzelten oder mehreren Vakuolen in einer Zelle, welche sich durch ihre ganz helle Färbung von dem übrigen, ziemlich stark basophilen Protoplasma scharf abheben.

d) Russelsche Körperchen.

Die als Russelsche Körperchen bei anderen Tieren schon beschriebenen Zellen finden sich auch beim Meerschweinchen in nicht geringer Anzahl. In ihrer Morphologie zeigen sie keine Besonderheiten. Es sind umfangreiche Zellen, deren Plasma von mehr oder weniger großen Kugeln erfüllt ist (Fig. 20 rk), welche deutlich eine acidophile Farbenreaktion zeigen. Die Kerne dieser Zellen sind immer exzentrisch gelagert, oft weisen sie eine Andeutung von Radstruktur auf (Fig. 20 rk). In extremen Fällen sind die Kerne derart an die Peripherie der Zellen gedrängt, daß ihre Struktur nicht deutlich zu erkennen ist.

f) Makrophagen.

Wir bestätigen den schon häufig beobachteten Befund von Makrophagen beim Meerschweinchen, d. h. großen unregelmäßig geformten Zellen, deren Zelleib dicht erfüllt ist von Schollen, die in ihrer Größe sehr ungleich sind und sich nach Giemsa-Färbung graugrün oder grün tingieren. In ihrem morphologischen Verhalten weisen sie von den als „Schollenleukocyten" bei andern Tieren beschriebenen Elementen erhebliche Unterschiede auf. Die Hauptabweichung besteht darin, daß ihre Einlagerungen nicht die scharf umschriebene und regelmäßige Form besitzen wie bei den „Schollenleukocyten" und daß sie von diesen in ihrer Farbenaffinität gänzlich verschieden sind. Auf ihre Besprechung gehen wir nicht weiter ein.

Schwein.

a) Eosinophile Zellen.

Wir finden sehr häufig in allen Schnitten durch die Schleimhaut, besonders reichlich im Blinddarm, Zellen, deren Protoplasma ganz dicht mit eosinophilen Granulationen erfüllt ist. Die meisten derselben sind zwischen den Elementen die Tunica propria zu beobachten; sie liegen hier vereinzelt inmitten der anderen. Auch in den Solitärknötchen, an denen der Schweinedarm ziemlich reich ist, sind sie sehr oft festzustellen. Endlich sind sie im Epithel in allen Teilen des Darmtractus vorhanden, wo sie die Drüsenzellen des Magens sowohl wie die Epithelien der Schleimhaut reichlich durchsetzen. Größere Herde von eosinophilen Zellen haben wir nie beobachtet, sie finden sich immer nur untermischt mit den anderen Elementen der Darmschleimhaut.

Die Zellen sind groß, von runder oder ovaler Gestalt; sie lassen oft pseudopodienartige Fortsätze erkennen. Das ganze Protoplasma, welches an sich keine Besonderheiten aufweist, ist erfüllt von nach Hämalaun-Eosin- oder Giemsa-Färbung roten, ziemlich groben Körnern. Ihre Gestalt ist immer sphärisch.

Besonderes Interesse beanspruchen die Kernformen der eosinophilen Zellen. Wir finden in sehr vielen derselben große, runde Kerne, die relativ wenig Chromatin enthalten. Sie färben sich demgemäß ziemlich hell. Gewöhnlich liegen sie in der Mitte der Zelle. Daneben trifft man noch die Kerne mit Nieren- oder Bohnenform und endlich die häufigste Art von Kernen, typische fragmentierte Formen.

Aus unserer obigen Darstellung geht hervor, daß wir hier typische eosinophile Leukocyten vor uns haben, die in allen Stadien ihrer Ausbildung in der Darmschleimhaut angetroffen werden. Denn die Elemente mit hellen, bläschenförmigen Kernen sind, wenn wir sie mit den entsprechenden Formen der lymphoiden Organe vergleichen, als kompaktkernige Elemente anzusehen. Die analogen Zellen der eosinophilen Leukocyten des Blutes stellen die Elemente dar, deren Kerne fragmentiert sind. Wie bei allen andern untersuchten Tieren, so sind auch beim Schwein alle Uebergänge zwischen den gelappt- und kompaktkernigen Formen festzustellen, d. h. Zellen, deren Kerne Nieren-, Zwerchsack- und Hantelform besitzen. Es läßt sich also auch bei diesem Tier die Entwicklung

von gelapptkernigen eosinophilen Leukocyten aus kompaktkernigen in der Darmschleimhaut konstatieren. Ueber die Herkunft der letzteren werden wir später im Zusammenhang berichten.

b) Lymphocyten und Plasmazellen.

Beide Zellformen zeigen beim Schweine in ihrer Morphologie keine Besonderheiten oder Abweichungen von den schon besprochenen Elementen bei anderen Tieren.

Auf eine Tatsache müssen wir jedoch aufmerksam machen. Der untere Teil des Oesophagus weist nämlich in seiner Substantia propria einen auffallenden Reichtum an lymphoiden Elementen auf. Diese bevölkern nicht nur die papillenartigen Fortsätze des Bindegewebes, sondern auch der untere Teil der Propria läßt kompakte Anhäufungen von großen und kleinen Lymphocyten, sogar in Form von Lymphknötchen erkennen.

c) Mastzellen.

Basophil gekörnte Elemente bilden in der Darmschleimhaut des Schweins einen sehr häufigen Befund, besonders im Coecum. Wie bei den anderen Tieren, so lassen sie auch hier 2 typische Ausbildungsformen erkennen, die durch alle Uebergänge miteinander verbunden sind. Erstens die Zellen, deren Kerne eine mehr oder weniger deutliche Radstruktur aufweisen und deren Plasma spärliche randständige, oft sehr feine Granulationen enthält. Sodann die grobkörnigen, ganz von basophilen Granulis erfüllten, typischen Mastzellen. Diese beiden Kategorien sind nun durch alle möglichen Uebergangsformen, sowohl was die Zahl der Granulationen wie die Struktur des Kernes anbetrifft, miteinander verbunden. Sie sind hauptsächlich in der Tunica propria der Mucosa lokalisiert, aber die ausgebildeten Elemente trifft man sehr häufig, oft in ziemlich großer Anzahl, innerhalb der Muscularis in lebhafter amöboider Bewegung begriffen.

Es sind auch beim Schwein alle Uebergänge zwischen wenig und vollständig granulierten Formen nachweisbar. Wir können daher annehmen, daß sich hier eine Entwicklung der fertigen Mastzellen aus den spärlich granulierten vollzieht.

d) Russelsche Körperchen.

Auch beim Schweine finden sich die nun schon öfters besprochenen Russelkörper, sogar auffallend häufig. Besonders viele haben wir im Anfangsteil des Magens beobachtet. Sie liegen ausschließlich im Bindegewebe der Mucosa ganz zerstreut zwischen allen anderen Zelltypen. Es ist bemerkenswert, daß man hier diese Körperchen an einem Orte findet, wo man sie bei den anderen Tieren nicht antrifft, nämlich inmitten der Solitärknötchen.

Morphologisch unterscheiden sich die Russelkörper nicht wesentlich von denjenigen anderer Tiere.

Ihre Kerne zeigen oft Andeutung von Radstruktur, immer aber, wenigstens soweit sie noch im Zentrum oder ganz wenig seitlich liegen, große Aehnlichkeit mit den kleinen Lymphocytenkernen. Bei den an die Zellperipherie verlagerten Kernen geht jede feinere Struktur verloren.

Die Kerne der kleinen Lymphocyten und diejenigen vieler Russelkörper weisen eine so genaue Uebereinstimmung auf, daß es naheliegt, zwischen beiden Zelltypen genetische Beziehungen anzunehmen. Eine direkte Entwicklung aus vakuolisierten Plasmazellen jedoch, wie sie sich bei den andern Tieren ergab, läßt sich auf Grund unserer Befunde nicht ohne weiteres annehmen. Denn der Schweinedarm ist relativ arm an Plasmazellen, deren basophiles Plasma sich z. T. in acidophiles umgewandelt hat. Die Bedeutung des Vorkommens der Russelkörper und ihre Entstehung aus Lymphocyten wird uns später noch zu beschäftigen haben.

e) Schollenleukocyten.

Hauptsächlich im Epithel der Darmschleimhaut findet man ziemlich häufig Zellen, die sich durch eine besondere Art von Granulationen auszeichnen.

Die Form und Größe dieser Elemente entspricht derjenigen der kleinen Lymphocyten. In einem schwach basophilen, oder kaum acidophilen Protoplasma sind kleine unregelmäßig gestaltete Tropfen eingelagert, die sich lebhaft mit Eosin tingieren. Ihre Zahl in einer Zelle schwankt zwischen zwei und fünf. Ihre Form ist kuglig, ihre Größe variiert zwischen einem eben sichtbaren roten Pünktchen und dem Granulum eines eosinophilen Leukocyten.

Der Kern ist gewöhnlich rund, enthält aber sehr oft ein oder zwei Einbiegungen, in welche die Körnchen eingelagert sind. In seiner Struktur entspricht er dem Kerne der kleinen Lymphocyten.

Diese Zellen gleichen in jeder Hinsicht, in ihrer Lokalisation wie ihrem morphologischen Verhalten den „Schollenleukocyten", die wir schon beim Hund, der Katze, dem Kaninchen und der Maus dargestellt haben. Am meisten Aehnlichkeit besitzen sie mit dem Typus des Kaninchens. Auf ihre Bewertung kommen wir später noch zu sprechen.

Zusammenfassung.

Wie aus unserer Befundsbeschreibung hervorgeht, ist die Darmschleimhaut aller von uns untersuchter Tiere in verschiedenem Maße, aber doch reichlich mit Wanderzellen bevölkert, unter denen die ungranulierten Formen den Hauptanteil bilden. Vor allem sind es die kleinen und großen Lymphocyten, sowohl in typischer Ausbildung als auch in allen möglichen Zwischenformen, welche die verschiedenen Schichten der Mucosa mehr oder weniger reichlich durchsetzen. Daneben trifft man jedoch, oft in nicht geringer Anzahl, Plasmazellen — auch diese nicht immer als typisch entwickelte Formen, sondern in einer oder der andern Beziehung von diesen abweichend.

Gegen die ungranulierten Elemente stehen die granulierten Formen an Häufigkeit weit zurück. Unter ihnen sind die acidophilen Zellen in ihren verschiedenen Abarten am meisten vertreten. So findet man Zellformen, die zwar bei den verschiedenen Tieren mehr oder weniger große Variationen in bezug auf Kerne oder Granulationen erkennen lassen, die aber infolge gemeinsamer Eigenschaften als zusammengehörig zu betrachten sind. Es sind dies Elemente mit groben, unter sich gleich großen, kugligen oder stäbchenförmigen Granulationen, welche sich mit sauren Farbstoffen lebhaft tingieren. Ihre Kerne sind entweder als gelappt oder kompakt zu bezeichnen, daneben kommen alle Uebergänge in Gestalt von nieren-, bohnen- oder hantelförmigen Kernen vor. Diesen Typus von Zellen haben wir als kompakt- bzw. gelapptkernige eosinophile Leukocyten beschrieben (Fig. 1, 2, 3, emy 4 f, 8, 18, 19, 20).

Den nächsten Zelltypus, der ebenfalls acidophile Einlagerungen enthält, bilden die Russelschen Fuchsinkörper (Fig. 5, 15, 20) und

die Schollenleukocyten (Fig. 3, 4 a—e, 6, 7, 11, 13, 14, 16, 17). Von den eosinophilen Leukocyten unterscheiden sie sich wesentlich sowohl ihren Kernen wie ihren Einlagerungen nach. Die Kernformen der Schollenleukocyten, mehr noch der Russelkörper zeigen bei fast allen Individuen merkwürdige Einbuchtungen und Fortsätze in das Protoplasma, die sie sofort von denjenigen der kompaktkernigen eosinophilen Leukocyten zu unterscheiden gestatten, zumal eine Fragmentierung des Kernes nie nachweisbar ist. Viel variabler als die Kerne sind die Granula der Schollenleukocyten bei den verschiedenen Tieren. Gemeinsam haben sie jedoch eine erhebliche Acidophilie. Ihre Größe wie ihre Gestalt ist in der einzelnen Zelle wie auch bei jedem Tier verschieden, ebenso ihre Zahl, die gewöhnlich verhältnismäßig gering ist. Im Gegensatz dazu sind die Russelkörper ganz von acidophilen vakuolenartigen Gebilden erfüllt, so daß das Protoplasma einer Zelle nur aus Vakuolen zu bestehen scheint. Gemeinsam mit den Granulationen der Schollenleukocyten besitzen auch sie eine starke acidophile Affinität.

Weniger formenreich als die acidophilen sind die basophil gekörnten Wanderzellen. Auch bei den verschiedenen Tieren sind die Abweichungen der einzelnen Zelltypen sehr gering. Alle diese Elemente sind typische Mastzellen, mit stark basophilen, ziemlich groben Körnchen, welche das Protoplasma oft ganz, oft nur zum Teil erfüllen. Die Kernformen weisen nichts Besonderes auf; sehr oft besitzen sie Radstruktur.

Nur bei der Maus und der Ratte zeigt sich ein abweichendes Verhalten der Mastzellen (Fig. 9, 10, 11 mz, 12). Im Epithel erleiden sie nämlich eine Veränderung, infolge deren sich einzelne ihrer Granula mehr acidophil färben, an Größe zunehmen und z. T. miteinander verschmelzen.

Die Spezialgranulierten machen nur einen verschwindend kleinen Anteil der Wanderzellen in der Darmschleimhaut aus. Sie kommen als nur typische gelapptkernige Leukocyten vor.

Leydigsches Organ.

Wir haben schon in der Befundbeschreibung betont, daß in der Cardia der Ratte und des Meerschweinchens sich eine merkwürdig reichliche Ansammlung von lymphoiden und hauptsächlich eosinophilen Elementen nachweisen läßt. Wie wir dort ausführlich

dargestellt haben, trifft man die eosinophil-granulierten Zellen sowohl als kompaktkernige wie auch als gelapptkernige Formen. Eine solche starke und scharf umschriebene Anhäufung dieser Zellen an jener Stelle bedarf der Erklärung. Sie erinnert auffällig an das Organ, das von Leydig (1851/52) bei niedern Wirbeltieren zuerst beschrieben wurde, dann bei den Fischen von Edinger, Lorent, Prenant, Pilliet, bei den Vögeln von Klein, Renaut, Glinsky, Schreiner, Rubeli, bei den Sängern von Koelliker und Schaffer festgestellt wurde. Die Beobachtung, daß übrigens die meisten Zellen dieser Gegend acidophile Elemente sind, ist von Rubeli und Zietzschmann bei Säugetieren, von Drzewina und Petersen bei niederen Wirbeltieren gemacht worden.

Vom vergleichend anatomischen Standpunkte aus betrachtet, liegt es nahe, Beziehungen zwischen diesem „Leydigschen Organ" und jener Anhäufung vornehmlich acidophiler Elemente anzunehmen. Ein Bindeglied zwischen den Befunden Leydigs und unsern eigenen bilden die Untersuchungen von Drzewina, auf die wir später bei der Besprechung der Herkunft und der lokalen Entstehung der eosinophilen Zellen noch ausführlich zurückkommen werden; aus ihnen geht hervor, daß schon bei Selachiern und Ichtyopsiden ein erheblicher Teil der Zellen jenes Organs von acidophil-granulierten Elementen gebildet wird. Der endgültige Beweis, daß wirkliche genetische Beziehungen zwischen der Cardia-Lokalisation eosinophiler Zellen beim Säugetier und dem Leydigschen lymphoiden Organ bestehen, könnte allerdings erst an einem größeren Untersuchungsmaterial erbracht werden.

Kritische Besprechung.

Lymphocyten.

Es wurde schon weiter oben erwähnt, daß die lymphoiden Elemente quantitativ den hervorragendsten Bestandteil an Wanderzellen liefern. Wie aus unserer Literaturübersicht hervorgeht, sind sie schon oft beschrieben worden und werden in ihrer Bedeutung ziemlich einheitlich bewertet. Eine ausführliche kritische Darstellung erübrigt sich also; hier seien nur die wichtigsten Ergebnisse unserer Befunde hervorgehoben.

Die große Mehrzahl der lymphoiden Elemente besteht aus „kleinen Lymphocyten", d. h. runden Zellen mit einem schmalen, schwach basophilen Plasmasaum und einem relativ großen, chromatinreichen runden Kern, der oft Radstruktur erkennen läßt. Man findet diese Elemente entweder diffus verteilt oder zu umschriebenen Massen vereint. In letzterem Falle bilden sie den Hauptbestandteil der Solitärknötchen, resp. gehäuften Knötchen. Außerdem gehören alle lymphoiden Zellformen, die man in den Partien zwischen den Epithelzellen findet, zum Typus der „kleinen Lymphocyten".

Ihnen gegenüber treten die „großen Lymphocyten" quantitativ sehr zurück und sind in ihrem Vorkommen fast nur auf die Knötchen, bzw. knötchenähnlichen Ansammlungen von Zellen beschränkt. Die Mitosen, welche die Keimzentren der Solitärknötchen aufweisen, gehören der Größe der Zelle nach zu dem Typus der großen Lymphocyten.

Eine Ausnahme von dieser Lokalisation der großen Lymphocyten in der Solitärknötchen bildet eines der von uns untersuchten Tiere, das Meerschweinchen. Es ist auffallend, wie viele große — typische — Formen man hier in der Tunica propria, weniger in den interepithelialen Partien findet, während man bei andern Tieren fast ausschließlich kleine Lymphocyten anzutreffen gewohnt ist. Viele dieser Zellen zeigen ein von der Norm abweichendes Verhalten ihres Protoplasmas. Dieses erscheint nicht homogen, sondern mit kleinen, mehr oder weniger zahlreichen Hohlräumen angefüllt. Es sind dies Typen, die Sansonow bei diesem Tier als Makrophagen beschrieben hat.

Weniger häufig als die lymphoiden Elemente, aber doch sehr reichlich anzutreffen sind die Plasmazellen. Zu denselben zählen wir nicht nur die klassischen Formen, den sog. Marschalkóschen Typus, sondern nach Weidenreich (1909) auch alle diejenigen Zellen, welche ihrer Kernmorphologie nach sich den lymphoiden Elementen nähern, wegen ihrer besonderen Plasmabeschaffenheit jedoch den Plasmazellen zuzurechnen sind.

Die Tatsache, daß die Plasmazellen aus den kleinen Lymphocyten durch Vermehrung und Umwandlung des Protoplasmas hervorgehen, ist allgemein anerkannt und findet auch an unserm Material ihre Bestätigung. Von besonderer Wichtigkeit für unsere

Betrachtungen ist jedoch die Frage nach den Umwandlungsprodukten der Plasmazellen, welche man im Darme antrifft.

In erster Linie sind hier die vakuolisierten Plasmazellen zu nennen, Zellen, die in der Darmmucosa in großer Zahl vorkommen. Die Abweichung, die ihre Trennung von den typischen Plasmazellen rechtfertigt, besteht in einem modifizierten Protoplasma, das durch das Auftreten krümeliger, heller, nicht scharf konturierter und mehr oder weniger acidophil tingierbarer Gebilde charakterisiert ist.

Diese Zellen bilden die Uebergangsformen zu den sog. Russelschen Fuchsinkörperchen, in welche sie sich umbilden können und zwar auch im normalen Organismus. Auf die Frage nach der Funktion dieser merkwürdigen Gebilde und nach der Art ihres Vakuoleninhaltes können wir hier nicht näher eingehen. Es genügt die Feststellung, daß im normalen Darm Russelsche Körper oft in nicht geringer Anzahl vorkommen und daß sie hier an Ort und Stelle gebildet werden. Ihr Vorhandensein im normalen Organismus, ist für andere Organe schon von Downey (1911), Schaffer (1891), Dean, Lubarsch (1895), Niehus und Seifert konstatiert worden.

Häufig ist die Ansicht vertreten worden, die Russelkörper entständen durch Phagocytose roter Blutkörperchen oder seien wenigstens Umwandlungsprodukte von solchen. So halten sie Schirren und Koch für durch Stase zusammengepreßte rote Blutkörperchen, A. Saltykow für hyalin veränderte Erythrocyten. Nach S. Saltykow, Touton, May seien die Zellen obturierende hyaline Kapillarthromben, nach Sternberg endlich Zellen mit aufgenommenen Erythrocyten, also Phagocyten. Diese Auffassungen vermögen wir auf Grund unserer Befunde nicht zu bestätigen. Daß im normalen Organismus diese Gebilde keine „hyalinen Thromben in den Kapillaren" sein können, ist schon dadurch widerlegt, daß es uns nie gelang, die Russelkörper innerhalb der Gefäße zu beobachten. Ebensowenig kann man bei einigermaßen guter Fixation diese Zellen mit zusammengepreßten roten Blutkörperchen verwechseln, die allerdings tinktoriell den Vakuolen der Fuchsinkörper sehr nahe stehen, sonst aber nichts mit ihnen gemein haben. Nicht nur sieht ein solches Erytrocytenkonglomerat ganz anders aus als ein Russelkörper, sondern auch der Kern, den diese Zellen nie vermissen lassen, hat nach seiner

ganzen Konfiguration mit dem einer Kapillarendothelzelle nichts gemein. Und wie erklärt sich außerdem das schon oft beschriebene Vorkommen solcher Russelkörper zwischen Epithelzellen? Bekanntlich besitzt das Epithel keine Blutgefäße und demgemäß auch keine Kapillaren. Unsere Präparate zeigen mit absoluter Deutlichkeit, daß die Einlagerungen sicherlich das Produkt einer inneren Plasmaveränderung darstellen und nicht von außen aufgenommene Gebilde sind.

Die acidophilen Leukocyten sind alle, wie wir in unserer Befundbeschreibung ausführlich dargelegt haben, durch das Vorhandensein von groben, in ihrer Form und Größe bei den einzelnen Tieren voneinander abweichenden Granulationen ausgezeichnet. Was die letzten betrifft, so zeigt die größten der Mensch (Fig. 1), etwas kleiner sind sie bei der Ratte (Fig. 8) und der Maus; ebenso beim Hund, der Katze, dem Kaninchen und dem Schwein. Diejenigen des Meerschweinchens nehmen, wie wir oben schon betont haben, eine besondere Stellung ein, weil sie hinsichtlich ihrer Form nicht mit den oben erwähnten übereinstimmen. Für alle untersuchten Tiere gilt nämlich — das geht aus unserer Befundbeschreibung und unseren Figuren deutlich hervor — dasselbe, daß die Granula der acidophilen Zellen runde oder besser gesagt kugelige Form besitzen; nur das Meerschweinchen bildet ein anderes Bild, insofern als es stäbchenförmige Körnchen (Fig. 18, 19, 20) in seinen eosinophilen Elementen aufweist. Dieser Tatsache wurde bis jetzt in der Literatur verhältnismäßig wenig Beachtung geschenkt, nach Müller (1892) kommt diese Stäbchenform beim Meerschweinchen gelegentlich vor, Maximow (1906) erwähnt sie ebenfalls.

Was uns aber trotz dieses abweichenden Verhaltens der Granula der Meerschweinchenleukocyten veranlaßt, alle diese grobgranulierten Zellen als homologe Leukocyten zu betrachten, sind die morphologischen Merkmale des Kerns, die alle im wesentlichen sich auf den Typus Mensch zurückführen lassen. Dies gilt ganz besonders für die gelappten Kernformen. Wie für den Menschen der zwerchsackförmige, selten dreigelappte oder fragmentierte Kern charakteristisch ist (Fig. 1 el_1), so zeigen auch der Hund (Fig. 3 el) und die übrigen untersuchten Tiere genau die gleichen Kernverhältnisse mit Ausnahme der Ratte und Maus, deren Leukocyten

ringförmige Kerne aufweisen, ohne daß eine Lappung oder entsprechende Einschnürung auftritt.

Diesen gegenüber sind die kompakten Kernformen morphologisch alle nach einem einheitlichen Typus aufgebaut. Sie alle, beim Menschen (Fig. 1 $emy_{1, 2, 3}$) sowohl wie beim Hund (Fig. 2 $emy_{1, 2}$, Fig. 4 f.) und der Ratte (Fig. 8 $emy_{1, 2, 3}$) und allen andern von uns untersuchten Tieren, weisen denselben großen, hellen, bläschenförmigen Kern auf.

Das Vorkommen dieser kompaktkernigen Formen hindert Ellenberger, sie für Leukocyten zu halten, „weil sie größer sind als diese, stärker glänzen, größere und umfangreichere Granula und nur einen und zwar bläschenförmigen Kern zeigen". Warum der letztere Grund nicht gegen ihre Leukocytennatur spricht, brauchen wir hier nicht mehr weiter darzutun. Was die Größe der Zellen und den Umfang ihrer Granula betrifft, so konnten wir absolut keinen Unterschied zwischen den typischen Blutelementen und unsern Darmleukocyten feststellen — allerdings mit einer Ausnahme. Wir haben schon erwähnt, daß der Meerschweinchendarm acidophil granulierte Zellen enthält, die ihrem ganzen Habitus nach mit Bestimmtheit als leukocytäre Formen anzusehen sind. Wenn man dieselben nun mit den Blutelementen vergleicht, so zeigt sich doch ein erheblicher Unterschied zwischen beiden Typen. Die stäbchenförmigen Granulationen sind in den Leukocyten des Blutes nicht mehr nachzuweisen, an ihre Stelle sind stark acidophile, grobe runde Körner getreten. Daß sich diese Zellen im Darm genau so verhalten wie in typischen leukopoietischen Organen, ergibt sich aus dem Studium von Schnitten der Milz und des Knochenmarks, denn auch hier sind die Granula der kompaktkernigen und der gelapptkernigen Leukocyten ausschließlich stäbchenförmig. Ob hier eine Umformung beim Eintritt in die Zirkulation stattfindet, ist schwer zu sagen, wäre aber durchaus denkbar.

Unsere Befunde sichern die Tatsache, daß weitaus die große Mehrheit der acidophilen gelapptkernigen Leukocyten im Darme selbst durch Kernumformung aus den kompaktkernigen hervorgeht, wenn auch nicht bestritten werden soll, daß jene Zellen auch aus den Blutgefäßen einwandern können. Aber das Vorhandensein von Mononukleären, die oft über die Hälfte, ja manchmal alle Eosinophilen in der Darmschleimhaut ausmachen, die sogar —

beim Hund und der Ratte — das ganze Gesichtsfeld erfüllen können, spricht doch dafür, daß die lokale Bildung die Hauptrolle spielt, und daß nicht, wie de Waele meint, diese Zellen ausschließlich aus dem Blute eingeschwemmt sein müssen, wo sie sich überhaupt kaum finden.

Daß Beziehungen zwischen den Darm- und den Blutleukocyten bestehen, d. h. daß eine Auswanderung der im Darme gebildeten polymorphkernigen Elemente in die Blutbahn stattfinden kann und nicht, wie Fischer und Oehler annehmen, eine ausschließliche Auswanderung aus der Blutbahn in den Darm, werden wir bei der Besprechung des Schicksals dieser Zellen noch ausführlich erörtern. Hier sei nur darauf hingewiesen, um der Anschauung von Du Bois entgegenzutreten, nach welcher man in diesen Typen weder Blutelemente, noch Bindegewebszellen zu sehen hat, da sie mit ihrem runden bläschenförmigen Kern zu keinem der beiden Zelltypen gerechnet werden könnten, sondern eine „transitional form" darstellten. Was zuerst ihre Beziehungen zu den Bindegewebszellen betrifft, so können wir feststellen, daß auch im Bindegewebe, wie vielfach, von Maximow z. B. nachgewiesen worden ist, sich kompaktkernige eosinophile Leukocyten auffinden lassen. Diese Elemente genau wie diejenigen im Darme erweisen ihre Zugehörigkeit zu den Leukocyten nicht nur durch ihre charakteristische Kernform und das Verhalten ihrer Granula, sondern vor allem durch die Fähigkeit, sich durch Kernumformung in typische Blutelemente zu verwandeln, eine Eigenschaft, die eben nur diesen Zellen zukommt. Wir können daher, im Gegensatz zu Kultschitzky, diesen Zellen keine besondere Stellung zwischen Blut- und Knochenmarksleukocyten zuerkennen, sondern identifizieren sie mit ihnen, wie wir schon mehrmals hervorgehoben haben.

Noch auf einen Befund haben wir an dieser Stelle hinzuweisen, den wir später noch in seiner Bedeutung würdigen werden, nämlich den Nachweis von Mitosen in diesen Zellen beim Meerschweinchen (Fig. 18 m). Damit ergänzen wir die gleichen Beobachtungen von Klippel et Pierre-Weil beim Menschen und Sansanow bei der Ratte.

Ueber die Lokalisation der acidophil granulierten Zellen wurde in der Befundbeschreibung schon ausführlich berichtet. Zusammenfassend bemerken wir hier, daß bei einzelnen Tieren

(Ratte, Hund) das Epithel sich als sehr reich an solchen Elementen erweist, während bei den anderen Tieren die verschiedenen Teile der Tunica propria die Hauptansiedlungsstätte bilden.

Die acidophil-granulierten Zellen des Darmes, die wir im vorhergehenden besprochen haben, stellen also eine Gruppe von Elementen dar, welche nach ihrem Gesamtverhalten, der Größe und Struktur ihrer Kerne und der Art ihrer Granula gut zu charakterisieren und von andern Zelltypen wohl abgrenzbar ist, und die mit den entsprechenden Blut- resp. Knochenmarkselementen übereinstimmt.

Mastzellen.

Aus unserer Befundbeschreibung geht hervor, daß die Mastzellen in großer Zahl und in ganz verschiedenem Ausbildungszustande in der Darmschleimhaut der von uns untersuchten Tiere vorkommen. Was zunächst den letzteren anbetrifft, so lassen sich zwei Typen von Mastzellen aufstellen, die allerdings durch zahlreiche Uebergänge miteinander verbunden sind. Einmal trifft man in der Tunica propria, seltener im Epithel, voll entwickelte Mastzellen, d. h. langgestreckte Elemente, die in einem reichlich vorhandenen Protoplasma eine große Anzahl von basophilen, unter sich gleich großen Körnchen erkennen lassen. Bei solchen Zellen ist gewöhnlich die Kontur des Kerns eben noch zu erkennen, seine Struktur wird aber durch die Masse der Granula meist verdeckt. Auf der anderen Seite findet man Zellen, die ihrer Kernform nach zu den kleinen Lymphocyten zu rechnen sind, da sie in den meisten Fällen Radstruktur zeigen. Das Protoplasma enthält jedoch an seinem Rande mehr oder weniger feine basophile oder schwach metachromatische Granula. Uebergänge in bezug auf die Anzahl der Granulationen und die Größe der Zelle sind überall nachweisbar.

Es ergibt sich also, daß diese Zellen sowohl der Morphologie ihrer Einzeltypen nach wie auch in bezug auf ihre Fähigkeit, sich aus wenig granulierten Formen zu differenzieren, typische Mastzellen vom histiogenen Typus darstellen, wie man sie auch sonst noch im Körper, vor allem im Bindegewebe nachweisen kann. Sie mit Sansanow als spezifische Zellart aufzufassen, liegt kein Grund vor. Daß es sich auch beim Kaninchen um solche histiogenen Formen und nicht um hämatogene handelt, möchten wir Maximow gegenüber feststellen. Denn die Zellen, die wir allerdings nur spärlich fanden, weisen keinerlei Merkmale auf, auf Grund deren

sie zu den hämatogenen Mastzellen zu rechnen wären. Es ist besonders der Kern, der die bei diesen charakteristische Fragmentierung vermissen läßt.

Während nun diese Mastzellen bei allen von uns untersuchten Tieren keinerlei Abweichung irgendwelcher Art von den histiogenen Typen im übrigen Körper, besonders im Bindegewebe zeigten, lassen die Zellen, welche bei der Ratte und Maus zwischen den Epithelzellen des Darmes liegen, merkwürdige Veränderungen erkennen, ein Befund, der Maximow bestimmt, sie als eine besondere Mastzellenart unbekannter Herkunft und Natur zu betrachten.

Welches sind nun diese Veränderungen? In unserer Befundbeschreibung haben wir hervorgehoben, daß es sich um eine Umwandlung der Granulationen in Größe und Färbbarkeit handelt. Statt der relativ kleinen basophilen Körner erscheinen große dicke, tropfenförmige Kugeln (Fig. 9 mz_3), die auch noch einen deutlich acidophilen Farbenton annehmen. Sonst zeigen die Granulationen, was ihre Größe und Zahl anbetrifft, alle Uebergänge zu der Körnelung der bei diesen Tieren so zahlreich vorhandenen Bindegewebsmastzellen.

Bei der Bildung dieser atypischen Mastzellen sind also Größe und Färbbarkeit der Granula zu berücksichtigen. Während gerade bei Ratte und Maus die Mastzellengranula verhältnismäßig feine Gebilde darstellen (Fig. 9 $mz_{1, 2}$), treten in diesen Elementen vereinzelt größere Körner auf, die ungefähr das doppelte des Volumens der ursprünglichen Einlagerungen erreichen können. Aus diesen gehen, wie es scheint, durch ein Zusammenfließen, große tropfenförmige Gebilde hervor (Fig. 9 mz_3). Die vergrößerten Körner weisen außerdem insofern eine Aenderung in ihrer Färbung auf, als sie die tiefe Basophilie verloren haben; an deren Stelle tritt eine ziemlich helle Blaufärbung bei Giemsafärbung. Noch eklatanter ist diese Veränderung bei den großen tropfenförmigen Gebilden. Diese haben nicht nur ihre Basophilie ganz verloren, sondern zeigen statt dessen eine deutliche Acidophilie (Fig. 9 mz_3).

Dieses Zusammenfließen von Granulationen zu großen Gebilden bei gleichzeitiger Aenderung des Färbungscharakters ist offenbar der Ausdruck einer Veränderung der chemischen Zusammensetzung jener Protoplasmadifferenzierungen, die allerdings in ihrer Bedeutung nicht leicht zu erkennen ist, deren Wichtigkeit für die Bewertung dieser Zellen aber sich bei gleichzeitiger Betrachtung der Kerne ergibt.

Diese letzteren sind im allgemeinen genau so gebaut wie jeder Mastzellenkern, d. h. ihre Verwandtschaft zum kleinen Lymphocytenkern tritt in mehr oder weniger deutlicher Weise in den Vordergrund. Von besonderem Interesse ist dabei die Tatsache, daß mitotische Teilungsfiguren solcher Zellen bei der Maus wie bei der Ratte nicht selten angetroffen werden (Fig. 10 m, 12 m).

Dieses durchaus normale Verhalten der Kernformen ist wichtig; das Fehlen pyknotischer Erscheinungen im Zusammenhang mit dem Vorkommen von Mitosen gibt uns einen wesentlichen Anhalt für ihre Beurteilung. Denn einmal erhellt aus dem Vorhandensein zahlreicher Uebergangsformen zu den typischen Mastzellen, daß sie aus diesen durch eine Aenderung der Größe und der Färbbarkeit ihrer Granula hervorgehen. Sodann aber folgt aus dem Verhalten des Kerns, besonders aus dem Auftreten der Mitosen, daß diese Umwandlung der Granulationen nicht auf Rechnung degenerativer Prozesse innerhalb der Zelle zu setzen ist.

Maximow hat diese atypischen Mastzellen bei der Ratte als eine Mastzellenart unbekannter Art und Herkunft bezeichnet. Für uns liegt den vorausgehenden Erörterungen zufolge kein Grund vor, diese Anschauung zu teilen.

Die fast ausschließliche Lokalisation dieses Zelltypus innerhalb des Darmepithels, das ausschließliche Vorkommen von Mitosen nur im Epithel weisen darauf hin, daß ein bestimmter Einfluß des Epithels vorhanden sein muß, auf Grund dessen jene Veränderungen zustandekommen. Welcher Art diese Beeinflussung ist, entzieht sich vorerst noch unserer Kenntnis. Doch wäre immerhin auch an die Möglichkeit zu denken, daß diese Zellen im Epithel aus eingewanderten Lymphocyten dadurch hervorgehen, daß sie irgendwelche resorbierten Nahrungsstoffe aufnehmen und in sich in Form von Granula ablagern. Die Mitose wäre dann der Ausdruck besonders günstiger Ernährungsverhältnisse. Die Zellen selbst würden dann vielleicht als korpuskuläre Transportmittel zu betrachten sein, die die aufgenommene Nahrung im Körper verbreiten. In diesem Falle ginge dann allerdings der Weg der Wanderung vom Epithel zum Bindegewebe bzw. in die Darmwand hinein und weiter in die Lymph- und Bluträume des Körpers und nicht umgekehrt. Die großen tropfenförmigen Granula müßten dann entsprechend gegenüber den kleineren als die primären aufgefaßt werden.

Spezialgranulierte Zellen.

Die spezialgranulierten Zellen sind gegenüber den andern granulierten und ungranulierten Wanderzellen im Darm relativ selten zu finden. Eine Erklärung dieser Tatsache ergibt sich aus der Betrachtung der Kernformen jener Elemente, die durchweg gelapptkernige Leukocyten darstellen, für deren Bildung in loco wir keine Anhaltspunkte fanden. Denn der Nachweis von kompaktkernigen Formen oder Mitosen ist uns hier nicht gelungen.

Schollenleukocyten.

Unter dieser Bezeichnung haben wir eine bestimmte Art von Zellen dargestellt, welche man bei verschiedenen von uns untersuchten Tieren vorfindet und die sich durch gemeinsame charakteristische Merkmale auszeichnen.

Was zunächst diese Zellen beim Hund betrifft, so handelt es sich hierbei um große Elemente mit einem reichlich entwickelten, schwach acidophilen Protoplasma, in welches mehr oder weniger in ihrer Größe stark variable kugelförmige Gebilde eingelagert sind, die alle den gleichen dunkelroten, also nach Giemsa-Färbung acidophilen Farbton aufweisen (Fig. 4 a—f).

Die Katze zeigt im wesentlichen denselben Befund. Nur weichen hier die Einlagerungen in ihrem Volumen wenig in ihrer Färbung von denen des Hundes ab. Bei diesem Tier sind erheblichere Größendifferenzen der Gebilde innerhalb einer Zelle vorhanden (Fig. 7 $schl_3$), auch ist ihre Form gewöhnlich nicht kugelrund, sondern mehr oval (Fig. 6 $schl_1, _2, _3$).

Dieselbe Zellkategorie ist bei der Maus viel kleiner; ihre hier runden Granulationen besitzen eine regelmäßige Konfiguration (Fig. 11 schl) und sind unter sich fast gleich groß; ihrem Färbungscharakter nach sind sie ausgesprochen acidophil.

Ziemlich bedeutend ist die Abweichung, welche diese Elemente beim Kaninchen darbieten. Das Protoplasma dieser Zellen ist nicht reichlich ausgebildet, sondern umgibt den Kern in Form eines schmalen Saumes (Fig. 17 schl). Seine Färbung ist rein basophil (Fig. 16 $schl_1, _2$), seltener schwach acidophil (Fig. 16 $schl_3$). Die Einlagerungen sind spärlich ausgebildet (Fig. 17 schl, Fig. 16 $schl_1, _2$), deutlich sphärisch und stark acidophil. Unter sich sind sie gewöhnlich gleich groß.

Die entsprechenden Zellen im Darme des Schweins stimmen im wesentlichen mit denjenigen des Kaninchens überein, wie wir schon in der Befundbeschreibug bemerkt haben.

Aus dieser kurzen Charakteristik des Protoplasmas und der Einlagerungen dieser Zellen geht hervor, daß ihnen gewisse Merkmale gemeinsam sind, welche uns berechtigen — zusammen mit andern charakteristischen Eigenschaften —, sie in einer einheitlichen Gruppe unterzubringen. Das Protoplasma weist allerdings ebenso wie die Granulationen deutlich zwei Typen auf: Einmal ist es sehr reichlich vorhanden und schwach acidophil mit verhältnismäßig großen und zahlreichen Einlagerungen, so bei Hund, Katze und Maus; in anderen Fällen ist es, wie wir schon mehrfach hervorgehoben haben, schwach basophil und spärlich, auch sind die Körner hier viel kleiner und von runder Gestalt.

Die Kriterien, welche uns berechtigen, diese Zellen als eine einheitliche Gruppe von Elementen aufzufassen, sind hauptsächlich das Verhalten des Kerns und die typische Lokalisation dieser Formen. Denn, sind auch die Granula einer ziemlich weitgehenden Variation unterworfen, so zeigen die Kerne doch eine solche Identität in ihrem Aufbau, daß sie unter einem Gesichtspunkt zusammengefaßt werden können.

Die typische Kernform ist der Radkern, allerdings in mehr oder weniger charakteristischer Ausbildung (Fig. 3 schl$_2$, Fig. 17 schl). Dieselbe Struktur kehrt bei allen Typen von Schollenleukocyten wieder: überall ist es der dunkle, chromatinreiche Kern, welcher, wie aus unserer Befundbeschreibung hervorgeht, Einbuchtungen und Fortsätze aufweisen kann, die jedoch an seiner Gesamtkonfiguration nichts ändern.

Die Lokalisation dieser Zellen erweist sich geradeso einheitlich wie ihre Kernformen. Denn konstant trifft man sie zwischen den Epithelzellen (Fig. 3, 6, 7, 11, 16, 17), höchst selten in der Tunica propria.

Wenn wir diese Gruppe von Elementen als „Schollenleukocyten" bezeichnet haben, so deswegen, weil wir ihre unregelmäßigen Einlagerungen mit dem Namen „Schollen" am besten zu charakterisieren glaubten.

Wenn man sich die Frage nach der Natur dieser merkwürdigen Zellformen vorlegt, könnte man zunächst geneigt sein, sie im Hinblick auf ihre typische Lokalisation in genetische Beziehung zu den

Epithel zu bringen. Daß dies nicht angängig ist, geht aus folgendem hervor: Erstens spricht schon die Zellform als solche gegen eine derartige Annahme, denn diese unterscheidet sich von den zylindrischen (prismatischen) Epithelzellen durch ihre runde oder ovale Gestalt ohne weiteres. Elemente, die zylindrisch oder wenigstens annähernd zylindrisch sind, haben wir nie beobachtet; ferner ist die Kontinuität des Epithels gerade an solchen Stellen, wo diese Formen liegen, unterbrochen; niemals sind sie mit den Epithelien im Zellverband, sondern drängen sie direkt auseinander, so daß sie schon aus diesem Grunde als ortsfremde imponieren (Fig. 3, 6, 11, 16).

Ein weiteres Unterscheidungsmerkmal ist die weit geringere Größe der Zelle im Verhältnis zu den Epithelien (Fig. 3). Ferner sind die fraglichen Elemente von den Epithelien sicher durch das Verhalten ihrer Kernformen zu unterscheiden. In unserer Befundbeschreibung haben wir die Kerne als reichlich chromatinhaltig, oft Radstruktur aufweisend, beschrieben (Fig. 4 a—f, Fig. 6 $schl_{1, 2}$, Fig. 11 schl, Fig. 16 $schl_{1, 2, 3}$). Auch in ihrer Konfiguration weichen sie von den umliegenden Epithelzellen ab, meistens sind sie kleiner als diese letzteren, die stets längs oval sind und viel spärlicheres und weniger regelmäßig verteiltes Chromatin aufweisen.

Daraus folgt, daß nichts für eine besondere morphologische Beziehung zwischen Epithelzellen und „Schollenleukocyten" spricht.

Was das Verhalten der Granulationen angeht, so ist folgendes zu bemerken: Gesetzmäßigkeiten zwischen Kerngestalt einerseits und Zahl und Größe der Schollen andererseits haben wir nicht beobachten können. Vielmehr zeigen alle Zellen regellos viele oder wenig, große oder kleine Granula. Daß und wie diese im basophilen Protoplasma entstehen, ist am deutlichsten am Typus des Kaninchens nachzuweisen (Fig. 16). Da wir hier alle Uebergänge zwischen großen und kleinen Schollen feststellen können und auf der andern Seite im großen und ganzen in einer Zelle entweder mehrere kleine (Fig. 16 $schl_1$) oder wenig große (Fig. 16 $schl_{2, 3}$, Fig. 17 schl) nachweisbar sind, ist der Schluß berechtigt, daß durch Zusammenfließen mehrerer kleiner Gebilde schließlich die großen zustande kommen (Fig. 17 schl). Andererseits läßt sich auch die Möglichkeit nicht verneinen, daß umgekehrt aus den großen Schollen durch Zerfall die kleinen hervorgehen.

Die Schollenleukocyten vom Typus Hund (Fig. 3) lassen einen

so deutlichen Zusammenhang zwischen den zahlreichen kleinen Schollen und wenigen oder nur einem großen Schollen nicht so bestimmt erkennen. Aber immerhin ist ein solcher Bildungsmodus auch hier sehr wohl möglich (vgl. Fig. 4 b mit 4 d), wenn auch verschiedene Gründe dafür sprechen, daß die Vergrößerung der kleinen Granulationen noch auf eine andere Weise vor sich gehen kann. Es fällt nämlich auf, daß die Anzahl der Granulationen in einer Zelle ohne Rücksicht auf ihre Größe in den meisten Elementen sich ziemlich konstant bleibt. Es muß also noch eine Aufnahme von Substanz durch die Schollen stattfinden, welche ihre Vergrößerung zur Folge hat. Daß etwas derartiges beim Typus Hund sehr wohl möglich ist, ohne daß eine Aenderung im Färbungscharakter der Granulationen einzutreten brauchte, geht aus der Farbenaffinität des Plasmas selbst hervor. Denn dieses ist, wie wir schon mehrmals erwähnt haben, deutlich acidophil (Fig. 4 a—f).

Mit einer solchen Ausnahme würde noch ein anderer Punkt seine Erklärung finden, nämlich die Größenunterschiede der Schollenleukocyten vom Typus Hund und Typus Kaninchen. Wir brauchen hier nur auf unsere Befundbeschreibung und unsere Abbildungen zu verweisen, aus denen hervorgeht, wie verschieden das Volumen dieser beiden Typen ist.

Fragen wir uns nach der Natur dieser merkwürdigen Einlagerungen, so kann man in erster Linie an phagocytierte korpuskuläre Elemente denken. Daß wir es hier aber sicher nicht mit solchen zu tun haben, folgt aus derTatsache, daß wir freie Schollen zwischen den Zellen nie feststellen konnten. Die einzige Art von Zellen, welche im Gewebe — normalerweise in den Blutgefäßen wenigstens — freiliegen und die hier in Betracht kommen könnten, sind die Erythrocyten. Aber gegen die Aufnahme solcher Elemente sprechen erstens das Fehlen freier Erythrocyten im Epithel und zweitens die Größe der Schollen, die oft viel beträchtlicher sind als ein Erythrocyt (Fig. 6 $schl_1$, Fig. 4 c, d). Gegen eine Phagocytose innerhalb der Blutgefäße selbst spricht das Fehlen der Schollenleukocyten in den Gefäßen.

Wie ist nun die Bildung der Schollen zu erklären? Im Hinblick auf die schon erörterten ähnlichen Befunde an den Mastzellen und auf die Veränderungen, die einzelne dieser Granulationen innerhalb des Epithels erleiden, müssen wir auch in der Bildung der Schollen einen Vorgang sehen, der sich innerhalb des Zellleibes abspielt.

Um die Frage zu beantworten, welchem Zelltypus die Schollenleukocyten angehören, sind in erster Linie die Kernbilder und Kernstrukturen zu beachten. Wir haben schon mehrfach auf die Radstruktur ihrer Kerne aufmerksam gemacht (Fig. 4 b, 6 $schl_1$, 16 $schl_3$, 17 schl). Gerade solche Formen sind in nicht geringer Anzahl vorhanden und weisen uns auf einen Zusammenhang der Schollenleukocyten mit den lymphocytären Zellformen, speziell den kleinen Lymphocyten. Ziehen wir ferner in Betracht, daß vor allem sehr deutlich beim Kaninchen das Protoplasma der Lymphocyten noch als schmaler basophiler Saum nachweisbar ist (Fig. 16 $schl_1$, Fig. 17 schl), so ergeben sich ohne weiteres genetische Beziehungen zwischen den rundkernigen Formen und den kleinen Lymphocyten; stimmen doch beide Zelltypen in der ganzen Art ihrer Ausbildung gerade beim Kaninchen überein, nur daß eben die Schollenleukocyten die charakteristischen Einlagerungen aufweisen.

Was nun die Beziehungen der runden kernigen Schollenleukocyten zu denjenigen Formen betrifft, deren Kerne wir als wurst- oder sichelförmig beschrieben haben, so ist die Analogie mit den granulierten Blutleukocyten auffallend. Denn bis zu einem gewissen Grade erleiden auch die Schollenleukocyten wie die kompaktkernigen Leukocyten bei der Bildung der gelapptkernigen eine Kernumformung.

Jedoch besteht insofern ein Unterschied, als bei den Leukocyten die Kernumformung eine Degenerations- oder Alterserscheinung ist, während hier mechanische Momente ausschlaggebend sind. Der Kern wird nämlich wie bei den Russelkörpern durch die Zahl oder das Volumen der Schollen mehr und mehr zur Seite gedrückt oder erhält wenigstens an einer Seite eine Einbuchtung (Fig. 17 schl) und nimmt schließlich die schon mehrmals oben beschriebene Form an.

Gegen die Auffassung, daß die erörterte Plasmaveränderung der Ausdruck einer Zelldegeneration sei, spricht vor allem die Tatsache, daß die Zellen imstande sind, sich durch Mitose zu vermehren, wie wir es bei der Maus nachgewiesen haben (Fig. 14 m). Irgendwelche Degenerationserscheinungen, wie abnorm schlechte oder starke Färbbarkeit des Kerns, pyknotische Verklumpungsbilder haben wir zudem nie nachweisen können.

Ueber die Bedeutung dieser merkwürdigen Zellformen können wir nicht viel sagen. Ihrem ganzen, eben im einzelnen besprochenen

Verhalten nach sind es Leukocyten, in deren Protoplasma aus Gründen, die wir nicht kennen, sich diese eigentümlichen Einlagerungen entwickeln. Wir fassen diese letzteren also als rein endoplasmatische Produkte auf, über deren späteres Schicksal wir nichts weiter anzugeben vermögen. Wir können nur sagen, daß sie im Protoplasma in Form von kleinen Granula entstehen, die dann zusammenfließen und eine oder zwei größere Schollen bilden (Typus Kaninchen) oder aber durch Aufnahme von Protoplasmasubstanz sich vergrößern (Typus Hund). Ob die Schollen schließlich ausgestoßen oder wieder zurückgebildet werden, darüber können wir keine Angaben machen. Jedenfalls ist auch hier an die bei den Mastzellen ausgesprochene Möglichkeit zu denken, daß die Zellen irgendwelche Stoffe aus dem Darminhalt aufnehmen bzw. verarbeiten und als Granulationen in sich aufspeichern. Ihr besonders häufiges Vorkommen im Epithel ließe sich mit einer solchen Annahme gut in Einklang bringen.

Soweit wir die Literatur überblicken, sind die Schollenleukocyten bisher kaum beobachtet oder gewürdigt worden. Wir finden nur bei Ferrata (1906) die Abbildung eines Schollenleukocyten beim Hunde.

Heidenhains rotkörnige Zellen.

In unserer Befundbeschreibung haben wir bei der Darstellung der eosinophil granulierten Zellen des Hundes darauf hingewiesen, daß sich im Darm dieses Tieres solche Elemente sehr zahlreich vorfinden; wir haben dort zwei Typen unterschieden: erstens die rund- oder ovalkernigen Zellen (Fig. 2 $emy_{1, 2}$, Fig. 3 emy, Fig. 4 f) und zweitens deutlich gelapptkernige Formen (Fig. 3 el). Um diese Elemente zu identifizieren, ist es nötig, zunächst festzustellen, daß der erste Typus genau mit den mononukleären acidophilen Leukocyten des Hundes übereinstimmt, die man im Knochenmark und in der Milz sehr zahlreich konstatieren kann. Die zweite Zellart ergibt bei Vergleich mit typischen gelapptkernigen Eosinophilen des Blutes, daß zwischen beiden keinerlei Unterschiede bestehen. Endlich weist uns der Befund von Uebergangsformen, d. h. von Zellen mit Nieren- oder Bohnenkernen, darauf hin, daß im Darm genau wie im Knochenmark die eosinophilen gelapptkernigen aus den kompaktkernigen Leukocyten durch Kernumformung gebildet werden.

In dieser Beziehung stimmt das Verhältnis dieser Zellen im Hundedarm überein mit denjenigen bei allen andern untersuchten Tieren (siehe die Befundbeschreibung). Es bleibt aber in diesem Zusammenhang noch ein Punkt zu besprechen.

Wir haben nämlich in der Literaturübersicht schon erwähnt, daß von R. Heidenhain eine ausführliche Darstellung der Leukocyten im Darme des Hundes gegeben wurde. Dabei beschreibt er speziell eine Zellkategorie, die er als „rotkörnige Zellen" bezeichnet.

Heidenhain definiert sie als Zellen „mit farblosem Protoplasma, in welches intensiv rot gefärbte Körnchen dichter oder zerstreuter eingelagert sind" (Fig. 21 e, f der Abhandlung Heidenhains). Ueber die Natur der Granula äußert sich Heidenhain folgendermaßen (S. 80): „Was die Natur der roten Körnchen anlangt, so kann ich betreffs derselben nur wenig Bestimmtes aussagen. . . . . Ob sie dieselben Gebilde sind, welche Ehrlich als eosinophile Granulationen bezeichnet hat, muß ich dahingestellt sein lassen. Als ich diesem genauesten Kenner der Leukocytengranulationen meine Präparate vorlegte, äußerte er sich gegen die Identität, aber mit der Beschränkung, daß er die Leukocyten von Hunden wenig untersucht habe. Jedenfalls ist es mir nicht gelungen, an in Sublimat und Alkohol erhärteten Schleimhäuten durch einfache Eosinfärbung ähnliche Präparate zu erhalten, wie durch Färbung mit der Ehrlich-Biondischen Flüssigkeit. Sind die Schnitte mit letzterer Lösung nur kurze Zeit behandelt worden, so färben sich die Körnchen durch das in der Flüssigkeit enthaltene Orange nur gelb; erst bei längerem Aufenthalte tritt die intensiv rote Farbe hervor." Sodann gibt Heidenhain an, daß sich die Körnchen dieser Zellen mit Osmiumsäure schwarz färben und in Aether, Xylol unlöslich sind.

Aus dieser Beschreibung ihrer Morphologie und des tinktoriellen Verhaltens der Granulationen geht hervor, daß Heidenhain eosinophile Leukocyten gesehen hat, mit denen sie auch in Wirklichkeit z. T. zu identifizieren sind. Allerdings stimmt dazu eine Angabe nicht ganz, nämlich, daß ihm die Eosinfärbung nicht gelang, während doch diese Elemente gerade für den Farbstoff eine große Affinität aufweisen. Einen Grund für dieses refraktäre Verhalten dem Eosin gegenüber anzugeben, ist schwer; vielleicht liegt es an der Fixation in Alkohol-Sublimat. Aber nichtsdestoweniger

können wir doch den größten Teil der Heidenhain schen rotkörnigen Zellen mit eosinophilen Leukocyten identifizieren, wenn wir seine Abbildungen mit unseren Befunden vergleichen.

Denn Fig. 27, 28, 29 und vor allem Fig. 19 zeigen, verglichen mit unseren Fig. 2 und 3, daß die dargestellten Zelltypen in jeder Beziehung identisch sind. Anders verhält es sich mit Fig. 21 e, f, wie wir gleich sehen werden.

Es ist nicht nur die Morphologie dieser Zellformen, d. h. ihre Größe, die Zahl und Größe ihrer Granulationen, die Kernformen, die auch bei Heidenhain den mono- und polynukleären Typus aufweisen, die uns auf ihre Identität mit Leukocyten hinweist, sondern auch ihre Lokalisation ist so typisch, daß für uns ein Zweifel an ihrer Leukocytennatur nicht besteht. Genau wie wir in unserer Befundbeschreibung hervorgehoben haben und wie aus unsern Fig. 2 und 3 hervorgeht, ist nicht nur das Epithel, sondern auch die Tunica propria in allen ihren Teilen von diesen Zellen sehr stark bevölkert. Dasselbe gibt auch Heidenhain an und belegt es in seinen Abbildungen.

Nicht ganz klar ist mir die Identifizierung von Zellformen, wie sie die Fig. 21 Heidenhains darstellt. Es erscheint nämlich bei Betrachtung der Zellreihe 21 a—f auffallend, daß in allen dargestellten Typen die Kernformen identisch sind. Nun sind aber Fig. 21 a, b, c, d sicher als kleine Lymphocyten zu betrachten, wie übrigens auch aus dem Text hervorgeht. Denn Heidenhain definiert sie als „Zellen mit einem sehr kleinen, fast farblosen Protoplasmaleibe" bzw. „mit größerem, hell rosa gefärbten Protoplasma". Wenn man in diesem Zusammenhange Fig. 21 e und f betrachtet, so gewinnt die Tatsache an Wahrscheinlichkeit, daß es sich in diesen Elementen um Mastzellen handelt, die ja auch in der Darmschleimhaut des Hundes nicht selten sind (siehe die Befundbeschreibung).

Wir sehen also, daß der Begriff der „rotkörnigen Zellen" Heidenhains unserer Auffassung nach kein einheitlicher ist. Den größten Anteil an diesen Zellformen stellen zwar die eosinophilen Leukocyten; aber eine gewisse Anzahl von solchen rotkörnigen Elementen dürften sicher Mastzellen sein.

Entstehung der granulierten Leukocyten aus ungranulierten.

Wir haben im vorhergehenden ausführlich dargelegt, wie die eosinophilen Leukocyten im Darme der untersuchten Tiere sich in loco heranbilden, d. h. wir haben den Nachweis erbracht, daß die polymorphkernigen Eosinophilen, welche man in der Mucosa häufig findet, ihre Entstehung aus kompaktkernigen Elementen nehmen, welche wir beim Menschen (Fig. 1), beim Hund (Fig. 2, 3, 4 f), der Ratte (Fig. 8) und dem Meerschweinchen (Fig. 18, 19, 20) nachweisen konnten. Analog der Entwicklung der eosinophilen Leukocyten im Knochenmark geht auch hier die Bildung dieser Zellen auf dem Wege der Kernumformung vor sich.

Es erhebt sich nun noch eine Frage: woher nämlich jene kompaktkernigen Elemente stammen, welche die Jugendform der typischen Leukocyten bilden. Eine Erklärung ist von vornherein auszuschließen, daß diese Elemente aus dem Knochenmark in die Blutbahn eingeschwemmt sein können. Denn bekanntlich kommen kompaktkernige Leukocyten unter normalen Umständen nicht in nennenswertem Umfang in die Blutzirkulation. Eine umgekehrte Umwandlung von typischen polymorphkernigen Elementen in „mononukleäre" innerhalb der Darmmucosa anzunehmen, ist nach dem heutigen Stande unserer Kenntnisse unmöglich.

Es bleibt also nur die autochthone Entstehung, um das Vorhandensein der Kompaktkernigen in der Darmschleimhaut zu erklären. Diesen Beweis zu erbringen, fällt im Hinblick auf die analogen Verhältnisse im Knochenmark nicht schwer.

Wie in diesem Organ, so stützen wir auch hier den Nachweis der lokalen Entstehung der granulierten aus ungranulierten Elementen auf die Tatsache, daß die Kerne beider Zelltypen nicht nur eine weitgehende Aehnlichkeit, sondern meist eine vollkommene Uebereinstimmung in ihrer Morphologie aufweisen. Die Mutterzellen der granulierten Elemente, die „Myelocyten", stellen Lymphocyten dar, und zwar große und kleine. Betrachten wir von diesem Gesichtspunkte aus unsere Abbildung des menschlichen Darms, so ergibt sich sofort eine genaue Uebereinstimmung in den Kernformen von Fig. 1 emy_1 und 1 ly. Das gleiche gilt für den Hund (Fig. 2 emy_2 und ly), die Ratte (Fig. 8 $emy_{1, 3}$ und ly).

Wir können also im Hinblick auf die analogen Befunde im Knochenmark schließen, daß auch in der Darmschleimhaut eine autochthone, heteroplastische Entstehung der granulierten eosinophilen Leukocyten stattfindet, wie sie schon von verschiedenen Autoren, R. Heidenhain, Erdély, Stutz, Sansonow, Zietzschmann, Drzewina u. a. behauptet wurden.

Bei den bisher erwähnten Tieren mußten wir uns darauf beschränken, auf eine heteroplastische Bildung zu schließen auf Grund der Identität der Kernformen der granulierten kompaktkernigen mit denjenigen der umliegenden Lymphocyten und der Unmöglichkeit, daß auf hämatogenem Wege eine Einwanderung von Mononukleären stattfinden kann. Daß aber eine Umbildung von ungranulierten in granulierte Formen statthat, ist auch auf direktestem Wege erweisbar. Es ist uns gelungen, im Meerschweinchen ein Objekt zu finden, dessen Darmschleimhaut alle Stadien vom ungranulierten Lymphocyten bis zum vollständig granulierten Myelocyten nebeneinander aufweist. In Fig. 20 emy haben wir eine Zelle dargestellt, die vollständig dem Typus des großen Lymphocyten angehört, neben ihrem Kern aber ein einziges acidophiles Granulum oder besser gesagt Stäbchen zeigt. Denn daß das Meerschweinchen stäbchenförmige acidophile Granulationen innerhalb seiner leukopoietischen Organe besitzt, haben wir schon ausführlich besprochen. Fig. 19 emy_1 und Fig. 18 emy_1, emy_2 stellen Elemente dar, welche schon mehr solcher Granulationen aufweisen. So sind alle Uebergänge bis zum vollständig granulierten Myelocyten, Fig. 19 emy_2, zu treffen. Wir sehen also, daß das Meerschweinchen in bezug auf die Entstehung seiner eosinophilen Myelocyten alle Stadien der Umformung zeigt, daß man daher die heteroplastische Bildung Schritt für Schritt verfolgen kann.

Aber auch in bezug auf den homoplastischen Bildungsmodus läßt sich im Darme des Meerschweinchens der Nachweis erbringen, daß derselbe hier eine Rolle spielt. Dies zeigt das Vorhandensein von Mitosen eosinophiler Zellen (Fig. 18 m); und zwar vermehren sich, wie unsere Figur zeigt, auf diesem Wege nicht nur die bereits fertig entwickelten, sondern auch noch die in der Bildung begriffenen Myelocytenformen. Daß auch beim Menschen und bei der Ratte eine solche Vermehrung eosinophiler

Elemente auf mitotischem Wege stattfindet, ist durch Klippel et Pierre-Weil bzw. Sansonow bewiesen worden.

Wir haben weiterhin festgestellt, daß die Mastzellen einen konstanten Bestandteil der Darmschleimhaut darstellen. Weiter oben wurde schon darauf hingewiesen, daß wir auf Grund des Nachweises wenig und stark granulierter Formen und ihrer Kernverhältnisse, die wir ausführlich besprochen haben, eine Entstehung der typischen Mastzellen aus spärlich granulierten für gewiß halten. Es handelt sich hier nur noch darum, den Ursprung dieser Zellformen festzustellen, die an ihrer Peripherie wenig und kleine basophile Körner aufweisen. Auch hier hilft uns ein Vergleich der Kerne dieser Elemente mit denjenigen der umliegenden Lymphocyten, vor allem der kleinen Lymphocyten. Wenn auch in den meisten Fällen mit dem Auftreten der basophilen Granulationen der Kern metachromatisch wird, so gleicht er doch in seiner Morphologie demjenigen des Lymphocyten so genau, daß an einer Identität beider Kernformen nicht zu zweifeln ist, zumal der Mastzellenkern noch sehr oft Radstruktur aufweist. Wir sehen also, daß auch für die Mastzellen eine lokale Entstehung sicher ist, daß auch sie sich aus ungranulierten Elementen, den kleinen Lymphocyten, formen.

Daß also der kleine bzw. große Lymphocyt ubiquitären Charakter besitzt, wird durch unsere Untersuchungen deutlich nachgewiesen, und zwar wird gerade durch die Schwankung, welche beim einzelnen Tier in Beziehung auf Qualität und Quantität der Wanderzellen, der eosinophilen und basophilen Elemente besteht, der lokale Charakter dieser Zellproduktion bzw. Zellumwandlung klar. Durch einfache Immigration aus den Gefäßen lassen sich die Bilder nicht erklären. Einzig und allein kommt der autochthone Ursprung in Frage.

Aus unsern mitgeteilten Befunden geht hervor, daß die gesamte Darmschleimhaut Anteil an der Produktion von granulierten Elementen hat, wenn auch eine Partie mehr, die andere weniger an dieser Bildung beteiligt ist. Wir haben ausführlich dargelegt — und ein Blick auf unsere Figuren bestätigt dies —, daß besonders das Stromagewebe der Ort ist, wo diese Umbildung stattfindet. Bei einzelnen Tieren, dem Hunde und der Ratte, liefert allerdings auch der inter- und subglanduläre Teil der Schleimhaut eine erhebliche Menge. Außerdem aber findet man bei der Ratte und

dem Meerschweinchen noch eine typische Stelle, wo die Bildung eosinophiler Elemente in reichem Maße vor sich geht: die Cardia. Diese merkwürdige Lokalisation haben wir weiter oben schon ausführlich besprochen; hier sei nur erwähnt, daß sie eine Ergänzung zu den Untersuchungen von Drzewina bilden, welche an derselben Stelle bei niederen Wirbeltieren eine sehr lebhafte Umwandlung von granulierten Elementen aus ungranulierten, also aus dem heteroplastischen Bildungsmodus, feststellte.

Schicksal und Funktion der Zellelemente.

Was wird nun aus den Zellen, welche so reichlich in der Darmschleimhaut gebildet werden? Die Lymphocyten in ihrer verschiedenen Ausbildung werden teils durch die Lymphgefäße abgeführt, teils wandern sie durch das Epithel in das Lumen, wie die zahlreichen Emigrationsbilder beweisen. Ein gewisser Teil dieser Zellen wandelt sich in granulierte Elemente um. Was aus den Plasmazellen wird, ist schwer zu sagen. Daß sie wie die Lymphocyten ins Lumen wandern oder auf dem Lymphwege abtransportiert werden, dafür haben wir keine Belege gefunden. Eine Umbildung in granulierte Zellen, sog. Plasmamastzellen, wie sie Downey und wir dargestellt haben, konnten wir nicht beobachten. Das Wahrscheinlichste ist eine Abgabe von Plasmateilchen und damit eine Rückverwandlung in kleine Lymphocyten, wie sie Downey und Weidenreich in den Lymphdrüsen, wir in der Thymus feststellten.

Was die granulierten Elemente anbetrifft, so kommen für die eosinophilen Leukocyten verschiedene Wege in Betracht.

Erstens wird ein gewisser Teil von ihnen durch die Blut- und Lymphgefäße abgeführt. Der größte Teil aber scheint an Ort und Stelle zu verbleiben und dort zugrunde zu gehen. Jedoch auch eine Durchwanderung des Epithels ist nicht selten, wie unsere Befunde beweisen. Die ins Lumen eingewanderten Eosinophilen gelangen in den Darminhalt.

Die Mastzellen endlich wandern in der Tunica propria umher. Ein Teil von ihnen gerät auch in die tieferen Schichten des Darmrohres, in die Submucosa und Muscularis, wo man sie sehr häufig trifft. Eine Durchwanderung ins Lumen findet unseren Be-

funden nach nicht statt, auch nicht bei der Ratte und Maus, wo man sie ziemlich häufig im Epithel findet, wo sie aber die schon geschilderten Veränderungen erleiden und dann wahrscheinlich wieder in die Tunica propria zurückwandern. Bestimmte Angaben können wir allerdings über diesen Punkt nicht machen.

Wenn wir nach einer Funktion aller dieser Zellen in der Darmschleimhaut fragen, so können wir über diesen Punkt sehr wenig sagen. Jedenfalls variieren sie in den einzelnen Darmabschnitten qualitativ und quantitativ beträchtlich. Man hat versucht, ihnen eine Beteiligung bei der Verdauung resp. Resorption der verschiedenen Nahrungsmittel zuzuweisen. Wir erinnern nur an die Arbeiten von Hofmeister, R. Heidenhain, Erdély, Sansonow u. a. Auf Grund unserer Untersuchungen können wir uns über eine solche aktive Beteiligung nicht aussprechen; nur soviel haben wir festgestellt, daß die Zahl der Wanderzellen, spez. der granulierten, im gefüllten Darme viel beträchtlicher ist als im leeren. Ob aber diese Tatsache für die Teilnahme der granulierten oder ungranulierten Elemente an den verschiedenartigen Resorptionsvorgängen spricht, müssen wir dahingestellt sein lassen.

Es genügt uns hier, festgestellt zu haben, daß die Darmschleimhaut im normalen Zustande reichlich verschiedenartige Leukocyten produziert. Diese Befunde sind für das Verständnis mancher pathologischer Prozesse von Bedeutung, wo diese Zellen stark vermehrt und sehr reichlich im Darminhalt, eventuell in den Fäzes, gefunden werden.

Es bleibt uns noch die Frage nach der Bedeutung unserer Untersuchungsergebnisse für das Leukocytenproblem im allgemeinen zu besprechen. Bekanntlich verlegt Ehrlich und seine Schule die Bildung der granulierten Leukocyten ausschließlich ins Knochenmark und trennt sie dadurch scharf von den lymphocytären Elementen, die in den Lymphdrüsen, Follikeln usw. ihren Ursprung finden sollen. Diese dualistische Auffassung von der Entstehung der weißen Blutzellen gestattet keinerlei Uebergang: es kann also nach Ehrlich-Naegeli-Schridde niemals ein Uebergang von ungranulierten in granulierte Elemente stattfinden, sondern die Bildung der letzteren geht immer von den sog. Myeloblasten aus, die scharf von den Jugendformen des andern Typus, den Lymphoblasten, zu trennen sind. Worin allerdings sich diese

beiden Zellformen voneinander unterscheiden sollen, ist schwer zu sagen: einzig und allein ihre Lokalisation im Knochenmark oder außerhalb desselben soll für ihre Natur maßgebend sein. Wo demgemäß irgendwo im Körper granulierte Leukocyten angetroffen werden, entstammten sie dem Knochenmark, wenn es „polynukleäre" Elemente sind. Stellen sie aber „Mononukleäre" dar, so müßte es sich um Formen handeln, die sich ihre Funktion noch aus der embryonalen Zeit erhalten hätten und nicht mehr als Normale gelten könnten.

Von diesem Standpunkte aus könnte man in bezug auf unsere vorliegenden Untersuchungsresultate einwenden, daß es sich vielleicht um jugendliche oder krankhafte Individuen gehandelt hat. Was den ersteren Punkt anbelangt, so können wir behaupten, nur ältere Individuen untersucht zu haben. Der menschliche Darm stammte, wie erwähnt, von einem 37 jährigen Hingerichteten, und auch die Tiere waren alle ausgewachsen. Was den zweiten Punkt anbelangt, so haben wir vom Menschen alle Organe, speziell die blutbildenden, untersucht und nirgends pathologische Veränderungen antreffen können. Das gleiche gilt auch von den untersuchten Tieren.

Wir konnten also feststellen, daß außerhalb des Knochenmarks in der Darmschleimhaut eine lokale Bildung von granulierten polymorphkernigen, speziell acidophilen, Leukocyten unter normalen Umständen erfolgt. Diese Entwicklung geht hier von typischen kompaktkernigen Elementen aus. Was die Herkunft der letzteren anbelangt, so entstammen sie bei den untersuchten Tieren mit Ausnahme des Meerschweinchens, dessen besondere Verhältnisse gleich zu besprechen sind, den Lymphocyten, meistens den großen Lymphocyten. Beim Menschen spielen aber auch die kleinen Lymphocyten als Mutterzellen eine gewisse Rolle, wie aus der Beobachtung der kleinen, dunkelkernigen Myelocyten hervorgeht.

Besonders günstig liegen die Verhältnisse beim Meerschweinchen, wo es leicht gelingt, den eosinophil granulierten „Myelocyten" in allen seinen Entwicklungsstadien nachzuweisen und dadurch den direkten Beweis für eine heteroplastische lokale Entstehung der eosinophilen Leukocyten zu erbringen. Es läßt sich jedoch auch der Nachweis führen, daß speziell beim Meerschweinchen die homoplastische Bildung eine Rolle spielt, denn Mitosen von eosinophilen Zellen sind hier gar nicht selten.

Unsere Befunde bestätigen und ergänzen in allen Punkten die Untersuchungen, die wir an der Thymus angestellt haben (1913). Dort wie hier findet in erheblichem Maße eine Produktion granulierter Leukocyten statt, im Darm allerdings nur eine solche eosinophiler Elemente.

Damit wäre der Nachweis geliefert, daß, wie die Thymus, auch die Darmschleimhaut in die Zahl der Organe einzureichen ist, die sich an der Bildung eosinophiler Leukocyten beteiligt. Was das Maß dieser Produktion anbetrifft, so ist dasselbe sehr schwer festzustellen. Denn wie aus den Untersuchungen von Heidenhain, Erdély, Sansanow u. a. hervorgeht, ist der Reichtum der Darmschleimhaut an Wanderzellen und damit auch an granulierten Leukocyten ein überaus wechselnder und stark abhängig von dem Füllungs- resp. Verdauungszustand. Aber auf jeden Fall bildet eine gewisse Zahl solcher Zellen ganz unabhängig von der Art der Ernährung einen konstanten Bestandteil der Mucosa.

Beziehungen zwischen Mastzellen, Plasmazellen, Russelkörpern, Schollenleukocyten und Kurloffkörpern.

Wir haben oben gezeigt, daß aus den stark veränderten sog. „vakuolisierten" Plasmazellen innerhalb der Tunica propria der Darmschleimhaut sich eine Zellart entwickelt, welche man als Russelkörper bezeichnet. Aus dem anfangs stark basophilen Plasma, das langsam einer Auflockerung und gleichzeitig einer Verminderung seiner Basophilie unterliegt, gehen zuletzt eine Reihe von Vakuolen hervor, die alle eine große Affinität zu sauren Farbstoffen erkennen lassen.

Während bei den Russelkörpern diese vakuolenartigen Gebilde aus stark basophiler Substanz nicht von vornherein schon scharf umschriebener Granulationen, sondern aus diffus verändertem Protoplasma hervorgehen, bieten die „atypischen Mastzellen" bei der Ratte und Maus (Fig. 9 mz_3, Fig. 10 m, Fig. 12) ein Objekt dar, bei dem diese Umbildung basophiler in acidophile Substanz direkt an die Granulationen gebunden ist.

Sodann haben wir festgestellt, daß sich innerhalb des Darmepithels aus den Lymphocyten durch Ausarbeitung von zuerst kleinen, allmählich größer werdenden Granulationen die „Schol-

lenleukocyten" entwickeln, die bei den von uns untersuchten Tieren — Hund, Katze, Schwein, Maus, Kaninchen — durchweg als charakteristisches Merkmal die starke Acidophilie ihrer Schollen aufweisen.

Endlich scheint es auf Grund der vorliegenden Untersuchungen möglich, gewisse Leukocyteneinschlüsse, für die uns bis jetzt eine Deutung fehlte und die ziemlich isoliert dastanden, wie die sog. Kurloffkörperchen, unserem Verständnis näher zu bringen. Diese zuerst von Kurloff beschriebenen Einschlüsse in den großen mononukleären Blutleukocyten des Meerschweinchens sind später besonders von Cesaris und Demel (1905/09) studiert und seither sehr verschieden beurteilt worden. Foà et Carbone, Ledingham, Patella (1907/08 b), Laffranchi sahen in ihnen Protozoen; Schilling meint abnorme Zelleinschlüsse oder phagocytierte Körper vor sich zu haben. Nach Ferrata (1906/07/08/09) sind sie identisch mit den Plasmosomen und acidophilen Granulationen, nach Pappenheim (1909/10) eine Abart der letzteren. Als Sekretvakuolen endlich werden sie von Burnett, Ehrlich-Kurloff, Ciaccio, Weidenreich (1909) betrachtet.

Den Kurloffkörpern ähnliche Einschlüsse sind von Dantschakoff (1909) im Knochenmark des erwachsenen Huhns beschrieben worden; Löwenthal und Meinertz haben solche bei der Schleihe beobachtet.

Wie wir durch Untersuchungen der Meerschweinchenmilz feststellen konnten, sind die Zellen mit Kurloffschen Körperchen Gebilde, die den Schollenleukocyten morphologisch sehr nahe stehen: auch sie zeigen das vakuolisierte, stark acidophile Protoplasma und einen wandständigen, oft etwas eingedrückten Kern von Wanderzellentypus. Ob aber mit diesem gleichen morphologischen Verhalten auch eine funktionelle Identität verbunden ist, ist eine andere Frage, die sich vorläufig nicht ohne weiteres beantworten läßt.

Gemeinsam ist allen diesen Zelltypen, daß sie ein besonderes Bildungsprodukt zunächst ungranulierter Elemente sind, die dem Lymphocytentypus zugehören. Auf welche Weise sich die Plasmametamorphose in ihnen vollzieht, zeigen am deutlichsten die Mastzellen, denn hier gehen die Vakuolen aus präformierten, scharf umschriebenen Granulationen hervor, wobei mit der Vergrößerung der Granula eine Abnahme ihrer Basophilie und ein Umschlag

nach der acidophilen Farbquote eintritt. Weniger deutlich ist diese Entstehung bei den Russelkörpern, doch geht auch hier das distinkte acidophile Granulum aus einem stark basophilen, undeutlich abgegrenzten und allgemeinen granulärem Plasma hervor. Bei den Schollenleukocyten vermochten wir allerdings den Bildungsprozeß nicht zu verfolgen.

Wie dem auch sei, soviel steht fest, daß es sich bei allen diesen Elementen um eine endogene Plasmadifferenzierung handelt, als deren sichtbares Merkmal jene tropfen- oder vakuolenartige Gebilde auftreten, die eben durch ihre starke Acidophilie charakterisiert sind. Ein analoges Verhalten im Wechsel des Färbungscharakters zeigt sich bei der Entstehung des Hämoglobins in den roten Blutkörperchen. Auch hier geht aus einem sehr stark basophilen Plasma, das allmählich in seiner Basophilie abnimmt, eine Substanz hervor, die durch ihre Affinität zum Eosin besonders ausgezeichnet ist.

An allen diesen skizzierten Vorgängen nimmt der Kern anscheinend wenig sichtbaren Anteil. Die Struktur des Lymphocytenkernes bleibt mehr oder weniger deutlich erhalten bis auf die Fälle, wo er infolge der Raumverhältnisse in der Zelle so exzentrisch gelagert und gepreßt wird, daß seine strukturellen Verhältnisse sich verwischen. Wir haben schon ausgeführt, daß sich das ganze Verhalten des Kerns einzig und allein auf mechanische Ursachen zurückführen läßt, daß sich besonders bei den Schollenleukocyten die Kernform bis zu einem gewissen Stadium der Kernumformung der granulierten Leukocyten nähert, ohne daß es sich dabei aber um Kern- oder Zelldegenerationserscheinungen handelte.

Was diese ganze Metamorphose zu bedeuten hat, ist allerdings schwer zu sagen. Wir können uns auf Grund unserer morphologischen Befunde nur dahin äußern, daß sie einen durchaus normalen Vorgang darstellt, der bei einer Reihe von Tieren und jedesmal in charakteristischer Form beobachtet wird. Die Zelleinschlüsse als „Sekretvakuolen" zu bezeichnen, entspräche nicht der korrekten Bedeutung dieses Ausdrucks. Sehr wahrscheinlich sind sie zwar das Produkt eines spezifischen endoplasmatischen chemischen Prozesses, ob sie aber nach außen abgegeben oder entleert werden, konnten wir nicht feststellen; möglich ist, daß die Einschlüsse beim Zerfall der Zellen im Darm oder im Epithel oder sonstwo im Gewebe frei werden, wie es für die neutrophilen Leukocyten und Granula zutrifft.

Wir begnügen uns, spezifische acidophile Einschlüsse in all diesen Zelltypen festgestellt zu haben, deren Bedeutung noch der Aufklärung bedarf.

Meinem hochverehrten Lehrer, Herrn Prof. Weidenreich danke ich für die Anregung zu dieser Arbeit und für seine liebenswürdige Unterstützung bei ihrer Ausführung.

Die vorliegenden Untersuchungen waren kurz vor Ausbruch des Krieges abgeschlossen, ihre Veröffentlichung aber bis jetzt nicht möglich. Die Literatur ist daher nur bis Juli 1914 berücksichtigt.

Literaturverzeichnis.

Arnstein, C., 1867 a. Ueber Becherzellen und ihre Beziehungen zur Fettresorption und Sekretion. Virch. Arch. Bd. 39, S. 527.

Derselbe, 1867 b. Ueber die becherförmigen und wandernden Zellen des Darmes. Inaug.-Diss. Dorpat.

Barbano, C., 1912. Die normale Involution der Thymus. Virch. Arch. Nr. 207, S. 1.

Béguin, F., 1904. L'intestin pendant le jeune et l'intestin pendant la digestion. Arch. d'Anat. microsc. T. 6, p. 385.

Bergonzini, 1891. Ueber das Vorkommen von granulierten basoph. und acidoph. Zellen im Bindegewebe und über die Art, sie sichtbar zu machen. Anat. Anz. Bd. 6, S. 595.

Du Bois, C. C., 1904. Granule cells in the mucosa of the pig's intestine. Anat. Anzeiger Bd. 25, S. 6.

Bonnet, 1892. Ueber den feineren Bau der Magenschleimhaut des Menschen und einiger Haustiere. Mediz. Gesellsch. zu Gießen, Sitzg. v. 5. Juli 1892. Deutsche Mediz. Woch. Jahrg. 19, S. 430.

Burnett, S. H., 1904. A study of the blood of normal guinea pigs. Journ. of medic. Research Vol. 11, p. 537.

Cesaris Demel, 1905. Sulla particulare struttura d'alcuni grossi leucociti mononucleati della caria coloratia fresco. Arch. p. Sc. med. Vol. 29, p. 288.

Derselbe, 1909. Ueber die morphologische Struktur und die morphologischen und chromatischen Veränderungen der Leukocyten. Virch. Arch. Bd. 195, S. 1.

Ciaccio, 1907. Ricerche sui mononucleati a corpo incluso della cavia. Anat. Anz. Bd. 30, S. 517.

Cloetta, M., 1893. Beiträge zur mikroskopischen Anatomie des Vogeldarmes. Arch. f. mikr. Anat. Bd. 41.

Councilman, 1898. Acute interstitial Nephritis. Journ. exp. med. Vol. III, p. 393.

Czermack, N., 1893. Einige Ergebnisse über die Entwicklung, Zusammensetzung und Funktion der Lymphknötchen der Darmwand. Arch. f. mikr. Anat. Bd. 42.

Dantschakoff, W., 1909. Ueber die Entwicklung des Knochenmarks bei den Vögeln und über dessen Veränderungen bei Blutentziehungen und Ernährungsstörungen. Arch. f. mikr. Anat. Bd. 74, S. 855.

Davidoff, M. v., 1886. Ueber das Epithel des Darmes und seine Beziehungen zum lymphoiden Gewebe. Sitzungsber. der Ges. f. Morph. u. Phys. in München II, S. 77—79.

Derselbe, 1887. Untersuchungen über die Beziehungen des Darmepithels zum lymphoiden Gewebe. Arch. f. mikr. Anat. Bd. 29, S. 495.

Dean, Georg, 1891. Dr. Russels Characteristic Microorganism of Cancer. The Lancet 1891, April, p. 768.

Dominici, 1901. Sur l'origine de la Plasmazelle. C. R. de l'Assoc. des Anat. 3. sess. Lyon, p. 119.

Downey, H., 1911. The Origin and Structure of the Plasma Cells of Normal Vertebrates, especially of the Cold Blooded Vertebrates, and the Eosinophils of the Lung of Amblystoma. Folia haematol. Bd. 11.

Downey, H. und Weidenreich, F., 1912. Ueber die Bildung von Lymphocyten in Lymphdrüsen und Milz. Arch. f. mikr. Anat. Bd. 80.

Downey, H., 1913. The Development of histogenous Mast Cells of Adult Guinea pig and Cat and the Structure of the histogenous Mast Cells of Man. Folia haematol. Bd. XVI, S. 49.

Drzewina, A., 1904. Sur l'organe lymphoide de l'oesophage des Sélaciens. C. R. Soc. Biol. T. 41, p. 637.

Dieselbe, 1905. Contribution à l'étude du tissu lymphoide des Ichtyopsidés. Arch. zool. expérim. et génér. 4 e série t. III, p. 145.

Dieselbe, 1909. Epithélium et glandes de l'oesophage de la torpille. C. R. for. Biol. t. 66, p. 570.

Dieselbe, 1910 a. Sur les éosinophiles de l'intestin de certains téléostiens. C. R. Soc. Biol. t. 68, p. 1012.

Dieselbe, 1910 b. Sur l'organe lymphoide et la muqueuse de l'oesophage de la torpille. Arch. d'anat. microsc. T. 12, p. 1.

Edinger, L., 1876. Ueber die Schleimhaut des Fischdarmes nebst Bemerkungen zur Phylogenese der Drüsen des Darmrohres. Arch. f. mikr. Anat. Bd. 13.

Derselbe, 1877. Ueber die Schleimhaut des Fischdarmes. Arch. f. mikr. Anat. Bd. 13, S. 655.

Ehrlich, L., 1904. Der Ursprung der Plasmazellen. Virch. Arch. Bd. 175, S. 198—237.

Ehrlich, P. und Lazarus, A., 1898. Die Anämie. 1. Abteilg.: Normale und pathologische Histologie des Blutes. 1. Aufl.

Ellenberger, W., 1879. Die physiologische Bedeutung des Blinddarmes der Pferde. Arch. f. wissensch. u. prakt. Tierheilkunde. Bd. V, S. 399.

Derselbe, 1885. Ueber die eosinophilen Körnchenzellen der Darmschleimhaut. Arch. f. wissensch. u. prakt. Tierheilkunde Bd. 11, S. 269.

Erdély, A., 1905. Ueber die Beziehungen zwischen Bau und Funktion des lymphatischen Apparates des Darmes. Zeitschr. f. Biologie Bd. 46, N. F. 28, S. 120.

Ferrata, A., 1906. Sui globuli bianchi mononucleati. Arch. per le Scien. med. 1906, Vol. 30.

Derselbe, 1907. Ueber die plasmosomischen Körper und über eine metachromatische Färbung des Protoplasmas der uninukleären Leukocyten im Blut und in den blutbildenden Organen. Virch. Arch. Bd 187, S. 351.

Derselbe, 1908. Ueber die Klassifizierung der Leukocyten des Blutes. Folia haematol. Bd. 5, S. 655.

Derselbe, 1909. Ueber einige normale und pathologische Blutbefunde beim Meerschweinchen (Kurloffkörper und basophile Punktierung). Folia haematol. Bd. 8, S. 392.

Fischer, W., 1913. Ueber die lokale Anhäufung eosinophil gekörnter Leukocyten in den Geweben, besonders beim Krebs. Zieglers Beitr. z. pathol. Anat. u. allg. Pathol. Bd. 55, S. 1.

Foà et Carbone, 1889. Beiträge zur Histologie und Physiologie der Milz der Säugetiere. Zieglers Beitr. z. pathol. Anat. Bd. 5.

Glinsky, A., 1894. Ueber die Tonsilla oesophagea. Zeitschr. f. wissensch. Zool. Bd. 58, S. 529.

Greschik, E., 1912. Mikroskopische Anatomie des Enddarmes der Vögel. „Aquila" Bd. 19.

Hardy, W. B. and Westbrook, E. F., 1895. The wandering cells of the alimentary canal. Journ. of Physiology V. 18, p. 490.

Heidenhain, R., 1888. Beiträge zur Histologie und Physiologie der Dünndarmschleimhaut. Arch. f. d. gesamte Physiol. Bd. 43, Suppl.

Hofmeister, F., 1881. Zur Lehre vom Pepton. III. Ueber das Schicksal des Peptons im Blute. Hoppe-Seylers Zeitschr. f. physiol. Chemie Bd. 5, Straßburg.

Derselbe, 1885. Untersuchungen über Resorption und Assimilation der Nährstoffe. 1. Mitteilung. Arch. f. exper. Pathol. und Pharmakol. Bd. 19.

Derselbe, 1886. Ueber Resorption und Assimilation der Nährstoffe. 2. Mitteilung. Arch. f. exp. Pathol. u. Pharmak. Bd. 20, S. 291—305.

Derselbe, 1887. Ueber Resorption und Assimilation der Nährstoffe. 3. Mitteilung. Arch. f. exp. Pathol. u. Pharmak. Bd. 22, S. 306—324.

Joannovics, G., 1909. Ueber Plasmazellen. Centralbl. f. allg. Pathol. u. pathol. Anatomie Bd. 20, S. 1011.

Jolly J. et Acuna, M., 1905. Les leucocytes du sang chez les embryons des mammifères. Arch. anat. microsc. T. 7, p. 257.

Klein, E., 1871. Oesophagus und Magen in Strickers Handbuch d. Lehre von den Geweben des Menschen und der Tiere Bd. I. Leipzig, S. 378.

Klippel et Pierre-Weil, 1909. De l'inflammation à cellules plasmatiques. Arch. méd. exper. et d'anat. pathol. Vol. 21, p. 190.

Koch, M., 1898. Ueber Veränderungen am Darm und Magen bei der perniciösen Anämie. Inaug.-Diss. Berlin.

Koelliker, 1902. Handbuch der Gewebelehre. Artikel Oesophagus. 6. Aufl., 1902, Bd. III.

Kull, H., 1913. Die „basal gekörnten Zellen" des Dünndarmepithels. Arch. f. mikr. Anatomie Bd. 81.

Kultschitzky, N., 1897. Zur Frage über den Bau des Darmkanals. Arch. f. mikr. Anat. Bd. 49, S. 7.

Lafforgue, E., 1893. Recherches anatom. sur l'appendice. Termiculaire du Coecum. Intern. Monatsschr. f. Anat. u. Physiol. Bd. 10, H. 5, S. 141—167.

Lafranchi, A., 1909. Ueber einen besonderen Befund im Meerschweinchenblute. Clinica Veterinaria Sez. scient. p. 135.

Ledingham, J., 1906. On the Vacuolated Mononuclear cells in the Blood of the Guinea-Pig. The Lancet Vol. 1, p. 1675.

Leydig, Fr., 1851. Zur Anatomie und Histologie der Chimaera monstrosa. Müllers Arch. S. 269.

Derselbe, 1852. Beiträge z. mikrosk. Anatomie und Entwicklungsgeschichte der Rochen und Haie. Leipzig. S. 53.

Derselbe, 1857. Lehrbuch der Histologie des Menschen und der Tiere. Frankfurt 1857.

Loewenthal, N., 1909. Contribution à l'étude des globules blancs du sang éosinophiles chez les animaux vertèbrés. Journ. de l'anat. et Physiol. Année 45, p. 97.

Lorent, M., 1878. Ueber den Mitteldarm von Cobitis fossilis. Arch. f. mikr. Anat. Bd. XV, p. 429.

Lubarsch, O., 1895. Ergebnisse der allgem. pathol. Morphologie und Physiol. Bd. I, S. 184.

Machate, J., 1879. Untersuchungen über den feineren Bau des Darmkanals von Emys europaea. Zeitschr. f. wissensch. Zool. Bd. 32, S. 443. Inaug.-Diss. Würzburg 1878.

Marcus, H., 1908. Beiträge zur Kenntnis der Gymnophionen I. Arch. f. mikr. Anat. Bd. 71.

Maximow, A., 1906. Ueber die Zellformen des lockeren Bindegewebes. Arch. f. mikr. Anat. Bd. 67, S. 740.

May, R., 1891. Zur pathologischen Anatomie des menschlichen Magens. Sitzungsber. d. Gesellsch. f. Morphologie u. Physiol. München, Bd. 6, S. 16.

Meinertz, J., 1902. Beiträge zur vergleichenden Morphologie der farblosen Blutzellen. Virch. Arch. Bd. 168, S. 353.

Moschner, P., 1885. Beiträge zur Histologie der Magenschleimhaut. Inaug.-Diss. Breslau.

Müller, H. F., 1892. Ueber Mitosen an eosinophilen Zellen. Arch. f. exper. Pathologie u. Pharmakologie Bd. 29, S. 221.

Muthmann, E., 1913. Beiträge zur vergleichenden Anatomie des Blinddarmes und der lymphoiden Organe des Darmkanals bei Säugetieren und Vögeln. Anat. Hefte Bd. 48, H. 1, S. 65.

Niehus, L., 1889. Beitrag zur Pathologie der Cavernitis chronica. Virch. Arch. Bd. 118, S. 161.

Oehler, J., 1912. Beitrag zur Kenntnis der lokalen Eosinophilie bei chirurgischen Darmaffektionen. Mitteilungen aus d. Grenzgebieten d. Medizin u. Chirurgie Bd. XXV, H. 3, S. 568.

Oppel, A., 1889. Beiträge zur Anatomie des Proteus anguineus. I. Vom Verdauungstractus. II. Von den Lungen. Arch. f. mikr. Anat. Bd. 34.

Derselbe, 1897. Lehrbuch der vergl. mikrosk. Anatomie der Wirbeltiere. II. Schlund und Darm. Jena 1897, S. 256.

Pappenheim, 1909. Einige interessante Tatsachen und theoretische Ergebnisse der vergleichenden Leucocytenmorphologie. Folia haematol. Bd. 8, S. 504.

Derselbe, 1910. Ueber die verschiedenen lymphoiden Zellformen des normalen und pathol. Blutes usw. Folia haematol. Bd. 10, S. 78.

Derselbe, 1912. Zur Blutzellenfärbung im klinischen Bluttrockenpräparat und zur histologischen Schnittpräparatfärbung der hämatopoetischen Gewebe nach meinen Methoden. Folia haematol. Bd. 13, H. 3, S. 339.

Patella, V., 1907. Corpi di Kurloff-Demel in alcuni mononucleati del sangue della cavia e protozoi diflagellati epiglobulari. Tipogr. Editrice S. Bern. Siena. Luglio. (Refer. Folia haematol. 1909, Bd. 8, S. 232.)

Derselbe, 1908 a. Kurloffsche Körper in Mononucleären des Meerschweinchenbluts und ihre protozoische Natur. Berl. klin. Wochenschr. Nr. 41.

Derselbe, 1908 b. Zur neuen Klassifizierung der Leukocyten des Blutes, vorgeschlagen von A. Ferrata. Folia haematol. Bd. 6, S. 195.

Patzelt, V., 1882. Ueber die Entwicklung der Darmschleimhaut. Sitzungsber. d. k. Ak. d. Wiss., math.-naturw. Klasse, Abtlg. III, Bd. 86, S. 145—172.

Petersen, H., 1907. Beiträge zur Kenntnis d. Baues und der Entwicklung d. Selachierdarmes. I. Oesophagus. Jenaische Zeitschr. f. Naturw. Bd. 43, S. 619. N. F. 36.

Derselbe, 1908. Beiträge zur Kenntnis d. Baues und der Entwicklung des Selachierdarmes. II. Magen und Spiraldarm. Jenaische Zeitschr. f. Naturw. Bd. 44, S. 123, N. F. 37.

Pilliet, A., 1890. Note sur la distribution du tissu adénoïde dans le tube digestif des Poissons cartilagineux. C. R. Soc. Biol. Serie 9, T. I, p. 593.

Pirone, R., 1909. Sur les cellules plasmatiques (Plasmazellen). Folia haematol. Bd. 7, S. 339.

Prenant, A., 1896. Sur la présence d'amas leucocytaires dans l'épithélium pharyngien et oesophagien d'Anguis fragilis. Bibliogr. Anat. IV, Nr. 1, p. 21—26.

Preusse, 1885. Die Fettresorption im Dünndarm. Arch. f. wiss. u. prakt. Tierheilk. Bd. XI, S. 175.

Renaut, J., 1879. Sur les organes lymphoglandulaires et le pancréas des vertébrés. C. R. hebdom. des séances d. l'acad. d. sciences T. 89, p. 247.

Rubeli, 1889, Ueber den Oesophagus des Menschen und verschiedener Haustiere. Inaug.-Diss. Bern und Arch. f. wiss. u. prakt. Tierheilk. 1889 oder 1890, Bd. XVI.

Rüdinger, N., 1891. Ueber die Umbildung der Lieberkühnschen Drüsen durch die Solitärfoll. im Wurmfortsatz d. Menschen. Sitzungsber. d. k. bayr. Ak. d. Wiss. Bd. 21.

Saltykow, S., 1898. Beitrag zur Kenntnis der hyalinen Körper in Magenpolypen und anderen Geweben. Virch. Arch. Bd. 153, S. 207.

Saltykow, A., 1901. Beitrag zur Kenntnis der hyalinen Körper und der eosinophilen Zellen in der Magenschleimhaut und in anderen Geweben. Inaug.-Diss. Zürich.

Sansonow, N., 1908. Ueber die Wanderzellen in der Darmschleimhaut der Säugetiere. Inaug.-Diss. St. Petersburg (Russisch).

Schäfer, E. A., 1884. Ueber die Fettresorption im Dünndarm. Pflügers Arch. f. die ges. Physiol. Bd. 33.

Derselbe, 1885 a. On the origin of the proteids of the chyle and the transference of food materials from the intestine into the lacteals. Proceed. of the Roy. Soc. of London Nr. 235, Vol. 38, p. 87—92.

Derselbe, 1885 b. On the part played by amoeboid cells in the process of intestinal absorption. Physiolog. Laboratory, university college, London. Collected Papers V und Intern. Monatsschrift f. Anat. u. Histol. Bd. 2, S. 6—29.

Schaffer, J., 1891. Beiträge zur Histologie menschlicher Organe. I. Duodenum. II. Dünndarm. III. Mastdarm. Sitzungsber. der k. k. Ak. d. Wiss., math.-naturw. Klasse, Bd. 100, Abt. III.

Derselbe, 1897. Beiträge zur Histologie menschlicher Organe. VI. Oesophagus. VII. Cardia. Sitzungsber. d. Wiener Ak., math.-naturw. Abt. III, Bd. 106, S. 353.

Schilling, 1909. Ueber Kurloffsche Körperchen beim Meerschweinchen. Folia haematol. Bd. 7, S. 225.

Derselbe, Ueber die feinere Morphologie der Kurloffschen Körper des Meerschweinchens und ihre Aehnlichkeit mit Chlamydozoeneinschlüssen. Zentralbl. f. Bakteriol. I. Abt., Bd. 58, S. 318.

Schirren, C., 1888. Ein Beitrag zur Kenntnis der Atrophie der Magenschleimhaut. Inaug.-Diss. Kiel.

Schlesinger, A., 1902. Ueber Plasmazellen und Lymphocyten. Virch. Arch. Bd. 169, S. 428. Arch. f. Anat. u. Phys. S. 252.

Schmidt, J. E., 1905. Beiträge zur normalen und pathologischen Histologie einiger Zellarten des menschlichen Darmes. Arch. f. mikr. Anat. Bd. 66, S. 12—40.

Schreiner, K. E., 1900. Beiträge zur Histologie und Embryologie des Vorderdarmes der Vögel. I. Vergleichende Morphologie des feineren Baues. Zeitschr. f. wissensch. Zoologie Bd. 68, S. 481.

Schwarz, G., 1905. Studien über im großen Netz des Kaninchens vorkommende Zellformen. Virch. Arch. Bd. 179, S. 209.

Séguin, P., 1912. Les Mastzellen histiogènes dans le Chorion de la Muqueuse du gros Intestin du cheval. C. R. Soc. Biol. 1912, II, p. 30.

Seifert, 1894. Ueber Russelsche Fuchsinkörperchen. Sitzungsber. d. Würzburger physik.-mediz. Gesellsch. 3. März.

Simon, L. G., 1903. Sur les éosinophiles de l'intestin. C. R. de la Soc. de Biologie, 11. juillet, p. 955.

Derselbe, 1904. Contribution à l'étude de l'appareil lymphoide de l'intestin. Thése de Paris 1904.

Derselbe, 1905. De la formation „in situ" des polynucléaires éosinophiles de la muqueuse intestinale. C. R. Soc. de Biol. 1905, Nr. 37, p. 648.

Sternberg, 1906. Ueber perniciöse Anämie und anschließende Diskussion. Verh. d. Deutschen Pathol. Gesellsch. 1906, S. 114.

Stintzing, 1889. Zur Struktur der erkrankten Magenschleimhaut. Münch. med. Wochenschr. S. 819.

Derselbe, 1899. Zur Struktur der Magenschleimhaut. Festschr. f. Kupffer, Jena 1899.

Stöhr, Ph., 1880. Ueber das Epithel des menschlichen Magens. Verh. d. phys.-mediz. Gesellsch. Würzburg, N. F. Bd. 15.

Derselbe, 1883. Ueber die peripheren Lymphdrüsen. Sitzungsber. d. phys.-mediz. Gesellsch. Würzburg P. 86—94.

Derselbe, 1889. Ueber die Lymphknötchen des Darmes. Arch. f. mikr. Anat. Bd. 33.

Struiken, H. J. L., 1893. Beiträge zur Histologie und Histochemie des Rectumepithels und der Schleimzellen. Inaug.-Diss. Freiburg.

Stutz, G., 1895. Ueber eosinophile Zellen in der Schleimhaut des Darmkanals. Inaug.-Diss. Bonn.

Teichmüller, W., 1898. Das Vorkommen und die Bedeutung der eosinophilen Zellen im Sputum. Deutsches Arch. f. klin. Mediz. Bd. 60, S. 572.

Toldt, O., 1881. Die Entwicklung und Ausbildung der Drüsen des Magens. Sitzungsber. d. k. Ak. d. Wiss., math.-naturw. Klasse, Abt. III, Jahrg. 1880, Bd. 82, S. 57.

Touton, 1893. Ueber Russelsche Fuchsinkörperchen und Goldmannsche Kugelzellen. Virch. Arch. Bd. 132, S. 427.

Tuve, E., 1904. Ueber die sogenannten Duboisschen Thymusabscesse. Diss. Leipzig.

Verson, E., 1871. Dünndarm. Strickers Handbuch d. Lehre von den Geweben. Leipzig, S. 399—418.

Waele, H. de, 1899. Recherches sur le rôle des globules blancs dans l'absorption chez les vertébrés. Livre jubilaire dédié à Ch. v. Bambeke, p. 23—67, 1899.

Watney, H., 1874. Note on the minute Anatomy of the Alimentary canal. Proceedings of the Roy. Soc. Bd. 22, p. 293. Centralbl. f. d. mediz. Wissensch. Bd. XII, S. 753. Philos. Transactions of the R. S, Bd. 166, S. 451.

Weber, E. H., 1847. Ueber den Mechanismus der Einsaugung des Speisesaftes beim Menschen und bei einigen Tieren (vgl. Berichte über die Verh. der k. sächs. Ges. d. Wiss. zu Leipzig Bd. 1, S. 245—247; 1846/47). Joh. Müllers Arch. f. Anat., Physiol. S. 400—402.

Weidenreich, J., 1909. Zur Morphologie und morpholog. Stellung der ungranulierten Leukocyten-Lymphocyten des Blutes und der Lymphe. Arch. f. mikr. Anat. Bd. 73, S. 793.
Derselbe, 1911. Die Leukocyten und verwandte Zellformen. Wiesbaden.
Derselbe, 1912. Die Thymus des erwachsenen Menschen als Bildungsstätte ungranulierter und granulierter Leukocyten. Münch. med. Wochenschr. Nr. 48.
Weill, P., 1913. Ueber die Bildung von Leukocyten in der menschlichen und tierischen Thymus des erwachsenen Organismus. Arch. f. mikr. Anat. Bd. 83, S. 305.
Wiemer, O., 1884. Ueber den Mechanismus der Fettresorption. Pflügers Arch. Bd. 33, S. 515—537.
Zawarykin, 1883. Ueber Fettresorption im Dünndarm. Ebenda Bd. 31, S. 231.
Derselbe, 1885. Einige die Fettresorption im Dünndarm betreffende Bemerkungen. Ebenda Bd. 35, S. 145—147.
Derselbe, 1887. Zur Frage über die Fettresorption. Ebenda Bd. 40, S. 447—454.
Zietzschmann, O., 1905. Ueber die acidoph. Leukocyten (Körnerzellen) des Pferdes. Intern. Monatsschr. f. Anat. u. Physiol. Bd. 22, S. 1.
Zillinberg, Ottilie, Paul, 1909. Fortgesetzte Untersuchungen über das Verhalten d. Darmepithels bei verschied. funktionellen Zuständen. III. Mitteilung. Zeitschr. f. Biologie Bd. 52, S. 327.
Zipkin, R., 1904. Beiträge zur Kenntnis der gröberen und feineren Strukturverhältnisse des Dünndarms von Inuus Rhesus. Anat. Hefte Bd. 23, S. 116.

Erklärung der Abbildungen auf Tafel I u. II.

Ueber Fixation und Färbung der Präparate wurde das Nähere im Text unter Material und Untersuchungsmethoden angegeben. Die Abkürzungen bedeuten: G. = Romanowsky-Färbung nach Giemsa; P. = Universalfärbung nach Pappenheim; HE. = Färbung mit Hämalaun-Eosin; Tr. = Triacidfärbung nach Ehrlich. Die Zeichnungen sind auf Objekttischhöhe aufgenommen, wo nicht anders vermerkt: mit Zeiß Apochr. 2 mm und Comp. Ok. 8.

el = eosinophiler Leukocyt,
emy = eosinophiler Myelocyt,
gl = großer Leukocyt,
ly = Lymphocyt,
m = Mitose,
mz = Mastzelle,
rk = Russelkörper,
schl = Schollenleukocyt.

Tafel I u. II.

Fig. 1. Kompaktkernige und gelapptkernig eosinophile Leukocyten im Colon des Menschen. G.
Fig. 2. Eosinophile Myelocyten im Dünndarm des Hundes. P.
Fig. 3. Schollenleukocyten und eosinophile Leukocyten im Dünndarm des Hundes. P. Ok. 6.
Fig. 4. a—e. Typen einzelner Schollenleukocyten aus dem Dünndarm des Hundes; f = ein eosinophiler Myelocyt im Dünndarm des Hundes. G. Ok. 12.
Fig. 5. Russelkörper im Dünndarm der Katze. HE.
Fig. 6. Schollenleukocyten im Dickdarm der Katze. G.
Fig. 7. Schollenleukocyt im Dickdarm der Katze. Tr.
Fig. 8. Eosinophile Myelocyten im Dünndarm der Ratte. G. Ok. 6.
Fig. 9. Mastzellen im Dickdarm der Ratte. G. Ok. 6.
Fig. 10. Mitose einer Mastzelle im Dickdarm der Ratte. G.
Fig. 11. Schollenleukocyten und Mastzelle im Coecum der Maus. G.
Fig. 12. Mitose einer Mastzelle im Dickdarm der Maus. G.
Fig. 13. Schollenleukocyt im Dickdarm der Maus. G.
Fig. 14. Mitose eines Schollenleukocyten im Dickdarm der Maus. G.
Fig. 15. Russelkörper im Duodenum des Kaninchens. G.
Fig. 16. Schollenleukocyten im Dünndarm des Kaninchens. G.
Fig. 17. Schollenleukocyten im Dünndarm des Kaninchens. G.
Fig. 18. Eosinophile Leukocyten im Dünndarm des Meerschweinchens. G.
Fig. 19. Eosinophile Myelocyten im Dünndarm des Meerschweinchens. G.
Fig. 20. Eosinophile Leukocyten und Russelkörper im Duodenum des Meerschweinchens. G.

Ueber das regelmäßige Vorkommen von Myelocyten in der Milz des erwachsenen Menschen.

Von

Paul Weill.

XIII. Fortsetzung der „Studien über das Blut und die blutbildenden und -zerstörenden Organe".

Von

Franz Weidenreich.

Hierzu Tafel III.

Einleitung.

Die Frage nach den Bildungsstätten der granulierten leukocytären Elemente im menschlichen Körper ist vor allem von Ehrlich und seiner Schule dahin beantwortet worden, daß von „Bildungsstätten" überhaupt nicht gesprochen werden kann, weil nur ein Ort in Betracht käme, wo normalerweise die Entwicklung der granulierten Leukocyten vor sich gehe, das Knochenmark. Nun sind aber in der Folge nicht wenige Befunde bekannt geworden, wonach eine Entstehung granulierter Elemente auch außerhalb des Knochenmarks stattfindet. Eine ausführliche Besprechung derselben gehört nicht in den Rahmen der vorliegenden Untersuchung; wir erinnern nur daran, daß besonders Weidenreich (1901/05 a, 1905 b, 1908 a, 1908 b, 1911/12) in seinen zahlreichen Studien für eine solche Bildung eingetreten ist, da sich nicht nur im Knochenmark, sondern auch in vielen andern Organen „mononukleäre" granulierte Elemene, „Myelocyten" nachweisen lassen. Wir selbst haben kürzlich den Beweis erbracht, daß die Thymus (1913)

und die Darmschleimhaut einen beträchtlichen Anteil an granulierten Elementen liefert. Was nun ihre Bildung in der Milz anbelangt, so gehört dieses Organ nach seiner Stellung im Ehrlichschen System weder zu den lymphocytenbildenden Organen — höchstens könne sie „große mononukleäre Leukocyten" produzieren — noch aber hat sie mit der Bildung spezialgranulierter Elemente irgend etwas zu tun. Naegeli (1912) gibt zwar zu, daß eine Bildung in der normalen Milz stattfinde, sieht aber in ihr einen Rückfall in die embryonale Funktion und eine unter dem Einfluß von Krankheiten wieder erworbene Eigenschaft.

Trotzdem aber ist der sichere Nachweis typischer kompaktkerniger granulierter Zellen („Myelocyten") in der menschlichen normalen Milz von verschiedenen Autoren erbracht worden [Weidenreich (1911), Downey und Weidenreich (1912) u. a.]. Auf Grund unseres vorliegenden Materials sind wir in der Lage, eine eingehende, durch Abbildungen belegte Beschreibung ihres Vorkommens zu geben.

Material und Untersuchungsmethoden.

Es standen uns fünf menschliche Milzen zur Verfügung, die alle hingerichteten Personen entstammten. Davon stammte die erste von einem Manne von 26 Jahren, die zweite von einem 37 jährigen Manne, die dritte von einem 28 jährigen, die vierte von einem 39 jährigen Manne und die fünfte von einer 41 jährigen Frau. Die Milzstücke wurden alle ½—1 Stunde nach dem Tode in Hellyscher Modifikation der Zenkerschen Flüssigkeit für 4—5 Stunden eingelegt, 24 Stunden gewässert, in steigendem Alkohol gehärtet und in Paraffin eingebettet. Die Schnittdicke betrug 3—5 u.

Von Färbungsmethoden wurden angewandt:

1. Hämalaun-Eosinfärbung, welche sehr leicht gestattet, die acidophilen Granula darzustellen.

2. Giemsa-Gemisch für Romanowsky-Färbung. Dieselbe führten wir nach der Schridde schen Angabe aus (2 Tropfen Farbe auf 1 ccm aq. destill.). Hiermit wurde 20 Minuten gefärbt, dann die Schnitte kurz abgewaschen, in Aceton entwässert und über Xylol in Kanadabalsam gebracht. Mit dieser Methode kommen die acidophilen wie die neutrophilen Granula gut zur Darstellung.

Literatur.

Die einfachste Methode, den Anteil der Milz an der Leukocytenproduktion festzustellen, ist eine vergleichende Zählung des Gehalts solcher Elemente in der Milzvene und Arterie. Solche Zählungen wurden schon von älteren

Autoren wie Vierordt, Hirt, Funke, Koelliker, Frey, Rindfleisch ausgeführt, dabei wurde regelmäßig ein größerer Gehalt der Vene an weißen Blutkörperchen festgestellt.

In neuerer Zeit hat Weidenreich (1901) auf Grund von Zählungen an Schnittpräparaten gefunden, daß die Milzvene ungefähr 70 mal mehr Leukocyten enthält als die zuführende Arterie. Auch Löwit sowie Schwenkenbecher und Siegel bestätigen diesen Befund.

Was nun die Art der in der Milz produzierten Leukocytenformen anbetrifft, so gibt darüber am besten das Studium des Organes selbst Auskunft, und zwar nicht ein Studium von Milzausstrichen, wie es Löwit empfiehlt, sondern eine Untersuchung in situ, also im Schnittpräparat. Ueber die Bildung der ungranulierten Zellformen haben Downey und Weidenreich erst kürzlich ausführliche Untersuchungen angestellt; an dieser Stelle betrachten wir ausschließlich die granulierten Leukocyten.

Die Bildung „echter Leukocyten" in jeder Milz konstatiert v. Ebner; nach Bannwarth kommen in der Milz der Katze in den Keimlagern sehr viele eosinophile Zellen vor. Daß sie dort gebildet werden, dafür spricht nach ihm die Tatsache, „daß sie in wirklich verblüffender Menge an und in den Venenanfängen liegen".

Dominici hat in der Milz des Kaninchens festgestellt, daß bei diesem Tier eine „myeloide" Umwandlung erst bei anämischen und andern krankhaften Zuständen auftritt. Wolff findet beim Menschen, daß im normalen Zustande „die Milz neben der Bildung großer mononukleärer Zellen hauptsächlich Phagocytose ausübt", daß bei nicht leukämischen Erkrankungen — Bleianämie, perniziöse Anämie, Erysipel, Sepsis — eine myeloide Funktion auftritt.

Pappenheim, der zuerst behauptet hatte (1899), daß die Milz im Gegensatz zum Knochenmark nur granulafreie Lymphocyten produziere, gibt später zu (1902), daß unter normalen Verhältnissen auch Myelocyten in ihr gefunden werden. Den Befund neutrophiler Myelocyten in der normalen Milz bestätigt Kurpjuweit, dagegen sollen nach ihm die eosinophilen Myelocyten und Normoblasten erst bei Krankheiten einwandern.

Daß die Milz unter normalen Verhältnissen neutrophile Myelocyten aufweist, stellt Sternberg fest. Beim Pferd kommt sie nach Zietzschmann als Bildungsstätte eosinophiler Elemente in Betracht.

Weidenreich (1911) hat verschiedene Male darauf aufmerksam gemacht, daß sich Myelocyten „mitten in der roten Pulpa oder in der Umgebung der Malpighischen Körperchen" finden, endlich sagen Downey und Weidenreich: „Es treten in der Milz nicht nur kompaktkernige granulierte Zellen (Myelocyten) auf, die ihrer ganzen Entwicklung nach aus lymphocytären Formen hervorgehen, sondern man findet auch echte Mitosen in granulierten Leukocyten."

Befundbeschreibung.

1. Eosinophile Zellen.

In wechselnder Zahl findet man in jedem Schnitt durch die Milz Zellen, deren Granulationen sich mit sauren Farbstoffen sehr lebhaft, also mit Eosin rot, färben. Wenn auch ihre Zahl stark variiert, so kann ihr Vorkommen immerhin als häufig bezeichnet werden.

Bezüglich der Lokalisation dieser Formen ist zu bemerken, daß sie sich ausschließlich in der Pulpa, höchstens noch in der von Weidenreich sog. „Knötchenrandzone" finden, in den Malpighischen Körperchen fehlen sie so gut wie immer. Sie bilden jedoch keine geschlossenen Herde, sondern liegen mit andern Zellformen der roten Pulpa untermischt, so vor allem mit kleinen Lymphocyten, besonders spezialgranulierten Leukocyten und Erythrocyten.

Was die Morphologie dieser Zellformen anbelangt, so sind sie charakterisiert durch ein reichlich entwickeltes, oft schwach acidophiles Protoplasma, das aber meist keine deutliche Färbung erkennen läßt. Die Gestalt der Zellen ist meist rund oder oval, jedoch sind gelegentlich auch mehr oder weniger lange Fortsatzbildungen zu erkennen.

Das Protoplasma ist ganz erfüllt von groben runden Körnern, die starke acidophile Farbenaffinität besitzen. Dieselben erfüllen den Zelleib vollständig und ziemlich gleichmäßig. Unter sich weisen die einzelnen Kügelchen immer die gleiche Größe auf (Fig. 1, 2 emy).

Die häufigste Kernform dieser Elemente ist ein zwei- oder dreifach gelappter Kern. Dabei sind die einzelnen Lappen sehr oft durch einen feinen Chromatinfaden verbunden; häufig aber ist der Kern segmentiert und die Kernbrocken sind vollständig isoliert.

Von besonderer Wichtigkeit aber sind Zellen, deren Kerne Kugelgestalt besitzen. Im Verhältnis zu den eben geschilderten sind sie nicht sehr häufig, stellen aber immerhin in jeder Milz einen konstanten Befund dar. Einen solchen Kerntypus bilden wir in Fig. 1 emy ab. Es handelt sich um einen relativ großen, exzentrisch gelagerten „bläschenförmigen" Kern, der sich in seiner Gesamtheit nicht sehr stark tingiert. Das Chromatin ist nicht besonders reichlich entwickelt und ist in Form unregelmäßiger Brocken und feiner Fäden über den ganzen Kern verteilt. Nukleolen sind manchmal

nachweisbar. Die zweite Art solcher Zellen ist nicht so häufig zu finden wie die soeben beschriebene. Ihre Kerne unterscheiden sich in manchen Punkten von den vorigen. Vor allem sind sie viel kleiner, von sphärischer Gestalt und dokumentieren ihren größern Reichtum an Chromatin durch eine viel dunklere Färbung (Fig. 2 emy). Die Konfiguration der einzelnen Chromatinbrocken ist eine mehr oder weniger regelmäßige; manchmal ist eine Radstruktur ganz deutlich.

Zwischen den beiden geschilderten Typen trifft man alle Uebergangsformen sowohl in bezug auf die Größe des Kerns, wie auf die Färbbarkeit und die Strukturanordnung des Chromatins. Aber auch zu den zuerst geschilderten gelapptkernigen Formen finden sich alle Uebergänge. Denn man trifft Zellen, die einen bohnen- oder nierenförmigen Kern besitzen, oder aber solche von Zwerchsack- oder Hantelform.

Eine Identifizierung dieser Zellformen mit den Elementen des Blutes und der blutbildenden Organe ist nicht schwer. Es folgt aus unserer Befundbeschreibung ohne weiteres und ergibt sich sofort bei einem Vergleich mit den Elementen sowohl in der Blutzirkulation wie in den großen Blutgefäßen der Milz, daß die zuerst beschriebenen Zellen typische polymorphkernige Leukocyten sind. Für die rund- und kompaktkernigen Elemente läßt sich zeigen, daß sie in allen charakteristischen Merkmalen, wie Größe und Gestalt des Zelleibes, Volumen, Färbbarkeit und Struktur des Kerns, ebenso wie in dem Verhalten der Granulationen genau mit den eosinophilen „Myelocyten" des Knochenmarks und der andern leukopoietischen Organe übereinstimmen.

Wie wir gesehen haben, lassen sich Uebergangsformen zwischen kompaktkernigen und gelapptkernigen Elementen in jedem Ausbildungszustand nachweisen, der Schluß ist also berechtigt, daß in der Milz eine Entwicklung polymorphkerniger eosinophiler Leukocyten aus kompaktkernigen Formen stattfindet. Woher die letzteren ihren Ursprung nehmen, werden wir später noch zu besprechen haben.

2. Neutrophile Zellen.

Der Reichtum der von uns untersuchten Milzpräparate an Zellen, deren Granulationen sich mit „neutralen" Farbstoffen tingieren, war viel größer als derjenige an eosinophilen Elementen.

Wie die letzteren, so findet man auch jene Formen ausschließlich in der roten Pulpa und in der Grenzschicht gegen die Milzknötchen, der Weidenreichschen „Knötchenrandzone". In einzelnen Präparaten sind sie äußerst zahlreich zu finden, in andern wieder weniger häufig, aber immer ist ihre Zahl in der Milzpulpa eine erhebliche. Ansammlungen von Elementen, welche ausschließlich neutrophilen Charakter tragen, haben wir nicht beobachten können, vielmehr liegen sie immer inmitten der andern Zellformen.

Ihre Gestalt ist rund oder oval, Fortsatzbildungen lassen sie häufig erkennen.

Ueber die Beschaffenheit des Plasmas dieser Elemente ist nicht viel zu sagen. Es färbt sich nach Giemsa oft nicht sehr deutlich, meistens in einem schwachen Lila.

Der Zelleib ist voll von feinen, staubförmigen Granulationen, welche ihn in gleichmäßiger Verteilung erfüllen. Diese Granula nehmen ebenfalls nach Giemsa-Färbung einen Lilafarbton an.

Was die Kernformen dieser Zellen anbetrifft, so sind diejenigen Zelltypen am häufigsten, die solche Kernfragmente enthalten, die unter sich keinen Zusammenhang mehr aufweisen und als unregelmäßig gestaltete, oft auch kugelförmige Gebilde im Plasma zerstreut liegen (Fig. 3 sl). Der Häufigkeit nach kommen dann solche Zellindividuen, welche einen mehrfach gelappten Kern aufweisen, dessen einzelne Lappen aber noch durch Chromatinfäden in Zusammenhang stehen.

Eine besondere Beachtung jedoch verdienen die Elemente, die wir in Fig. 2 smy und 3 smy darstellten. Ihre Kerne sind große Gebilde und zentral (Fig. 3 $smy_{1, 4}$) oder exzentrisch (Fig. 2 smy, Fig. 3 $smy_{2, 3}$) gelagert. Sie besitzen meist sphärische Gestalt (Fig. 3 $smy_{1, 2}$), doch kommen ovale Kernformen nicht selten vor (Fig. 3 $smy_{3, 4}$, Fig. 2 smy). Ihre Grundsubstanz färbt sich mehr oder weniger stark, einen sehr dunkeln Farbton nimmt sie jedoch so gut wie nie an. Der Chromatinreichtum dieser Kerne ist relativ gering; das Chromatin bildet unregelmäßige Netze und größere oder kleinere Brocken. Das Vorhandensein eines deutlichen Radkernes haben wir nicht beobachtet. Außer diesen regelmäßig konturierten Kernen trifft man nicht selten noch solche, die auf einer Seite eine mehr oder weniger tiefe Einbuchtung aufweisen, also Bohnen- oder Nierenform besitzen.

Noch ein wichtiger Befund bleibt zu erwähnen. Es läßt sich

das Vorkommen mitotischer Kernteilungsfiguren neutrophil granulierter Zellen in der Milz feststellen. Solche Formen sind zwar nicht häufig, aber einwandsfrei nachweisbar.

Ein Zweifel über die Natur dieser Elemente kann nicht bestehen. Ihre ganze Morphologie, ihre Größe, ihre Form, vor allem aber das färberische Verhalten ihrer Granulationen sprechen für eine Identität mit den neutrophilen Leukocyten des Blutes bzw. des Knochenmarks. Denn Kontrollpräparate der blutbildenden Organe, des Knochenmarks, der Thymus, sowie ein Vergleich mit den Formen innerhalb der Blutgefäße selbst beweisen, daß sie in allen Punkten mit diesen übereinstimmen. Was speziell die Zellen mit großen, runden, bläschenförmigen Kernen betrifft, so handelt es sich auch hier um typische „Myelocyten", welche innerhalb der Milz auf dem Wege der Kernumformung zu gelapptkernigen Elementen werden.

Ueber die Entstehung der kompaktkernigen Formen werden wir gleich zu berichten haben.

Besprechung unserer Befunde.

Wir haben im vorhergehenden festgestellt, daß die Milz des erwachsenen Menschen eine Fundstätte zahlreicher eosinophil und neutrophil gekörnter weißer Blutzellen ist, und ferner ließ sich zeigen, daß in dem Organ selbst auf dem Wege der Kernumformung gelapptkernige granulierte Leukocyten aus kompaktkernigen („Myelocyten") hervorgehen.

Es bleibt nun noch die Frage nach der Herkunft der kompaktkernigen granulierten Leukocyten zu erörtern.

Erinnert man sich daran, daß sich im Knochenmark der Nachweis genetischer Beziehungen zwischen Myelocyten und Myeloblasten auf die Identität der Kernformen beider Zelltypen stützt und betrachten wir von diesem Gesichtspunkte aus unsere Figuren, so ergibt sich z. B. eine vollständige Analogie des Kernes in Figur 3 smy_3 mit dem in ly. Gleiche Analogien lassen sich für alle andern dargestellten Zellformen nachweisen. Wir können uns hier in der Besprechung dieses Punktes kurz fassen, da wir dieselben Befunde schon ausführlich in der Thymus und im Darm schilderten. Hier wie dort und genau so in der Milz stellen diese Elemente, deren Kernformen mit denjenigen der Myelocyten iden-

tisch sind, Zellen von lymphocytärem Charakter dar. Die Bildung von granulierten weißen Blutzellen geht also auch von ungranulierten lymphocytären Elementen aus. Unsere Befunde berechtigen uns aber auch zu der Annahme, daß nicht nur eine heteroplastische, sondern auch eine homoplastische Bildungsweise wenigstens von neutrophilen Leukocyten statthat.

Es ergibt sich also erstens, daß in der Milz des erwachsenen Menschen sich aus ungranulierten Zellen vom Lymphocytentypus neutrophile und eosinophile Elemente entwickeln, wie Weidenreich (1911), Domney und Weidenreich, Kurpjuveit, Pappenheim, Sternberg für den Menschen, Bannwarth für die Katze und Zietzschmann für die Eosinophilen beim Pferd behauptet haben. Zweitens konnten wir aber auch nachweisen, daß eine Vermehrung wenigstens der Neutrophilen in der Milz auf mitotischem Wege stattfindet.

Dieser ganze Bildungsmodus ist nicht das Zeichen pathologischer Veränderungen oder „myeloider Umwandlung" bei gewissen Krankheiten (Naegeli), sondern stellt einen konstanten Befund im durchaus normalen Organismus dar. Denn wenn in der Milz von 5 erwachsenen Individuen im Alter von 26—41 Jahren, die alle hingerichtet waren und deren Organe, wie die histologische Untersuchung ergab, keinerlei Zeichen pathologischer Veränderungen aufwiesen, immer der gleiche Befund erhoben wird, so muß dies Verhalten als normal bezeichnet werden.

Damit steht aber die Ehrlichsche Anschauung von der Rolle des Knochenmarks als alleinigem Bildner der granulierten Leukocyten in scharfem Gegensatz. Von Wichtigkeit für unsere Anschauung ist aber noch die Tatsache, daß nicht nur die Milz granulierte Leukocyten produziert, sondern daß auch die Thymus neutrophile und eosinophile Elemente hervorbringt, während die Darmschleimhaut wesentlich an der Bildung eosinophiler Leukocyten beteiligt ist.

Was nun die Menge der in der Milz gebildeten granulierten Leukocyten angeht, so ergibt sich ohne weiteres, daß nicht alle polymorphkernigen Leukocyten in der Milz ihren Ursprung haben können. Denn vor allem erhellt aus dem Verhalten der Gefäßbahnen, daß mit den Erythrocyten auch eine große Menge von granulierten

Leukocyten eingeschwemmt wird. Sodann ist das Verhältnis zwischen kompaktkernigen und gelapptkernigen ein derartiges, daß die ersteren immerhin relativ selten angetroffen werden. Daß aber eine gewisse Anzahl neutrophiler und eosinophiler Leukocyten lokal entstehen, kann nicht abgeleugnet werden. Ihre absolute Zahl ist bei der Größe der Milz des erwachsenen Menschen jedenfalls nicht gering zu veranschlagen. Genaue Angaben lassen sich naturgemäß darüber nicht machen.

Die Folgerungen, die wir aus dieser Erkenntnis des lokalen Ursprungs der granulierten Leukocyten in der Milz zu ziehen haben, sind mannigfaltige. Erstens ergibt sich für die Beurteilung der Milzfunktion im normalen Organismus, daß in der Milz nicht nur ein Untergang von roten und weißen Blutkörperchen stattfindet, sondern daß dieses Organ auch an der Regeneration der weißen Blutkörperchen in hohem Maße beteiligt ist. Die Bildung von ungranulierten Elementen ist von Downey und Weidenreich ausführlich beschrieben worden. Daß sie auch granulierte Zellen produziert, dafür liefern unsere vorliegenden Ausführungen den vollen Beweis. Sodann sind aber unsere Befunde auch von Wichtigkeit für die Beurteilung pathologischer, speziell leukämischer Prozesse in der Milz. Es stellt nämlich die Bildung granulierter Elemente, wie sie bei anämischen und leukämischen Erkrankungen beobachtet wird, keine „myeloide Reaktion" oder einen „Rückfall in die embryonale Funktion" dar, wie Dominici, Naegeli, Wolff, Ehrlich glauben, sondern sie ist nur der Ausdruck eines gesteigerten normalen Bildungsprozesses.

Für die Beurteilung des Leukocytenproblems im allgemeinen folgt aus unseren Feststellungen, daß das Knochenmark nicht die alleinige Bildungsstätte der granulierten Elemente darstellt und daß neben andern Organen auch der Milz ein wesentlicher Anteil an der Leukopoese zukommt. Damit ist aber wieder ein erneuter Beweis für den ubiquitären Charakter der lympho- und leukocytären Zellformen erbracht.

Zum Schluß erlaube ich mir, meinem hochverehrten Lehrer, Herrn Prof. Weidenreich, für die Anregung zu dieser Arbeit und seine Unterstützung meinen Dank auszusprechen.

Die vorliegende Untersuchung ist 1914 vor Ausbruch des Krieges fertiggestellt, die Literatur bis Juli 1914 berücksichtigt. Die Veröffentlichung war aus äußeren Gründen nicht möglich.

Literaturverzeichnis.

Bannwarth, 1891. Untersuchungen über die Milz. I. Die Milz der Katze. Arch. f. mikr. Anat. Bd. 38, S. 345.

Dominici, M., 1901. Sur l'histologie de la rate à l'état normal et pathologique. Arch. de médicine expérimentale et d'anat. pathol. I, 13, p. 1.

Downey, H. und Weidenreich, F., 1912. Ueber die Bildung der Lymphocyten in Lymphdrüsen und Milz. Arch. f. mikr. Anat. Bd. 80, S. 306.

Ebner, V. v., 1902. A. Koellikers Handbuch der Gewebelehre des Menschen Bd. III.

Ehrlich, P. und Lazarus, A., 1898. Die Anämie. I. Abt.: Normale und pathol. Histologie des Blutes. 1. Aufl.

Frey, 1874. Handbuch der Histologie und Histochemie des Menschen.

Funke, 1863. Lehrbuch der Physiologie Bd. 1.

Hirt, 1856. Ueber das numerische Verhältnis zwischen den weißen und roten Blutzellen. Müllers Archiv.

Koelliker, A., 1867. Handbuch der Gewebelehre des Menschen, 5. Aufl.

Kurpjuweit, O., 1904. Ueber die Veränderungen der Milz bei perniciöser Anämie und einigen andern Krankheiten. Deutsches Archiv f. klin. Medizin Bd. 80, S. 168.

Loevit, M., 1907. Die Entstehung der polynukleären Leukocyten. Folia haematol. Bd. 4, S. 473.

Naegeli, O., 1912. Blutkrankheiten und Blutdiagnostik, 2. Aufl.

Pappenheim, A., 1899. Vergleichende Untersuchungen über die elementare Zusammensetzung des roten Knochenmarks einiger Säugetiere. Virch. Arch. Bd. 157, S. 19.

Derselbe, 1902. Neuere Streitfragen aus dem Gebiet der Hämatologie. Zeitschr. f. klin. Medizin Bd. 47, S. 216.

Rindfleisch, E., 1863. Experimentalstudien über die Histologie des Blutes. Leipzig.

Schwenkenbecher und Siegel, 1908. Ueber die Verteilung der Leukocyten in der Blutbahn. Deutsches Arch. f. klin. Medizin Bd. 92, S. 303.

Sternberg, C., 1905. Ueber das Vorkommen von einkernigen neutrophil granulierten Leukocyten in der Milz. Centralbl. f. allg. Pathol. u. pathol. Anatomie Bd. 16, S. 929.

Vierordt, 1854. Beiträge zur Physiologie des Blutes. Arch. f. physiol. Heilkunde, Jahrg. 13.

Weidenreich, F., 1901. Das Gefäßsystem der menschlichen Milz. Arch. f. mikr. Anat. Bd. 58, S. 247.

Derselbe, 1905 a. Zur Frage der Entstehung der eosinophilen Leukocyten. Folia haematol. Bd. 2, S. 163.

Derselbe, 1905 b. Ueber die Entstehung der weißen Blutkörperchen im postfötalen Leben. Verh. Anat. Ges. Genf S. 71.

Derselbe, 1908 a. Morphologische und experimentelle Untersuchungen über Entstehung und Bedeutung der eosinophilen Leukocyten. Verh. Anat. Ges. Berlin S. 81.

Derselbe, 1908 b. Beiträge zur Kenntnis der granulierten Leukocyten. Arch. f. mikr. Anat. Bd. 72, S. 209.

Derselbe, 1911. Die Leukocyten und verwandte Zellformen. Wiesbaden.

Derselbe, 1912. Die Thymus der erwachsenen Menschen als Bildungsstätte ungranulierter und granulierter Leukocyten. Münch. med. Wochenschr. Nr. 48.

Weill, P., 1913. Ueber die Bildung von Leukocyten in der menschlichen und tierischen Thymus des erwachsenen Organismus. Arch. f. mikr. Anat. Bd. 83, S. 305.

Derselbe, 1919. Ueber die leukocytären Elemente in der Darmschleimhaut der Säugetiere. Ein Beitrag zur Beurteilung ihrer Granulationen. Ebenda Bd. 93.

Wolff, A., 1902. Ueber die Bedeutung der Lymphoidzelle bei der normalen Blutbildung. Zeitschr. f. klin. Medizin Bd. 45, S. 385.

Zietzschmann, O., 1905. Ueber die acidophilen Leukocyten (Körnerzellen) des Pferdes. Intern. Monatsschr. f. Anatomie u. Physiologie Bd. 22, S. 1.

Figurenerklärung auf Tafel III.

Fixation und Färbung der Präparate wurde im Text besprochen. Die Abkürzung G. bedeutet Romanowsky-Färbung nach Giemsa. Die Zeichnungen sind auf Objekttischhöhe aufgenommen mit Zeiß Apochr. 2 mm und Ok. 8.

emy = eosinophiler Myelocyt,
ly = Lymphocyt,
sl = Spezia-Leukocyt,
smy = Spezial-Myelocyt.

Fig. 1. Spezialgranulierte Myelocyten und Leukocyten aus der Milz eines 26 jährigen Hingerichteten. G.

Fig. 2. Eosinophiler und neutrophiler Myelocyt aus der Milz eines 26 jährigen Hingerichteten. G.

Fig. 3. Eosinophiler Myelocyt und spezialgranulierte Leukocyten aus der Milz eines 28 jährigen Hingerichteten. G.

Ueber die sog. Xantholeukophoren beim Laubfrosch.

Von

Prof. Dr. **W. J. Schmidt**, Bonn, Zoologisches Institut.

Hierzu Tafel IV.

Historisches.

Der Laubfrosch (Hyla arborea) bietet wohl unter allen einheimischen Amphibien den ausgeprägtesten Farbenwechsel dar. Während die Physiologie des Chromatophorenspiels vor allem durch die Untersuchungen von Biedermann in wesentlichen Zügen klar gestellt ist, herrschen hinsichtlich einer morphologischen Frage nämlich der Beschaffenheit der sogenannten Xantholeukophoren noch gegensätzliche Meinungen, wenigstens, wenn man sich an die Originalarbeiten hält. Die einen Autoren nehmen an, daß an den grünen Hautstellen Guanin und Lipochrom in ein und derselben Zelle nebeneinander und zwar in bestimmter Anordnung vorkommen; diese Zellen werden jetzt gewöhnlich nach dem Vorgang von Gaupp als Xantholeukophoren bezeichnet. Die anderen dagegen vertreten den Standpunkt, daß diese beiden am Farbenwechsel wesentlich beteiligten Substanzen jede für sich in besonderen Zellen liegen, das gelbe Lipochrom in den Xanthophoren, die man auch als Lipophoren bezeichnen könnte (vgl. W. J. Schmidt 1917), die Guaninmassen in tiefer in der Haut eingebetteten Zellen, den Leukophoren (Guanophoren). Die zusammenfassenden Darstellungen gehen mit Ausnahme von van Rynberk nicht

näher auf diese Streitfrage ein, betrachten sie vielmehr als im Sinne der Existenz von Xantholeukophoren entschieden, so Gaupp, Fuchs, Hempelmann. Die nachfolgende Untersuchung wird aber dartun, daß diese Auffassung ganz bestimmt verkehrt ist und diejenigen Forscher im Recht sind, welche Guanin und Lipochrom auch an den grünen Hautstellen jedes für sich in besonderen Zellen vorkommen lassen. Das Verdienst, diese Verhältnisse zum erstenmal über jeden Zweifel klar gestellt zu haben, gebührt Ficalbi.

Gehen wir zunächst auf die Angaben der beiden Richtungen näher ein. Für die Existenz von Xantholeukophoren haben sich ausgesprochen: Hering, Eberth, Bimmermann, Ehrmann, Biedermann, Siedlecki und im Anschluß an deren Originalarbeiten Gaupp, Hempelmann und Fuchs.

Hering (1869, S. 50 f.) sagt, daß die grüne Färbung der Haut bei Rana esculenta und Hyla arborea hauptsächlich durch die Anwesenheit von zweierlei Pigmentzellen bedingt werde, und zwar fänden sich an den grünen Hautstellen ziemlich dicht unterhalb der Epidermis unregelmäßig polygonale, dicht gelagerte gelbe Zellen und darunter sternförmige mit schwarzbraunem Pigment. Der Inhalt der gelben Zellen — das sind unsere Xantholeukophoren — bestehe aus einem in Alkohol und Aether löslichen gelben Fett und aus stark lichtbrechenden prismatischen farblosen Körnchen. Wird das Fett den gelben Zellen entzogen, berichtet Hering weiter, so bleiben die Körnchen zurück; die Zelle nimmt dann ein grauweißes Aussehen an und stellt sich ähnlich dar wie die an den ungefärbten Stellen der Haut vorkommenden sternförmigen Zellen, welche schon in frischem Zustande einen gleichen farblosen, körnigen, das Licht stark reflektierenden Inhalt zeigen. Aehnliche sternförmige Zellen finden sich auch an den rein gelben Stellen der Haut, aber dieselben enthalten außer den eben erwähnten Körnchen auch noch jenen gelben, durch Aether und Alkohol ausziehbaren Farbstoff. Durch schwache Kalilösung werden die prismatischen Körnchen in den gelben Zellen gelöst, während der gelbe Farbstoff in Tropfenform zurückbleibt. Bei Nahrungsentziehung schwindet dieses Fett teilweise.

Eberth (1869, S. 14 f.) findet bei Hyla an den grünen Hautstellen unter dem zarten Grenzsaum der Kutis eine nach Art eines platten Epithels angeordnete Lage rundlicher und polygonaler Zellen, deren Protoplasma außer dem Kern eine Menge punktförmiger grauer Körnchen enthält, die mit goldgelben Tröpfchen untermengt sind. Die gelben Tröpfchen lösen sich in Alkohol, die neben ihnen befindlichen interferierenden Körnchen dagegen leiden nicht durch Kochen mit Alkohol und Chloroform, werden dagegen rasch durch Kalilauge und Salzsäure zerstört. Sollten diese Zellen ihre Form verändern können, so sind

diese Kontraktionen nach Eberth außerordentlich schwach und erfolgen sehr langsam.

Bimmermann (1878, S. 27), der mit Rana esculenta, aber auch mit Hyla arbeitete, unterscheidet neben schwarzem Pigment in Zellen und dunkelbraunem, frei im Gewebe zerstreuten (? Sch.) ein „helles Pigment in Zellen mit grobgranulärem Inhalt". Diese Zellen sind an den Seiten des Körpers spärlich, verästelt, anastomosierend; die Farbe ihres Pigments erscheint hell chromgelb; in manchen ist ein Kern deutlich. An der Vorderfläche des Schenkels sind die Zellen in großer Anzahl so gruppiert, daß sie den Ausführungsgang einer Hautdrüse einschließen. Sie haben hier die gewöhnliche grauweiße Farbe der Epithelzellen und in ihnen ist das orangefarbene Pigment an umschriebener Stelle angehäuft, während der Rest der Zelle grauweiß erscheint. Da an diesen Stellen keine Drüsenzellen vorkommen sollen und die Form der Zellen an jene erinnert, sollen nach Bimmermann diese Pigmentzellen nichts anderes sein als „Hautdrüsenepithelzellen".

Ehrmann (1892, S. 523 f.) stellt Guanin und Lipochrom als die hellen Pigmente dem schwarzen gegenüber. Jene sollen in den polygonalen Zellen der Rückenhaut in einem Zellkörper vereinigt sein. An den Uebergangsstellen der Rückenhaut in die weiße Bauchhaut und auf dieser selbst wird das Guanin und hier und da auch das gelbe Pigment in eigenen, mehr verzweigten Zellen getrennt gefunden. Bei Rana esculenta ist die Form der Zellen etwas weniger polygonal als bei Hyla. Das Mengenverhältnis der hellen Pigmente ist bei Hyla sehr konstant, indem in jeder Zelle das weiße und das gelbe Pigment immer im selben Verhältnis vorhanden sind, während es bei Rana esculenta graue Individuen gibt, denen das gelbe Pigment größtenteils fehlt, und grüne, bei denen es reichlich vorhanden ist. Ehrmann nimmt an, daß diese beiderlei Pigmente verschiedene Lagen in der Zelle einnehmen können. Im grauen Zustande der Haut findet man das weiße und das gelbe Pigment so innig durcheinander gemischt, daß man die Körnchen schwer voneinander unterscheiden kann, während in dem gelbgrünen Zustande die Zellen an dem oberen Rande einen intensiv gelben Saum oder Reflex zeigen (S. 529). Der graue Zustand beruht also darauf, daß das gelbe Pigment in die Tiefe tritt und mit dem weißen sich mischt, der grüne darauf, daß sich eine größere Menge des gelben Pigmentes wieder an der Oberfläche der Zellen sammelt.

Biedermann (1892, S. 461 f.) beschreibt die Xantholeukophoren als rundliche oder undeutlich polygonale Zellen von gelber Farbe, die etwa nach Art eines Pflasterepithels ein Mosaik bilden, ohne daß jedoch die einzelnen Elemente sich unmittelbar berühren. Jede Zelle ist dicht erfüllt von rundlichen oder ovalen Körnchen, die in eigentümlicher Weise quer gestreift erscheinen, als ob sie aus einzelnen übereinander gelagerten Teilstücken aufgebaut wären. Eine deutlich kristallinische Struktur konnte Biedermann nicht wahrnehmen, obschon er bemerkt, das optische Verhalten weise darauf hin. Der Kern kennzeichnet sich als heller Fleck in der Mitte

des Zellkörpers. Außer diesen Körnchen enthält jede Interferenzzelle[1]) — so bezeichnet Biedermann im Anschluß an Brücke die Xantholeukophoren — noch ein goldgelbes Pigment in Form von größeren und kleineren Tropfen, welche je nach der Färbung der Haut sehr auffällige Lageveränderungen zeigen.

Bei vorherrschend grüner oder gelber Farbe bildet nach Biedermann in jeder Zelle die Schicht der Interferenzkörper eine scheibenförmige Unterlage, über der sich fast genau ihrer Ausdehnung entsprechend, das gelbe Pigment ausbreitet, so daß die Zelle gelb erscheint, ohne daß man die einzelnen diese Färbung verursachenden Tröpfchen deutlich sieht. Man kann sie aber leicht durch Auflösung der Guaninmassen in Kali- oder Natronlauge sichtbar machen. Die gelben Tröpfchen widerstehen der Einwirkung dieser Reagentien. Die Haut eines tintenschwarzen Laubfrosches, der durch Einwirkung höherer Temperatur sich rasch aufgehellt hat, unterscheidet sich von der Haut eines hellgelben Laubfrosches unter sonst gleichen Umständen vor allem durch die scharfe räumliche Sonderung der Interferenzkörnchen und des gelben Pigmentes, welch letztes nun nicht mehr diffus zerstreut über dem ersten liegt, sondern zu rundlichen Klumpen geballt, die Zwischenräume (!) zwischen den scheibenförmigen Massen der Interferenzkörner teilweise erfüllt. In jeder Zelle hat sich nämlich das gelbe Pigment zu einem Klumpen geballt, welchen man an den meisten Stellen von einer ungefärbten feinkörnigen Plasmamasse umschlossen und den Interferenzkörnern dicht angelagert findet, so daß es oft zweifelhaft erscheinen könnte, ob beides, die Interferenzkörnchen und das gelbe Pigment, wirklich nur Einschlüsse einer Zelle sind, oder ob es sich nicht um zwei verschiedene, aber dicht nebeneinander liegende Zellen handelt. (!) Obwohl nun Biedermann anführt, daß bei gewissen Fischen Interferenzkörnchen und gelbe Tröpfchen in völlig getrennten Zellen vorkommen, besteht nach ihm bei Hyla kein Zweifel, daß die Interferenzkörner und das

[1]) Hier möge eine historische Notiz über das Wort Interferenzzellen Platz finden. Brücke (1852) verstand unter diesem Namen zweierlei ganz verschiedene Dinge: bei dem Chamäleon (S. 195—196) in der Epidermis gelegene lufthaltige Zellen, die vermöge dieses Luftgehaltes zu Interferenzerscheinungen Veranlassung geben; diese Elemente sind die sog. Häutungszellen (vgl. W. J. Schmidt, 1917, S. 108 Anmerkung). Von diesen Elementen sagt Brücke (S. 196: „Diese Zellen . . . . . will ich schlechtweg Interferenzzellen nennen." Von den Fröschen und insbesondere vom Laubfrosch berichtet Brücke etwas später (S. 196—197), daß hier unter der Epidermis aber über dem schwarzen Pigment Zellen liegen, deren feinkörniger kristallinischer Inhalt Interferenzerscheinungen bedinge (d. s. unsere Xantholeukophoren). Da Brücke auch hier von Interferenzzellen spricht, so ist die Bezeichnung in zweierlei, ganz verschiedener Bedeutung gebraucht und daher am besten fallen zu lassen.

gelbe Pigment Einschlüsse ein und derselben Plasmamasse darstellen. Biedermann kommt zum Ergebnis, daß die gelbe und hellgraue Färbung beim Laubfrosch hauptsächlich durch eine verschiedene räumliche Verteilung des in den Interferenzzellen enthaltenen gelben Pigmentes bewirkt wird, indem dieses letzte sich bald über größere Flächen gleichmäßig verbreitet, bald nur örtlich an beschränkten Stellen anhäuft und dann für die Gesamtfärbung bedeutungslos wird, die in diesem letzten Falle wesentlich durch die Interferenzkörnchen bedingt wird. Aber auch die Interferenzkörnchen erleiden hierbei gewisse Lageveränderungen: bei hellgelber Hautfarbe glitzern sie lebhaft in auffallendem Licht, während sie bei hellgrauen Fröschen ganz matt erscheinen; bei diesen drängen sich die Körnchen viel dichter zusammen, womit eine, wenn auch nicht sehr auffallende, Verkleinerung der Zellen Hand in Hand geht.

Gaupp (1904, S. 500) unterscheidet auf Grund der vorliegenden Arbeiten (im Literaturverzeichnis erwähnt er auch die Untersuchung Ficalbis!) Xanthophoren, die nur gelbes Lipochrom enthalten, Leukophoren, die nur Guaninkörnchen umschließen, und Xantholeukophoren, in denen das Lipochrom mit den Guaninkörnchen in denselben Zellen vorkommt, wobei er sich in der Bezeichnung Keller (1895, S. 147 f.) anschließt und für die Interferenzzellen Biedermanns im Sinne der Kellerschen Xanthophoren und Leukophoren die Bezeichnung Xantholeukophoren einführt. Diese Xantholeukophoren sollen sich an den grünen Hautstellen finden. Des weiteren bringt dann Gaupp die Angaben Biedermanns und Ehrmanns.

Hempelmann (1908, S. 8) schließt sich in seinen Ausführungen über die Chromatophorenverhältnisse beim Frosch ganz an Gaupp an und unterscheidet demnach Xanthophoren, Leukophoren und Xantholeukophoren, in welch letzten Guanin und Lipochrom nebeneinander vorkommen sollen.

Schließlich ist noch Siedlecki (1909, S. 710) als Vertreter dieser Auffassung zu nennen. Beim javanischen Flugfrosch (Polypedates reinwardtii) findet er die von Biedermann beim Laubfrosch beschriebenen Verhältnisse und Vorgänge wieder. Die Xantholeukophoren liegen in einschichtiger, nur stellenweise zweischichtiger, Lage dicht unter der Epidermis. Etwa 6—8 von ihnen treten mit den Ausläufern einer Melanophore in Kontakt, die sich gewöhnlich unter der Xantholeukophorenschicht befinden; jedoch soll „das Umfließen der gelben Zellen durch die amöboiden Ausläufer der Melanophoren" auf „präformierten Bahnen" erfolgen und beim Braunwerden der Tiere soweit gehen, daß der ganze Plasmaleib samt dem Kern auf die Xantholeukophore „überwandert" und unmittelbar unter die Epitheloberfläche zu liegen kommt (? Sch.). Die Xantholeukophoren sind gewöhnlich halbkugelig, mit der flachen Seite dem Epithel angeschmiegt. Wo sie dichter liegen, werden sie durch gegenseitigen Druck in mehr prismatische Gebilde umgewandelt; jedoch bleibt der untere, dem Korium zugewandte Teil derselben immer halbkugelig. Die Zellen enthalten

in regelmäßigen parallelen Schichten die Guaninkörnchen und außerdem das gelbe Lipochrom zwischen diesen Schichten (vorwiegend im unteren Teil der Zellen) in der Form vom Tröpfchen. Dicht an der Oberfläche der Xantholeukophoren liegt der linsenförmige Kern.

So verhalten sich nach Siedlecki die Dinge an den dunklen Hautstellen; an den hellgefärbten dagegen sind die Xantholeukophoren in ellipsoidale Gebilde umgewandelt, deren Kern als kompakter Körper tief unten im Plasma liegt. Zwischen beiden Zuständen finden sich Uebergänge. Daraus schließt Siedlecki, daß die Xantholeukophoren ihre Gestalt verändern können und dabei der Kern von ihrer Oberfläche in die Tiefe des Plasmas wandert. Bei dieser Wanderung des Kernes werden die parallelen Lamellen stark umgebogen, so daß sie in einer Zelle, deren Kern sich schon ganz unten befindet, einige Anhäufungen bilden, an denen nur noch Spuren der konzentrischen Schichtung sichtbar sind. Die glitzernden Guaninkörnchen befinden sich in den ausgebreiteten Zellen vornehmlich in der nächsten Umgebung des Kernes, wogegen die tieferen Schichten von dem Lipochromtröpfchen eingenommen sind. Die Guaninkörnchen geben den Zellen einen bläulichen Schimmer, der noch dadurch verstärkt wird, daß sich der stark lichtbrechende Kern über demselben befindet. Der gelbe Farbstoff ist vorwiegend unter den Körnchen ausgebreitet; bei dieser Lage muß also die blaue Färbung überwiegen und eine intensive dunkelbläulichgrüne Hautfarbe daraus resultieren. Sobald jedoch die Kerne der Xantholeukophoren in die Tiefe der Zellen gewandert sind, werden die Guaninkörnchen infolge der Verschiebung des Plasmas von den gelbes Pigment führenden Schichten überdeckt; auf diese Weise entsteht die lichte gelbgrüne Hautfarbe.

Diesen sehr bestimmt gehaltenen Aeußerungen Siedleckis gegenüber muß ich eine gewisse Zurückhaltung beobachten, weil sie einen Frosch betreffen, der unseren heimischen Formen schon ferner steht. Siedleckis Schnittbilder geben eigentlich nur über das Verhalten des Guanins Aufschluß. Sollten seine Angaben über das Nebeneinander von Lipochrom und Guanin in derselben Zelle auf Beobachtungen am lebenden Objekt beruhen, so dürfte auch hier unbedingt eine Nachprüfung notwendig werden, nachdem sich herausgestellt hat, daß bei unseren einheimischen, so viel untersuchten Fröschen gewandte Beobachter bei der Deutung der Xantholeukophoren sich getäuscht haben.

Fuchs (1914, S. 1483) stellt zusammenfassend die Verhältnisse so dar, daß ein Teil der älteren Forscher den komplizierten Bau der Xantholeukophoren nicht immer richtig erkannt habe, in dem sie diese Zellen in zweierlei Elemente unterschieden, was neuerdings Ficalbi wieder im Gegensatz zu Ehrmann und Biedermann annehme. Da Fuchs Ficalbis Arbeit nicht im Original zugängig war, begnügt er sich mit einem einfachen Hinweis auf dessen Angabe und betont, daß das Verdienst, den richtigen Sachverhalt erkannt zu haben, Hering gebührt. Fuchs vertritt also durchaus den Standpunkt Biedermanns und Ehrmanns. — Die Abbildungen von Ehrmann und Biedermann sind in die zusammenfassende Literatur übergegangen (Gaupp, Hem-

pelmann, Fuchs) und haben die irrige Auffassung von der Existenz der Xantholeukophoren befestigt.

Für eine Verteilung von Guanin und Lipochrom auf zweierlei Zellen sind v. Wittich, vielleicht auch Winkler und Pouchet vor allem aber Ficalbi und im Anschluß an den letzten van Rynberk in seiner zusammenfassenden Darstellung eingetreten.

v. Wittich (1854 a, S. 42 u. f.) hat zweifellos die guaninhaltigen und lipochromhaltigen Zellen auch an den grünen Hautstellen auseinander halten können. Er unterscheidet beide als gelbe Pigmentzellen und als Interferenzzellen, gibt aber (im Gegensatz zu Hering und anderen, s. o.!) an, daß beide sehr schnell sowohl durch Säuren als durch Alkalien zerstört werden. Doch neigt er zur Annahme, daß beide Zellarten nur Entwicklungszustände ein und derselben Zellform seien, einmal auf Grund des erwähnten mikrochemischen Verhaltens, dann aber auch deshalb, weil überall da, wo gelbe Zellen auftreten, unter Umständen statt derselben Interferenzzellen vorkommen können. Diese Meinung vertritt v. Wittich auch in einer späteren Arbeit (1854 b, S. 259), indem er sagt: „Wie ich schon früher angab, scheinen diese Interferenzzellen in einem gewissen genetischen Zusammenhange mit den gelben Fettzellen zu stehen, nicht allein, daß wir unter den Erscheinungen einer Art Atrophie die gelben Zellen fast ganz verschwinden sehen und an ihrer Stelle die sehr geschrumpften Interferenzzellchen finden, bekommt man auch sehr oft unter ganz normalen Verhältnissen gelbgefüllte Zellen zur Beobachtung, die noch nebenher kristallinische Flitterchen enthalten und es diesen verdanken, daß sie bei durchfallendem Lichte teilweis undurchsichtig, bei auffallendem teils gelb, teils auf weißem Grunde schillernd erscheinen." Nach solchen Aeußerungen zu schließen, läßt v. Wittich auch das gleichzeitige Vorkommen von Guanin und Lipochrom in einer Zelle zu und kann demnach nur mit Einschränkung als ein Vertreter der zweiten Richtung betrachtet werden.

Pouchet (1876, S. 55 f.) weist in der grünen Haut der Frösche Lipochrom (pigment jaune) und Guanin offenbar verschiedenen Zellen zu. Das ölartige, gelbe, in Alkohol lösliche Pigment bilde Tropfen in den Chromatophoren, die bei der Präparation sehr groß werden. Doch sei es schwer, die Zellen, welche dieses gelbe Pigment enthalten, einzeln zu beobachten, wenigstens beim erwachsenen Tier.

Winkler (1910 a, S. 256), der hier zunächst genannt werden soll, dem aber Ficalbis Arbeit bekannt ist, entscheidet sich nicht klar für diesen Autor oder für Biedermann, sondern empfiehlt, „aus praktischen Gründen" nicht drei Schichten von Pigmentzellen (Xanthophoren, Leukophoren, Melanophoren), wie Ficalbi will, sondern nur zwei, Xantholeukophoren, mit Guanin und Lipochrom erfüllt, und Melanophoren zu unterscheiden. Auch an einer anderen Stelle (1910 b, S. 626) zeigt Winkler die gleiche Unentschiedenheit: er führt in der Rückenhaut zwei oberflächliche Schichten, Xanthophoren und

Leukophoren, und darunter eine tief liegende Schicht von Melanophoren an. Doch spricht er wenige Zeilen danach wieder von Xantholeukophoren (S. 627). Aus den Abbildungen läßt sich keine Klarheit über die Stellungnahme des Autors zu unserer Streitfrage gewinnen.

van Rynberk (1906, S. 493) ist der einzige Autor, welcher die nun anzuführenden Angaben Ficalbis (1896) richtig gewürdigt hat, sehr wahrscheinlich deshalb, weil ihm (im Gegensatz zu Fuchs) die Arbeit im Original vorlag und er wohl auf Grund der Abbildungen zur Ueberzeugung kommen mußte, daß diese Beschreibung „eine sehr wertvolle Berichtigung der Biedermannschen Untersuchung" bilde. van Rynberk gibt den im folgenden wiederholten, anscheinend wörtlich übersetzten Auszug aus Ficalbis Monographie. Ficalbi unterscheidet in der oberen Schicht der Kutis nicht zwei Lagen von Pigmentzellen, wie Biedermann, sondern drei: „Die erste oder oberflächliche Schicht besteht aus sphärischen Chromatophoren mit deutlichem Kern. Sie sind sehr nahe aneinander gelagert, aber berühren sich nicht, so daß enge reelle oder virtuelle Spalten zwischen ihnen übrig bleiben. Auf einem Querschnitte erscheinen sie in der Mitte am dicksten; bei der Flächenansicht zeigen sie aber eine vieleckige Zellform, einem platten Epithel ähnlich. Diese Chromatophoren sind gelb, meist goldgelb oder zitronengelb, und der Farbstoff ist in zahlreichen feinen Tropfen enthalten. . . . . Die zweite oder mittlere Schicht besteht ebenso aus sphärischen Chromatophoren mit deutlichem Kern. Ihre Größe ist jener der über ihnen gelagerten gleich und sie erscheinen in den Querschnitten halbmondförmig, weil ihre obere Fläche nach oben konkav ist und ein Bett bildet, worin je eine Chromatophore der oberen Schicht gelagert ist. Sie sind von violetter Farbe, wie der Bodensatz des Weines, sind aber irideszierend und können andere Farben zeigen. Ihr Farbstoff ist in großen Körnchen enthalten, welche untereinander in den Pigmentzellen zu einer Art Farbenspiel Veranlassung geben. . . . . Die dritte Schicht ist jene der schwarzen . . . . . Chromatophoren. Diese haben einen kernhaltigen Körper (der Kern ist oft schwer zu sehen) und verzweigte Fortsätze. Sie bilden eine sparsame Schicht, da die Körper der schwarzen Pigmentzellen einander nicht berühren. Die Fortsätze tun es aber und daher sieht man auf den Querschnitten eine kontinuierliche, unter die beiden beschriebenen Chromatophorenschichten gelagerte schwarze Schicht. An Flächenpräparaten sieht man aber, daß die Schicht in der Tat sparsam ist, so daß nur je eine schwarze Chromatophore mehreren darüber gelagerten entspricht."

Leider konnte auch ich Ficalbis Arbeit (erschienen in Atti della R. Accademia Peloritana in Messina, 1896) nicht im Original einsehen, sondern meine Kenntnis derselben erstreckt sich auf das, was van Rynberk darüber sagt. Das vorstehende Zitat ergibt aber im Vergleich mit meinen eigenen Befunden unzweifelhaft, daß Ficalbi die eigentümliche Form und Lagebeziehung der zu einer scheinbaren Xantholeukophore vereinigten

Xanthophore und Guanophore richtig erkannt hat [1]). Diese Feststellung ist aber, in der deutschen Literatur wenigstens, nicht zur Anerkennung gelangt, obwohl die Arbeit Ficalbis schon mehr als 20 Jahre zurückliegt, eben weil sie an so schwer zugänglicher Stelle erschien. Da meine Befunde ganz unabhängig von denen Ficalbis gemacht wurden — ich lernte die bei van Rynberk zitierte Stelle aus Ficalbi erst genauer kennen, nachdem ich meine Beobachtungen abgeschlossen hatte und mich in die literarische Seite der Frage vertiefte — und da sie ferner in mancher Hinsicht eine Ergänzung der Ficalbischen darstellen dürften, so wird die folgende Mitteilung wohl willkommen sein.

Eigene Untersuchungen.

Schon seit Jahren hatte ich Zweifel an der Richtigkeit der Ehrmann-Biedermannschen Auffassung — als solche will ich die eingangs erwähnten Anschauungen kurz bezeichnen — und zwar aus folgenden Gründen. Bei den Reptilien kommt die grüne Farbe in folgender Weise zustande; eine Lage lipochromführender Zellen (Lipophoren = Xanthophoren) ist über einer Lage guaninhaltiger Zellen (Guanophoren = Leukophoren) ausgebreitet; darunter folgt noch eine Schicht von Melanophoren, die einen schwarzen Hintergrund liefert, vor dem die Guanophoren in auffallendem Licht blau erscheinen. Diese blaue Farbe wird durch die Ueberdeckung mit Gelb in Grün verwandelt. Wäre also die Ehrmann-Biedermannsche Auffassung richtig, dann läge das eigentümliche Verhalten vor, daß der auf der Ueberlagerung zweier bestimmter Substanzen (Guanin und Lipochrom) beruhende färberische Effekt in dem einen Falle (Amphibien) durch schichtweises Ueberlagern der beiden Stoffe in einer Zelle, im anderen Falle (Reptilien) durch Ueberschichtung der gleichen farberzeugenden Stoffe in zwei übereinandergelegenen Zellschichten hervorgerufen würde.

Ferner ist zu bedenken, daß Guanin und Lipochrom chemisch

[1]) Hinsichtlich der Deutung des Inhaltes der Guanophoren (Leukophoren) scheint Ficalbi weniger das Richtige getroffen zu haben. Möchte man doch vermuten, daß er hier an ein richtiges Pigment denkt, da er von „Farbstoff" spricht (s. obiges Zitat); andererseits hebt er allerdings auch das Irisieren dieser Zellen hervor.

sehr verschiedene Körper sind; daß sie nebeneinander in derselben Zelle gebildet werden, ist zwar von vornherein nicht unmöglich, aber insofern unwahrscheinlich, als bei Fischen, worauf ja schon Biedermann (s. o.) hingewiesen, und Reptilien durchweg Guanin und Lipochrom auf zweierlei typisch verschiedene Zellen verteilt sind [1]). Dazu kommt noch, daß auch beim Laubfrosch neben den Xantholeukophoren Xanthophoren — einzig mit Lipochrom — und Leukophoren — nur mit Guanin allein — vorkommen (s. o. Ehrmann). Soll unter diesen Umständen die Vermutung nicht nahe liegen, daß Ficalbi doch recht hat, und die Xantholeukophoren eine Kombination von Xanthophoren und Leukophoren darstellen?

Zu diesen durch morphologische Gründe erweckten Zweifeln kommt noch die physiologische Schwierigkeit sich vorzustellen, daß die Guanin- und Lipochrommassen in den Xantholeukophoren sich bei den intrazellulären Verlagerungen des Lipochroms (s. o. Biedermann) nicht regellos miteinander vermischen, oder wenn eine solche Vermengung eingetreten ist (was nach Ehrmann und Siedlecki vorkommen soll s. o.), sich wieder reinlich zu scheiden vermögen. Alle diese Schwierigkeiten fallen hinweg, wenn Guanin und Lipochrom sich in verschiedenen Zellen befinden.

So ging ich denn mit der festen Erwartung an die Untersuchung heran, daß die Xantholeukophoren des Laubfrosches keine einheitliche Zellform darstellen, sondern durch Ueberlagerung von Xanthophoren und Leukophoren vorgetäuscht werden. Diese Erwartung bestätigte sich vollkommen.

Als Untersuchungsobjekt diente mir ein männlicher Laubfrosch, der beim Töten eine schöne grüne Farbe hatte. Alle folgenden Angaben beziehen sich demnach auf den grünen Zustand der Haut. Ich bemerke ausdrücklich, daß gewisse andere Farbtöne (silbergrau) sich hinsichtlich der Anordnung von Guanin und Lipochrom in der Haut wesentlich vom grünen Zustand unterscheiden; doch bleiben unter allen Umständen — und das ist hier der wesentliche Punkt — Guanin und Lipochrom auf verschiedene Zellen verteilt.

---

[1]) Nur Wagner (1911, S. 28) berichtet, er habe Guanin und Lipochrom bei (sehr jungen) Forellen in derselben Zelle nebeneinander beobachtet; allerdings läßt er hinsichtlich der Guaninnatur der beobachteten Körnchen Zweifel offen.

Zunächst prüfte ich grüne Hautstücke, vornehmlich von der Dorsalseite des Oberschenkels, die dem soeben getöteten Tier entnommen waren, möglichst glatt, mit wenig Wasser und die Epidermis nach oben auf dem Objektträger ausgebreitet, unter starken Vergrößerungen in Flächenansicht. Man kann hierbei sehr gut Immersionen benutzen, wenn man für hinreichend starke Beleuchtung Sorge trägt. Bei Anwendung einer Liliputbogenlampe von Leitz, die mit Gleichstrom von 3—4 Ampere gespeist wurde, ergab der Zeißsche Apochromat 2 mm N. A. 1.30 mit Kompensationsokular 4 oder 8 ausgezeichnete Bilder. Ein Entfernen der Epidermis oder Anwendung aufhellender Flüssigkeiten (Glyzerin) ist vollkommen überflüssig.

Die Xantholeukophoren erscheinen in solchen Präparaten an grünen Hautstellen als rundlich-polygonal umgrenzte Gebilde, die bei der starken Beleuchtung (unter schwächeren Vergrößerungen) in prächtigen Interferenzfarben erstrahlen. Untersucht man sie mit starken Objektiven, so lassen sich deutlich 2 horizontal übereinandergeschichtete, verschiedenartige Anteile dieser Elemente unterscheiden: bei hoher Einstellung, also bei Untersuchung der der Epidermis zugewandten Seite, gewahrt man sehr dichtliegende, selbst bei tausendfacher Vergrößerung immer noch klein erscheinende, gelbe Körnchen, das Lipochrom; beim Senken des Tubus gelangt man dagegen in ein Gebiet, das mit viel gröberen körnigen Massen erfüllt ist, die aus Guanin bestehen. Während sich in den Guaninmassen fast immer eine helle Stelle auffinden läßt, die dem Ort des Kernes entspricht, sucht man gewöhnlich im Niveau der gelben Körnchen, des Lipochroms, vergeblich nach der Andeutung eines Kernes.

Sehr eigentümlich und meiner Erwartung zunächst entgegen war die Tatsache, daß die Areale der zu einer „Xantholeukophore" gehörigen Guanin- und Lipochrommassen sich in ihrem Umfang genau decken, was ja auch Biedermann hervorhebt (s. o.). Wenn es sich um die Ueberlagerung einer Guanophorenschicht durch eine Lipophorenschicht handeln sollte, wie ich annahm, war es sehr erstaunlich, daß doch zwischen den Lipophoren und den Guanophoren derartig enge räumliche Beziehungen bestehen, wie sie sich aus der genauen Einhaltung des gleichen Areals übereinandergelegener Zellen unzweifelhaft zu erkennen gaben. So einfach wie bei den Reptilien, bei denen der letzt erwähnte Umstand nicht festzustellen

ist, konnten demnach die Verhältnisse hier nicht liegen. Andererseits beobachtete ich aber im Uebergangsgebiet von grünen zu gelben Hautstellen (= vom Rücken zu den Körperseiten), daß allmählich diese enge Beziehungen zwischen Lipochrom- und Guaninverteilung in den „Xantoleukophoren" verloren gehen: man sieht nämlich einzelne Elemente, in denen die Masse der gelben Lipochromkörnchen sich nach Art von Ausläufern über das Gebiet der zugehörigen Guaninmasse hinaus erstreckt und solche Zustände führen schrittweise über zu einer vollständigen Trennung von Guanophoren und Lipophoren, wie sie schon Ehrmann (s. o.) bekannt war.

Man kann die bisher geschilderten Verhältnisse auch an Hautstücken beobachten, die kurz mit absolutem Alkohol und Xylol behandelt, dann in Balsam übergeführt werden. Der Lipochromfarbstoff bleibt in solchen Totalpräparaten wenigstens eine kurze Zeit erhalten.

An zweiter Stelle untersuchte ich 20 μ dicke Kohlensäure-Gefrierschnitte von der grünen Haut der Dorsalseite des Oberschenkels, die 12 Stunden in 10 % Formol fixiert worden war. Formol erhält die gelbe Farbe, wenn der Farbstoff auch nicht unverändert bleibt, insofern als die Körnchen viel größer sind, als sie im überlebenden Objekte und im eben erwähnten, kurz mit Alkohol fixierten Totalpräparat erscheinen; man gewinnt den Eindruck, daß die kleinen Lipochromtröpfchen zu größeren zusammengeflossen sind. Um gute Schnitte durch die dünne Haut zu erhalten, bildete ich aus einem Hautstückchen eine Rolle und schnitt diese senkrecht zu ihrer Längsachse. Die Schnitte rollten sich, in Wasser untersucht, wieder ab und zeigten sehr schön in jeder „Xantholeukophore" die beiderlei Substanzen horizontal übereinander geschichtet, das gelbe Lipochrom in Form eines Streifens an der Epidermisseite, darunter die kristallinischen Guaninmassen (Fig. 1, Taf. IV). Die Grenze der beiden Stoffe ist absolut scharf, allerdings nicht ganz geradlinig. Niemals konnte ich eine Vermengung beider Substanzen, wie sie doch zu erwarten wäre, wenn sie in ein und derselben Zelle beieinander lägen, und auch von Ehrmann gefordert wird (s. o.), beobachten. Ferner traten jetzt, nach der Formolfixierung, an vielen Stellen innerhalb der gelben Lipochrommassen unzweifelhaft kenntlich, Zellkerne hervor. Die Stellen der Kerne in den Guaninmassen, die am Flächenpräparat der Haut so leicht festzustellen waren, konnte ich hier

nicht regelmäßig beobachten, dafür waren die Schnitte zu dick; jedoch gewahrte ich an einzelnen Stellen, daß innerhalb einer „Xantholeukophore" sowohl im gelben Pigment als auch im Guanin je ein Kern lag, somit auf jedes Element zwei Kerne entfallen. Diese Tatsache zusammengehalten mit der guten Abgrenzung der beiderlei Substanzen zeigt wohl schon überzeugend, daß jede „Xantholeukophore" eine Kombination zweier Zellen, einer Xanthophore und einer Leukophore, darstellt.

Im Gefrierschnitt waren die engen Beziehungen zwischen einer Guanophore und der darüber gelegenen Xanthophore, die sich in der Einhaltung des gleichen Arenals in der Flächenansicht ausprägten (s. o.), noch besser zu erkennen (Fig. 1, Taf. IV). Jede Lipophore sitzt ihrer Guanophore wie eine Kappe auf. Die Lipophore (X) springt etwas konvex gegen die Epidermis und gegen die Guanophore vor, so daß ihre Gestalt etwa als linsenförmig bezeichnet werden kann. Die Guanophore (L) ist auf ihrer Oberseite entsprechend ausgehöhlt, auf ihrer Unterseite gerundet und gegen die Melanophoren (M) vorgedrängt. Diese innige Beziehung, welche offenbar zwischen je einer Leukophore und einer Xanthophore besteht, läßt sich einigermaßen den Kombinationen von verschiedenartigen Farbzellen vergleichen, wie sie von Ballowitz (1913 a und c) bei Fischen beschrieben worden sind. Wenn diese räumliche Beziehung der beiderlei zu einer „Xantholeukophore" vereinigten Zellen auch nicht vollkommen erklärt werden kann, so wird sie doch verständlicher durch die Tatsache, daß zwischen den „Xantholeukophoren" die sogenannten aufsteigenden Fasern der Lederhaut zur Epidermis emporstreben und somit gewissermaßen kleine Fächer gebildet werden, die in gleicher Weise den Xanthophoren und den Leukophoren zur Ausfüllung zur Verfügung stehen.

Ich versuchte auch, derartige Gefrierschnitte, ungefärbt oder leicht mit Thionin gefärbt, in Balsam zu überführen; doch war trotz beschleunigter Behandlung das gelbe Pigment stets verschwunden. Dieser Unterschied gegenüber dem Totalpräparat (s. o.) ist wohl so zu erklären, daß an den Schnitten Alkohol und Xylol viel leichter Zutritt zum Pigment haben, als an ganzen Hautstücken, und der Farbstoff mit ständig wechselnden Mengen des Lösungsmittels in Berührung kommt, ferner auch wohl durch die Formol-

behandlung und das Gefrieren, wodurch eine Veränderung (Verklumpung) der Lipochromgranula hervorgerufen wird.

Schließlich stellte ich Paraffinschnitte her, zum Teil von formolfixierten Objekten, zum Teil von Hautstücken, die 12 Stunden lang mit einmal gewechseltem starken Flemmingschen Gemisch behandelt waren. Die letzte Fixierung erwies sich für die feinere Erhaltung der Lipophoren und Guanophoren vorteilhafter als die Formolbehandlung; doch konnten auch bei dieser die wesentlichen Verhältnisse durchaus deutlich erkannt werden. Zum Färben gebrauchte ich in beiden Fällen Thionin-Eosin, Delafields Hämatoxylin-Eosin oder van Giesons Gemisch, Polychromes Methylenblau nach Unna, Pappenheims Methylgrün-Pyronin, schließlich Eisenhämatoxylin nach Heidenhain, sei es allein oder in Verbindung mit Eosin oder van Giesons Gemisch. Am vorteilhaftesten von diesen Färbungen waren Thionin-Eosin und die Eisenhämatoxylinmethode mit den genannten Kombinationen; die letzte hat allerdings den Nachteil, daß die Guaninmassen durch längere Behandlung mit der Eisensalzbeize mehr oder minder aufgelöst werden. Für deren Untersuchung eignen sich daher mehr die vorgenannten Färbungen, vor allem Thionin-Eosin, Delafields Hämatoxylin in Verbindung mit Eosin oder van Giesons Gemisch; auch Pappenheimsche Färbung gibt hübsche Präparate unter Erhaltung des Guanins. Die Schnittdicke betrug durchweg 10 μ. Sowohl Quer- als Flachschnitte der Haut kamen zur Untersuchung.

Beginnen wir mit der Betrachtung eines mit Thionin und Eosin gefärbten Querschnittes durch die Rückenhaut (Fig. 2, Taf. IV). Dicht unter der Epidermis (E), nur durch die dünne kollagene Grenzlamelle von ihr getrennt, liegt in sehr regelmäßiger Anordnung eine einfache Schicht von Doppelzellen, von „Xantholeukophoren". Durch ihre Größe, Form und Färbung heben sie sich auffallend von allen anderen Elementen der Kutis ab. Jede Doppelzelle setzt sich zusammen aus einer zart bläulichgrün gefärbten Xanthophore (= Lipophore, X, Fig. 2, Taf. IV) und einer gelblichen Leukophore (= Guanophore, L).

Jede Xanthophore (X, Fig. 2, Taf. IV) hat die Form einer dicken bikonvexen Linse, deren obere Fläche gegen die Epidermis vorspringt, während die untere, stärker gewölbte, von der Guanophore (L) umfaßt wird. Die Lipophoren stehen dicht aneinander und

sind nur durch feine Bindegewebssepten getrennt, welche von der kollagenen Grenzlamelle abgehen. Hin und wieder findet sich in diesen Septen der kleine Kern einer Bindegewebszelle (vgl. Fig. 2, Taf. IV, zwischen den beiden mittleren Doppelzellen). Durch dieses dichte Aneinanderlagern der Zellen kommt vielfach der Rand der Linse in Wegfall, und, wie die Flachschnitte lehren (s. u.), bedingt dieses enge Aneinanderschließen der Xanthophoren ihre gegenseitige polygonale Begrenzung.

Der zweite Bestandteil der Doppelzelle, die Leukophore (L, Fig. 2, Taf. IV), erscheint im Schnitt halbmondförmig und schmiegt sich der unteren stärker gewölbten Fläche der Xanthophore an. Räumlich betrachtet ist die Leukophore becherförmig; die Höhle dieses Bechers wird von der Xanthophore ausgefüllt.

Die Xanthophoren und die Leukophoren einer jeden Doppelzelle sind nicht durch Bindegewebslamellen voneinander geschieden, während solche feinen Häutchen benachbarte Doppelzellen voneinander trennen.

Faßt man die ganzen Doppelzellen (an grünen Hautstellen) ins Auge, so erscheint der Anteil der beiderlei Farbzellen daran im Querschnitt der Haut etwas verschieden. Gewöhnlich ist die Xanthophore voluminöser, die Leukophore weniger umfangreich. Dieses Verhalten gilt vor allem für die Rückenhaut. In der Haut von der Dorsalseite des Oberschenkels sieht man vielfach das Gegenteil davon; aber auch in der Rückenhaut finden sich gelegentlich ähnliche Vorkommnisse.

Unter den Guanophoren folgen die Melanophoren (M, Fig. 2, Taf. IV), die mit ihren Ausläufern guirlandenartig die Unterseite jener einfassen. In meinen Präparaten ist ihr Pigment ziemlich stark geballt und ihre Ausläufer lassen sich, pigmenterfüllt, nur bis zum Becherrand der Guanophore verfolgen, indem sie sich in die Lücken hineinschieben, welche zwischen den Halbmonden frei bleiben. Da die Doppelzellen bei dem geschilderten Zustand der Melanophoren in ihrem oberen Teil dicht aneinander stoßen, muß ihre Form eine andere sein, wenn die Ausläufer der schwarzen Pigmentzellen vollständig mit Pigment erfüllt sind: sie werden alsdann von den Seiten her durch das gegen die Epidermis vorflutende Pigment zusammengedrückt und müssen somit in der Richtung senkrecht zur Hautfläche an Ausdehnung zunehmen. Solche Formveränderung hat ja auch Biedermann (s. o.) aus dem Studium der

Flächenansicht erschlossen; in der Tat ist das Aussehen der Xantholeukophoren bei gewissen Färbungszuständen der Haut wesentlich von dem hier geschilderten verschieden.

Ganz ähnlich wie bei Thionin-Eosin-Färbung bietet sich das Bild eines mit Eisenhämatoxylin gefärbten Querschnittes dar (Fig. 3, Taf. IV), nur daß die Leukophoren weniger auffallen, weil ihr Inhalt, das in durchfallendem Licht im Schnitt gelbliche Guanin, sich gar nicht mehr oder nur schwach erkennen läßt. Ein gewisser Unterschied der beiden Schnitte (Fig. 2 u. 3, Taf. IV) liegt darin, daß bei dem letzten die Becher der Leukophoren im Allgemeinen näher ans Epithel heranreichen, bisweilen die kollagene Grenzlamelle berühren. Die Ausläufer der Melanophoren treten aber auch hier nicht bis an die Epidermis heran.

Gehen wir nun auf den Bau der einzelnen Komponenten der Doppelzellen näher ein. Die Xanthophoren sind bei Fixierung mit Flemmings Gemisch und Färbung nach Pappenheim, oder mit Thionin-Eosin zart grünlichblau gefärbt, bei Tinktion mit Delafields Hämatoxylin rötlichblau, bei Eisenhämatoxylinbehandlung merklich dunkler als die Leukophoren. Sie besitzen einen bläschenförmigen Kern mit ein bis zwei Nukleolen und spärlichen kleinen Chromatinbröckchen. Der Kern ist gewöhnlich parallel zur Ebene der Haut abgeflacht und liegt in der Mitte der Zelle (Fig. 5 u. 7, Taf. IV). Gar nicht so selten findet man statt eines Kernes zwei nahe beieinandergelegene (Fig. 4 und 8, auch zwei Zellen in Fig. 3, Taf. IV).

Das Plasma der Xanthophoren erscheint bei Thionin-Eosin-Färbung fast homogen (Fig. 4 u. 5, Taf. IV), bei Eisenhämatoxylinbehandlung dagegen vor allen in der Umgebung des Kernes mehr oder minder deutlich gekörnt Fig. 7—9, Taf. IV). Oefter (Fig. 10, Taf. IV) war das Plasma gleichmäßig mit kleinen dicht gelegenen deutlich erkennbaren Granula erfüllt. Das konnte ich bei Eisenhämatoxylinfärbung nur ziemlich selten aber dann ganz klar beobachten, während bei Färbung mit Delafields Hämatoxylin dieses Verhalten allgemein aber weniger deutlich kenntlich war. Da die gelbe Färbung aus den Schnitten stets verschwunden ist, kann es sich nicht um die in Alkohol löslichen Lipochromgranula handeln, sondern es liegt eine davon abweichende Körnung vor, die bei der Beobachtung des überlebenden Objektes meist nicht festzustellen ist. Es ist vielleicht nicht überflüssig, zu betonen, daß die Körnchen

kein Guanin sind. Ob sie vielleicht Vorstufen der gelben Körnchen darstellen, müssen weitere Untersuchungen lehren. Es sind aber zweifellos die Körnchen, welche Biedermann (s. o.) als ungefärbte, feinkörnige Plasmamasse bezeichnet und auch in seinen Abbildungen (Taf. XI, Fig. 2) angedeutet hat.

Daß den Xanthophoren Zentriolen zukommen, kann ich nicht mit Bestimmtheit behaupten. Oefter sah ich in der Nähe des Kernes einzelne kleine Körnchen oder auch ein Doppelkörnchen (Diplosom), das sich mit Eisenhämatoxylin stärker färbte als die anderen körnigen Einlagerungen des Plasmas. Doch habe ich dies Gebilde nicht mit der Regelmäßigkeit gefunden, daß ich seine Natur als Zentriol über allen Zweifel sicher stellen könnte.

Noch ein paar Worte über die Zweikernigkeit der Xanthophoren. Ob diese zwei Kerne auf mitotischem oder amitotischen Wege aus dem ursprünglich in Einzahl vorhandenen Kerne hervorgehen, läßt sich aus den morphologischen Verhältnissen nicht entnehmen. Ist aber ein Analogieschluß auf die zweikernigen Melanophoren bei Urodelen und Reptilien erlaubt, so liegt die Wahrscheinlichkeit mitotischer Entstehung vor. (Vgl. Pernitzsch 1913, S. 173, Schmidt 1917, S. 139.) Zweikernige Xanthophoren sind bis jetzt noch selten beobachtet. Bei Reptilien (Lacerta) fand ich sie immer einkernig (Schmidt 1917, S. 182). Doch beschreibt Ballowitz (1913 c, S. 546), daß bei Knochenfischen (Gobiiden) die Xanthophoren wie die Melanophoren gewöhnlich zweikernig sind; andererseits aber berichtet Ballowitz (1913 b, S. 298), daß in den Rotzellen von Mullus (Lipophoren mit rotem Pigment) immer nur ein Kern vorkommt. In betreff der Zellen mit rotem Lipochrom bei den Gobiiden konnte Ballowitz (1913 c, S. 549) nicht zu einem abschließenden Urteil über die Kernverhältnisse gelangen.

Die Leukophoren sind vor allem durch ihren Guanininhalt gekennzeichnet. Während am Gefrierschnitt und am Totalpräparat das Guanin mehr als kleine unregelmäßige, ziemlich große Körnchen erscheint (Fig. 1, Taf. IV), zeigt es auf den Schnitten seine wahre Gestalt. Es bildet nämlich kleine, dünne Täfelchen (Fig. 4 u. 5, Taf. IV), die gruppenweise mit ihren Flächen übereinander geschichtet sind (vgl. oben Biedermann, der eine Andeutung dieser Verhältnisse sah). Wenn auch keine bestimmte Anordnung dieser Gruppen von Kristallplättchen besteht, so sind

sie doch im allgemeinen so gelagert, daß ihre Fläche der Außen und der Innenwand des Bechers parallel gerichtet ist. Auf den Schnitten erscheinen sie stäbchenförmig; es handelt sich aber nicht um Nadeln, da man punktförmigen Querschnitten in entsprechender Verteilung nicht begegnet. Vielmehr führt der Vergleich der Totalpräparate mit den Schnittbildern zur Ueberzeugung, daß hier kleine Plättchen vorliegen müssen.

Neumann (1909, S. 566 f.) hat zuerst bei Amphibien deutliche Guanintäfelchen beobachtet und zwar in Guanophoren des Bauchfells vom Frosch. Ich kann für das Bauchfell der Salamanderlarve diese Beobachtungen durchaus bestätigen.

In den Eisenhämatoxylinpräparaten (Fig. 7 u. 8, Taf. IV) ist meist vom Guanininhalt in den Leukophoren nur eine undeutliche Streifung zurückgeblieben; der kristallinische Inhalt der Zellen ist gelöst und deshalb erscheinen sie bei dieser Färbung wesentlich heller als die Xanthophoren.

Der Kern der Guanophoren (Fig. 4 u. 8, Taf. IV) ist entsprechend der Becherform der Zelle gestaltet, also etwas abgeplattet, ferner wohl oft kleiner als der Kern der Xanthophoren und gewöhnlich etwas mehr dem Unterrand der Zelle genähert. In einigen Fällen, aber sehr viel seltener als bei den Xanthophoren, fand ich zwei Kerne in einer Leukophore (Fig. 7, Taf. IV). Zweikernige Guanophoren sind bisher wohl nirgends bekannt geworden.

Sichere Anhaltspunkte für das Vorkommen von Zentriolen in Leukophoren habe ich nicht gewinnen können.

Die bisher geschilderten Beobachtungen sind vornehmlich am Querschnitt der Haut gewonnen. Die Betrachtung von Flachschnitten ergänzt sie in willkommener Weise. Wie schon ältere Autoren und auch wir oben nach dem Studium des Totalpräparates berichtet haben, stoßen die „Xantholeukophoren" als mehr oder weniger regelmäßige, polygonale, vier- bis achteckige Zellen nach Art eines einschichtigen Epithels aneinander, dessen Fläche nur von den Ausführgängen der Drüsen durchbohrt wird. Man kann schon verstehen, wie ein derartig eigentümliches Bild bei einer weniger eingehenden Untersuchung diese Elemente als wirklich epitheliale erscheinen lassen konnte (s. o. Bimmermann). Geht der Schnitt nahe dem Epithel durch das Niveau der Doppelzelle hindurch, so schließen die Xanthophoren ganz dicht aneinander und sind nur durch feine Bindegewebslamellen getrennt

(Fig. 9, Taf. IV). Hin und wieder löst sich von den Lamellen ein kleiner faden- oder lappenartiger Fortsatz ab, der in die Zellen vom Rand her einschneidet. Es handelt sich um die aufsteigenden Fasern der Kutis, welche die Doppelzellen umspinnen und, über ihnen zusammenneigend, in die kollagene Grenzlamelle übergehen. Auch diese ist demnach keine strukturlose Membran, auch kein Produkt des Epithels, sondern läßt stellenweise die Zusammensetzung aus abgeplatteten Bündeln erkennen. Ganz dicht unter der Grenzlamelle getroffen, erscheinen die Xanthophoren infolge der eben beschriebenen Verhältnisse weniger regelmäßig polygonal, sondern vielfach tief und unregelmäßig eingeschnitten.

War der Flachschnitt etwas tiefer, in der Höhe des Kernes der Xanthophoren, geführt, so sind diese ganz oder z. T. von einem Rahmen aus Guaninmassen, dem querdurchschnittenen Becherrand der Leukophoren, umschlossen (Fig. 9, Taf. IV). Dabei ist bemerkenswert, daß, wie im Querschnitt, auch hier keine Bindegewebslamellen zwischen der Xanthophore und Leukophore einer Doppelzelle zu erkennen sind, so daß die beiden Bestandteile derselben einander unmittelbar berühren, durch die gemeinsame Umscheidung mit Bindegewebe aber zu einer höheren Einheit verbunden erscheinen.

Kern und Plasma der Leukophoren bieten die schon bei der Besprechung des Querschnittes hervorgehobenen Eigentümlichkeiten dar. An solchen flach getroffenen Zellen habe ich zuerst die obenerwähnten Granula gesehen (Fig. 10, Taf. IV).

Ein Flachschnitt durch die Leukophoren (Fig. 11, Taf. IV) zeigt insofern ein vom Querschnitt abweichendes Bild, als die Zellen durch die Unterlagerung mit Melanin dunkler aussehen, als dort. Man beachte auch, daß die Guanophoren infolge der zwischen sie eingeschobenen Ausläufer der Melanophoren keine polygonale Abflachung zeigen: sie sind rundlich begrenzt. Kern und Guaninmassen bieten bei dieser Schnittrichtung nichts Bemerkenswertes gegenüber dem Bild im Querschnitt dar.

Bis jetzt wurde nur gesagt, daß eine Xanthophore und eine Leukophore zu einer Doppelzelle verbunden auftreten. Diese Regel wird von gelegentlichen Ausnahmen durchbrochen. Es finden sich nämlich auch Kombinationen, die aus zwei Leukophoren und einer Xanthophore (Fig. 5, Taf. IV) oder umgekehrt aus einer Leukophore und zwei Xanthophoren bestehen. Man kann sich hiervon sowohl an Quer- als auch an Flachschnitten der Haut über-

zeugen. Die letzte Art von Kombinationen läßt sich besonders leicht am Flachschnitt feststellen, weil die beiden zu einer Kombination gehörigen Xanthophoren nicht durch Bindegewebslamellen voneinander getrennt sind, sondern von einem gemeinsamen Rahmen von Bindegewebe umfaßt werden, der sich als ein Polygon dem allgemeinen epitheloiden Mosaik einreiht.

Es erübrigt noch ein Wort über die Beziehungen der Melanophoren zu den Doppelzellen. Nach manchen Stellen der Querschnitte (Fig. 2 u. 3, Taf. IV) könnte man den Eindruck gewinnen, daß die Melanophoren in mehrfacher Schicht übereinander gelagert sind. Das trifft aber in der Regel nicht zu. Die guirlandenartig die Doppelzellen von unten her umfassenden Melaninsicheln sind Ausläufer der etwas tiefer gelegenen Zellkörper der schwarzen Pigmentzellen (Fig. 6, Taf. IV). Im Zellkörper läßt sich der anscheinend immer nur in Einzahl vorhandene Kern ohne Bleichung des Pigmentes nur selten erkennen (Fig. 2 u. 6, Taf. IV). Jede Melanophore versorgt, wie auch aus den Untersuchungen von Biedermann und Ficalbi (s. o.) hervorgeht, eine Anzahl von Doppelzellen und man könnte in dieser Vereinigung einer Melanophore mit mehreren Doppelzellen die höchste histologische Einheit des Farbwechselorgans erblicken. —

Aus den vorstehenden Mitteilungen ergibt sich in Uebereinstimmung mit Ficalbi zweifellos, daß Xantholeukophoren im Sinne von Gaupp beim Laubfrosch nicht vorkommen, daß vielmehr auch an den grünen Hautstellen Guanin und Lipochrom jedes für sich in besonderen Zellen gelegen ist. Die übereinandergeschichteten Xanthophoren (Lipophoren) und Leukophoren (Guanophoren) sind aber paarweise (seltener in anderen Kombinationen s. o.) zu Einheiten höherer Art vereint, die so eigenartig ausgestaltet sind, daß sie wohl einen besonderen Namen verdienen. Es scheint mir am nächsten zu liegen, sie als Xantholeukosomen zu bezeichnen; der erste Teil des Wortes soll an den alten, nunmehr aufzugebenden Namen erinnern; der zweite Teil aber lehnt sich an die von Ballowitz (1913 a u. c) bei Fischen angewandte Nomenklatur für die Kombinationen verschiedenartiger Farbzellen zu sogenannten „chromatischen Organen" an und soll darauf hinweisen, daß hier eine typische Vereinigung zweierlei verschiedener Farbzellen zu einem einheitlichen Gebilde,

einer Doppelzelle, vorliegt. Man könnte diese „chromatischen Organe" beim Laubfrosch auch Lipoguanosomen benennen, wodurch der charakteristische Inhalt der beiden Komponenten in unzweideutiger Weise angezeigt würde.

Auf Grund dieser morphologischen Befunde müssen die Vorgänge der Pigmentverschiebung derart umgedeutet werden, daß erstens eine Vermengung von Lipochrom und Guanin nicht vorkommt, daß ferner die Ballung des Lipochroms ein Vorgang ist, mit dem die Xanthophoren allein betraut sind und daß schließlich, wenn an den Guaninmassen Bewegungsvorgänge sich vollziehen sollten (s. o.), diese einzig von den Guanophoren geleistet werden. Damit fallen die oben erwähnten Schwierigkeiten bei der Verlagerung der zweierlei Pigmente fort, die sich bei ihrem Vorkommen nebeneinander in einer Zelle darbieten würden.

Wenn man sich fragt, ob die eigenartige Verbindung je einer Xanthophore und einer Leukophore zu einem Xantholeukosom bei der Erzeugung der grünen Farbe eine besondere Rolle spielt, so ist der zunächst vielleicht nahe liegende Gedanke, daß die bikonvexe Linsenform der Xanthophore eine konzentrierende Wirkung auf das durchgehende Licht ausübe, von der Hand zu weisen, da die Masse dieser Linse durch die eingelagerten stark lichtbrechenden Lipochromkörnchen optisch inhomogen wird. Dagegen bleibt es denkbar, daß die Becherform der Leukophore insofern einen Vorteil für die Erzielung der grünen Farbe darstellt, als bei einem Lichteinfall senkrecht zur Haut die nach Art eines Hohlspiegels gelagerten Guaninmassen Strahlen nach allen Richtungen hin reflektieren werden, somit die grüne Farbe unter sehr verschiedenen Stellungen des beobachtenden Auges wahrnehmbar wird. Diese Wirkung wird auch bei schräger Beleuchtung der Haut allerdings in eingeschränktem Maße auftreten. Zum Teil ist die Existenz der typisch ausgebildeten Xantholeukosomen beim Laubfrosch ausschlaggebend für die sehr gleichmäßig grüne Farbe, welche dieses Tier an ausgedehnten Hautflächen besitzt, im Gegenteil etwa zum Wasserfrosch, bei dem die grüne Farbe über größere Hautpartien hin nicht diese sammtige Ebenmäßigkeit besitzt.

Uebrigens liegen bei Rana fusca und R. esculenta, ferner bei Bufo viridis die Dinge hinsichtlich des Vorkommens von „Xantholeukophoren" ebenso wie beim Laubfrosch: die beiden Pigmente kommen getrennt in zweierlei Zellen

vor. Allerdings sind gewisse Unterschiede gegenüber Hyla vorhanden, über die an anderer Stelle berichtet werden soll.

Literaturverzeichnis.

Ballowitz, E., 1913 a. Die chromatischen Organe in der Haut von Trachinus vipera Cuv. Ein Beitrag zur Kenntnis der Chromatophoren-Vereinigungen bei Knochenfischen. Z. f. wiss. Zool. Bd. 104, S. 471 bis 529, Taf. 14—18.

Derselbe, 1913 b. Ueber Erythrophoren in der Haut der Seebarbe, Mullus L., und über das Phänomen der momentanen Ballung und Ausbreitung ihres Pigmentes. Nach Beobachtungen an der lebenden Zelle. Arch. f. mikr. Anat. Bd. 83, S. 290—304, Taf. 15 und 16.

Derselbe, 1913 c. Ueber schwarzrote und sternförmige Farbzellkombinationen in der Haut von Gobiiden. Ein weiterer Beitrag zur Kenntnis der Chromatophoren und Chromatophoren-Vereinigungen bei Knochenfischen. Z. f. wiss. Zool. Bd. 106, S. 527—593, Taf. 8—12.

Brücke, E., 1852. Untersuchungen über den Farbenwechsel des afrikanischen Chamaeleons. Neudruck Leipzig 1893 in Ostwalds „Klassiker der exakten Naturwissenschaften".

Biedermann, W., 1892. Ueber den Farbenwechsel der Frösche. Pflügers Archiv Bd. 51, S. 455—508, Taf. XI.

Bimmermann, E. H., 1878. Ueber den Einfluß der Nerven auf die Pigmentzellen des Frosches. Dissertation Straßburg.

Ehrmann, S., 1892. Beitrag zur Physiologie der Pigmentzellen nach Versuchen am Farbenwechsel der Amphibien. Arch. f. Derm. und Syph. Jahrg. 24, S. 519—539, Taf. XI.

Ficaibi, E., 1896. Ricerche sulla struttura minuta della pelle degli anfibi (Pelle degli anuri della famiglia delle Hylidae). Atti della R. Accademia Peloritana in Messina, Anno 11 (1896/97) Messina, zitiert nach van Rynberk.

Fuchs, R. F., 1914. Der Farbenwechsel und die chromatische Hautfunktion der Tiere. Handbuch der vergl. Physiologie, herausgegeben von Winterstein, Bd. III, 1. Hälfte, II. Teil, S. 1189—1656.

Gaupp, E., 1904. A. Eckers und R. Wiedersheims Anatomie des Frosches, 3. Abt. Braunschweig.

Hempelmann, F., 1908. Der Frosch. Zugleich eine Einführung in das praktische Studium des Wirbeltierkörpers. Leipzig.

Hering, Th., 1869. Ueber die Bewegungen der sternförmigen Pigmentzellen und die dadurch erzeugten Veränderungen in der Hautfarbe der Frösche, mitgeteilt von Professor Hoyer in Warschau. Zentralbl. f. d. med. Wiss. Nr. 4, S. 49—54.

Keller, B., 1895. Ueber den Farbenwechsel des Chamäleons und einiger anderer Reptilien. Pflügers Archiv Bd. 61, S. 123—168, Taf. 4.

Neumann, E., 1909. Guaninkristalle in den Interferenzzellen der Amphibien. Virch. Arch. Bd. 196, S. 566—576.

Pernitzsch, F., 1913. Zur Analyse der Rassenmerkmale der Axolotl. 1. Die Pigmentierung junger Larven. Arch. f. mikr. Anat. Bd. 82, S. 148—205, Taf. 11—13.

Pouchet, G., 1876. Des changements de coloration sous l'influence des nerfs. Journ. de l'anat. et de la physiol. 1876, p. 1—90 et 113—165, Tab. I—IV.

Rynberk, G. van, 1906. Ueber den durch Chromatophoren bedingten Farbenwechsel der Tiere (sog. chromatische Hautfunktion). Ergebn. d. Phys. Bd. V, S. 347—571.

Schmidt, W. J., 1917. Die Chromatophoren der Reptilienhaut. Arch. f. mikr. Anat. Bd. 90, S. 98—259, Taf. 5—9.

Siedlecki, M., 1909. Zur Kenntnis des javanischen Flugfrosches. Biol. Zentralbl. Bd. 28, S. 704—737, Taf. VII/VIII.

Wagner, K., 1911. Beiträge zur Entstehung des jugendlichen Farbkleides der Forelle (Salmo fario). Internationale Revue der gesamten Hydrobiologie und Hydrographie. Biol. Supplement Bd. 2, S. 1—32, Taf. XI.

Winkler, F., 1910 a. Beobachtungen über die Bewegungen der Pigmentzellen. Arch. f. Derm. u. Syph. Bd. 100, S. 255—260.

Derselbe, 1910 b. Studien über Pigmentbildung. Arch. f. Entwicklungsmech. Bd. 29, S. 616—641, Taf. 22—25.

v. Wittich, 1854 a. Die grüne Farbe unserer Frösche, ihre physiologischen und pathologischen Veränderungen. Müllers Arch. Jahrg. 1854, S. 41—59.

Derselbe, 1854 b. Entgegnung auf Herrn Harless': Ueber die Chromatophoren des Frosches. Ebenda Jahrg. 1854, S. 257—269.

Erklärung der Abbildungen.

Alle Abbildungen beziehen sich auf grüne Hautstellen vom Laubfrosch (Hyla arborea) und sind mit Zuhilfenahme des Abbeschen Zeichenapparates hergestellt worden unter Benutzung von Zeiß' Apochromat 2 mm N.A. 1,30 und der Kompensationsokulare 4 und 8. Die Vergrößerung ist 500fach bzw. 1000fach (die Zeichenfläche befand sich in Abstand von 250 mm von der Austrittspupille des Mikroskops).

In allen Abbildungen bedeutet

X = Xanthophoren (Lipophoren),
L = Leukophoren (Guanophoren),
M = Melanophoren.

Fig. 1. Gefrierschnitt durch die Haut von der Dorsalseite des Oberschenkels, in 10% Formol fixiert, ungefärbt in Wasser untersucht. Nur die Chromatophoren sind

wiedergegeben und die Lage der Epidermis (E) angedeutet. In jedem Xantholeukosom sind deutlich der lipochromhaltige Teil, die Xanthophore (X) und der guaninhaltige Teil, die Leukophore (L), zu erkennen; in drei Xantholeukosomen erscheinen die Kerne der Xanthophoren, in einem derselben außerdem die Stelle des Kernes einer Leukophore. Melanophoren (M) mit stark geballtem Pigment schmiegen sich unten den Xantholeukosomen an. Zwischen den Xantholeukosomen bleiben Spalten frei, in die die hier nicht sichtbaren (weil vom Pigment entleerten) Ausläufer der Melanophoren sich hineinerstrecken. Schnittdicke 20 μ, Vergr. 500 : 1.

Fig. 2. Schnitt durch die Rückenhaut; die Epidermis (E) ist ganz dargestellt, von der Kutis nur der obere, die Chromatophoren enthaltende Teil. Dicht unter der Epidermis die Lage der Xantholeukosomen; der Lipochromfarbstoff in den Xanthophoren ist durch die Präparationsmethode gelöst; die Guaninkristalle in den Leukophoren dagegen sind erhalten. Zwischen die Reihe der Xantholeukosomen ist an einer Stelle ein Bindegewebskern eingekeilt. In einer Melanophore sieht man den Zellkern. Fixierung Flemmings Gemisch, Schnittdicke 10 μ, Färbung Thionin-Eosin, Vergrößerung 500 : 1.

Fig. 3. Schnitt durch die Rückenhaut, wie Fig. 2. In zwei Xanthophoren sind je zwei Kerne sichtbar. Die Guaninkristalle der Leukophoren sind großenteils durch die Eisenhämatoxylinbehandlung (Beize!) gelöst und nur schwach zu erkennen. Fixierung Flemmings Gemisch, Schnittdicke 10 μ, Färbung Eisenhämatoxylin, Vergr. 500 : 1.

Fig. 4. Xantholeukosom mit zweikerniger Xanthophore. In der Leukophore sind die Guaninkristalle deutlich sichtbar. Fixierung Flemmings Gemisch, Schnittdicke 10 μ, Färbung Thionin-Eosin, Vergr. 1000 : 1.

Fig. 5. Xantholeukosom, das aus einer Xanthophore und zwei Leukophoren besteht. Fixierung, Schnittdicke, Färbung, Vergrößerung wie in Fig. 4.

Fig. 6. Eine Gruppe von Xantholeukosomen, die von den Ausläufern einer Melanophore versorgt wird. Fixierung, Schnittdicke, Färbung wie in Fig. 4, Vergr. 500 : 1.

Fig. 7. Xantholeukosom mit einer zweikernigen Leukophore, Fixierung Flemmings Gemisch, Schnittdicke 10 μ, Färbung Eisenhämatoxylin, Vergr. 1000 : 1.

Fig. 8. Xantholeukosom mit zweikerniger Xanthophore, Guaninkristalle der Leukophore fast vollständig verschwunden. Fixierung, Schnittdicke, Färbung, Vergrößerung wie in Fig. 7.

Fig. 9. Flachschnitt, durch drei Xantholeukosomen in der Höhe der Xanthophoren; z. T. sind die äußersten Ränder der

Becher der zugehörigen Leukophoren in der Schnittebene gelegen. Plasma der Xanthophoren ausgesprochen körnig in der Umgebung des Kernes. Fixierung, Schnittdicke, Färbung, Vergrößerung wie in Fig. 7.

Fig. 10. Flachschnitt durch eine Xanthophore, welche dicht mit kleinen Granula erfüllt ist. Fixierung, Schnittdicke, Färbung, Vergrößerung wie in Fig. 7.

Fig. 11. Flachschnitt durch fünf Xantholeukosome in der Höhe der Leukophoren. Zwischen den Zellen die Ausläufer der Melanophoren. Fixierung, Schnittdicke, Färbung, Vergrößerung wie in Fig. 7.

Ueber Chromatophoren bei Insekten.

Von

Prof. Dr. **W. J. Schmidt,** Bonn, Zoologisches Institut.

Hierzu Tafel V.

Einleitung.

Bei den Cephalopoden (und einigen anderen Mollusken: Cymbulia, Tiedemannia), bei Krebsen und bei Wirbeltieren (vor allem bei den niederen) sind Chromatophoren ganz allgemein verbreitet und spielen eine bedeutsame Rolle bei der Färbung und dem Farbenwechsel. Auf alle hier erwähnten Gebilde angewandt, muß der Begriff der Chromatophoren weit und zwar etwa so genommen werden, daß er Zellen mit Farbstoffeinschlüssen umfaßt, welch letzte einer Verlagerung fähig sind. Diese Verschiebung des Pigmentes vollzieht sich bei den genannten Mollusken in ganz anderer Weise als bei den übrigen Gruppen: die Chromatophoren der Cephalopoden — hier wird das Wort „cromoforo" 1819 von Sangiovanni (vgl. van Rynberk, 1906, S. 359) zuerst gebraucht — sind bekanntlich zusammengesetzte Bildungen, die aus der eigentlichen Farbzelle und einer Anzahl radiär an sie ansetzender Muskelzellen bestehen; verkürzen sich die Muskeln, so wird die Farbzelle scheibenförmig ausgeweitet, erschlaffen sie, so nimmt sie ihre ursprüngliche, mehr kugelige Gestalt wieder an. Bei den übrigen Gruppen bergen die Chromatophoren den Bewegungsmechanismus für die Pigmentverlagerung in sich selbst, und zwar handelt es sich nach der Mehrzahl der Autoren sowohl bei Krebsen als bei Wirbeltieren um intrazelluläre Körnchenströmungen (nicht um amöboide Bewegungen!), welche entweder eine Ballung des Pigmentes auf einen kleinen Raum innerhalb

der Zelle oder seine Ausbreitung über eine größere Fläche bedingen. Aber auch bei diesen letztgenannten Chromatophoren bestehen hinsichtlich der morphologischen Verhältnisse und auch der chemischen Natur der Pigmente bedeutende Unterschiede, wenn man die Farbzellen der Krebse mit denen der Wirbeltiere vergleicht (vgl. z. B. bei Fuchs 1914).

Ursprünglich war die Fähigkeit, das Pigment verlagern zu können, unerläßlich für den Begriff der Chromatophore. Allmählich aber hat sich darin eine Wandlung insofern eingestellt, als — vor allem im Anschluß an die immer wiederholten Beobachtungen bei Wirbeltieren, welche die Chromatophoren als verästelte, mit körnigem Pigment erfüllte Zellen kennen lehrten — unter Chromatophoren verästelte, pigmenthaltige (insbesondere melaninführende) Zellen verstanden wurden, ohne daß die Fähigkeit der Pigmentverlagerung in jedem Falle nachgewiesen, bisweilen allerdings nach Analogie erschlossen oder stillschweigend vorausgesetzt, oft aber gar nicht als wesentlich betrachtet wurde. Dieser letzte Sprachgebrauch wiegt heute bei weitem über und zu verwerfen ist er deshalb nicht, weil z. B. bei Säugern und Vögeln (Kuklenski 1916) Zellformen vorkommen, die, rein morphologisch betrachtet, den Chromatophoren der niederen Wirbeltiere homolog sind, ohne daß ihre Fähigkeit, das Pigment zu verlagern, wie bei jenen nachgewiesen wäre. Während bei den genannten Wirbellosen die Chromatophoren immer unterhalb des Epithels liegen, kommen in der Haut der Wirbeltiere außer im Korium gelegenen Chromatophoren auch intraepidermale vor, die von manchen Autoren als aus der Kutis eingewandert betrachtet werden, nach anderen dagegen ihren Ursprung in der Epidermis selbst nehmen sollen (z. B. nach Strong [1902] für Vögel, in neuester Zeit, auf den Ergebnissen mit der „Dopa"färbung fußend, neben älteren Autoren Bruno Bloch [1917] für den Menschen). Wenn man aber auch der epithelialen Herkunft der intraepidermalen oder gar aller Chromatophoren huldigt, so ist man doch genötigt, um sie überhaupt von pigmentierten Epidermiszellen trennen zu können, ihre Verästelung und das Fehlen der für epitheliale Zellen charakteristischen Verbindung durch Zellbrücken mit den Elementen der Nachbarschaft zu betonen, und damit nähern sich die beiden Auffassungen wieder. In diesem weiteren Sinne ist also eine Chromatophore

eine pigmenthaltige verästelte Zelle von bindegewebigem Typus, wenn auch bisweilen vielleicht ektodermaler Herkunft.

Solche Chromatophoren im weiteren Sinne sind außer bei den genannten Gruppen bei Schwämmen, Medusen, Würmern (Hirudineen), Echinodermen, Gastropoden beobachtet worden. Bei der weiten Verbreitung dieser Gebilde und insbesondere bei ihrer hohen Entwickelung bei den Krebsen ist es erstaunlich, daß sie bei den übrigen Gruppen der Arthropoden (den Tracheaten), so gut wie gar nicht bekannt sind. Bei den Myriapoden scheinen sie ganz zu fehlen; bei den Spinnen konnte ich nur zwei Angaben ausfindig machen, die ihr Vorkommen wahrscheinlich machen (s. u.), und in der großen Gruppe der Insekten liegt anscheinend bisher nur eine einzige gesicherte, darauf bezügliche Mitteilung von Pouchet vor.

Die Angaben Pouchets (1872, S. 220 f.) beziehen sich auf die eigentümlichen Pigmentzellen, welche die Tracheenblasen bei den Corethralarven bedecken; sie wurden schon von früheren Autoren (z. B. Leydig, 1851) beobachtet, aber wohl für epitheliale Elemente (pigmentierte Epithelzellen) gehalten. Nach Pouchet besteht die Wand der Tracheenblasen zu innerst aus der chitinösen „Spiralmembran"; dann folgt die kernhaltige „Peritonealmembran" (Matrix der Chitinschicht) und schließlich, nach außen, eine Lage von Pigmentzellen, die feine schwarze Körnchen enthalten. Die Pigmentzellen bilden eine geschlossene, sehr dünne Membran, die sich durch Mazeration von den darunter gelegenen Teilen trennen läßt. Nach außen springen die Pigmentzellen halbkugelig vor und lassen um das Pigment herum eine hyaline Masse (Plasma) erkennen. Bisweilen dehnen sich die Zellen und verdünnen sich, so daß ihr Durchmesser fast aufs Doppelte wächst; sie nehmen dabei durch gegenseitigen Druck hexagonale Form an mit dem Kern in der Mitte (selten findet man 2 Kerne in einer Zelle); nur helle Grenzlinien verbleiben alsdann zwischen den Zellen. Amöboide Bewegungen der Zelle konnte Pouchet nicht feststellen, und ich vermute, daß die geschilderte Formveränderung der Zellen nur durch die jeweilige Lage des Pigments vorgetäuscht wird. Doch können die Zellen auch ihre hexagonale Form verlieren, indem sie sich zusammenziehen und unregelmäßig gruppieren (s. u.). Obwohl die hexagonale Form der Zellen an die Verhältnisse im Tapetum

des Wirbeltierauges erinnert, weist die letztgenannte Tatsache und die weitere, daß bei der in Entwicklung begriffenen Nymphe verästelte Zellen der gleichen Art vorkommen, darauf hin, daß es sich hier um richtige Chromatophoren („Chromoblastes") gleich denen der Wirbeltiere (und Krebse) handelt. Die Chromatophoren bei Corethra werden unmittelbar vom Blut umspült, fallen bisweilen in den Blutstrom hinein und werden mit ihm fortgeführt. Die Verbindung der Luftsäcke mit ihrer Umgebung erfolgt durch Elemente, die Pouchet vielleicht als „pigmentfreie Chromatophoren" betrachten möchte. Nähert sich die Metamorphose (S. 227 f.), so löst sich die bindegewebige Hülle der Tracheenblasen von der Peritonealmembran, ihre Elemente verlieren die regelmäßige Form, während auf den von den Blasen ausgehenden Tracheen neue Chromatophoren rapid entstehen. Später erscheinen die Chromatophoren, weiter verbreitet im Körper, in den Abdominalsegmenten (vom 3.—9. Segment beobachtet). Pouchet faßt seine Beobachtungen zusammen in den Satz: „Il existe chez l'anophèle des élements anatomiques très anlogues aux chromoblastes des vertébrés."

Zurückblickend auf diese Befunde sagt Pouchet (1876, S. 22) von den Chromatophoren: „Ils sont rares chez les insects: on peut signaler, comme fait exceptionnel, leur présence dans les larves d'anophèle."

Vielleicht ist auch die folgende Beobachtung von Brauer über Farbwechsel bei der Florfliege Chrysopa (1853, S. 13) auf die Anwesenheit von Chromatophoren zu beziehen. Brauer sah nämlich, daß ein Weibchen von Chrysopa vulgaris bis zu einer Temperatur von 14 ° R seine normale Farbe beibehielt, bei sinkender Temperatur dieselbe aber in Zeiträumen von 14 zu 14 Tagen veränderte, daß zuerst am Hinterleib rötliche Flecken, oben neben der weißen Längslinie, auftraten. Bei noch tieferer Temperatur wurde die Längslinie rötlich, die Flügeladern blaßgelbgrün; bei 0 ° war das ganze Tier fleischrot. Bei steigender Temperatur erfolgte die Erscheinung in umgekehrter Reihenfolge, bis das Tier seine normale Farbe wieder erreicht hatte. Daß es sich bei den Farbenänderungen am Abdomen um das Spiel von Chromatophoren handelt, erscheint bei der Langsamkeit des Farbenwechsels nicht wahrscheinlich, ist aber keineswegs unmöglich.

Der Farbenwechsel von Dixippus (Heuschrecke)

beruht nach Schleip (1911) nicht auf Chromatophoren, sondern auf einer Pigmentverlagerung innerhalb der Hypodermiszellen. Die Färbung von Dixippus wird nämlich hauptsächlich durch grüne, graue, gelbrote und sepiabraune Pigmentkörnchen, in der Hypodermis (dem das Chitin absondernden einschichtigen Körperepithel) hervorgerufen. Der Farbenwechsel wird bedingt durch eine horizontale Wanderung des gelbroten, sowie durch eine horizontale und vertikale Wanderung des braunen Pigments innerhalb gewisser Hypodermiszellen, wobei das letzte zu bestimmten Zeiten von der Lage grauer Körner wie durch einen Lichtschirm verdeckt wird, zu anderen nicht.

Die zusammenfassenden Werke von Berlese (1909, S. 483) und von Schröder 1912, S. 13) über die Insekten erwähnen in den auf Haut und Färbung bezüglichen Abschnitten nichts von dem Vorkommen von Chromatophoren bei Insekten. —

Schließlich möge hier noch die Angaben über Farbenwechsel bei Spinnen und zwar zunächst die von Balbiani (1873, S. 7. Anm. 2) betreffend Drassus viridissimus Platz finden. Bei der Kopulation zeigte das Männchen an Stelle seiner gewöhnlichen, schönen, apfelgrünen Farbe einen schmutziggelben Ton auf dem ganzen Körper, während das Weibchen die normale lebhafte Färbung beibehalten hatte. Als die Tiere sich trennten, nahm das Männchen im Augenblick die für die Art charakteristische Farbe wieder an. Es handelte sich hier nach Balbiani offenbar um einen Nerveneinfluß auf die Chromatophoren der Haut, die hier durch eine Schicht spindelförmiger Zellen mit großem hellem Kern und kleinen grünen Körnchen im Plasma repräsentiert wurden. Ob es sich hier um Zellen der Hypodermis oder tiefer gelegene Elemente handelt, ist nicht klar ersichtlich.

F. Dahl (1913, S. 110) berichtet über einige Beobachtungen bei Krabbenspinnenarten, namentlich Misumena calycina, die auf gelben Blumen gelb, auf weißen weiß gefärbt sind. Eine weiße Spinne dieser Art, auf eine Sonnenblume gesetzt, wird in zwei bis drei Tagen gelb (nach Angus 1882). Neuerdings sind ähnliche Beobachtungen (bei Thomisa alba und Misumena calycina) von Heckel und Gadeau de Kerville wiederholt worden. Der Farbenwechsel erfordert einige Tage bis mehrere Wochen. Da Chromatophoren nicht nachgewiesen sind, ist die Art

des Zustandekommens dieser Farbenänderung einstweilen fraglich, wenngleich sie als Tatsache gesichert sein dürfte.

Mit den vorstehenden Angaben dürften wohl unsere bisherigen Kenntnisse über Chromatophoren und Farbwechsel bei Tracheaten erschöpft sein.

Die Chromatophoren der Phloeothripidenlarven.

Durch einen Zufall bin ich auf eine Insektenform gestoßen, die ein sehr reich entwickeltes Chromatophorensystem besitzt. Herr P. Frz. Heselhaus S. J., der im Bonner zoologischen Institut mit Untersuchungen über die Drüsen gewisser Insekten beschäftigt ist, zeigte mir gelegentlich einige Einzelheiten an einem Balsampräparat einer Phloeothripidenlarve. Dabei gewahrte ich, daß diese Tierchen typische Chromatophoren besitzen. Herr P. Heselhaus hatte die große Liebenswürdigkeit, mir das betreffende Präparat, das eine kleine Anzahl solcher Tierchen enthielt, zur Untersuchung zu überlassen und ebenso ein weiteres Präparat mit einer erwachsenen Phloeothripide, die ebenfalls Chromatophoren zeigte. Außerdem stellte er mir noch eine Anzahl (etwa 10 Stück) der genannten Larven zur Verfügung, die in Carnoyschem Gemisch fixiert waren und sich in Alkohol befanden. Und schließlich fand sich unter dem gesammelten Material noch eine lebende Larve. Auch an dieser Stelle sage ich Herrn P. Heselhaus herzlichen Dank für die Ueberlassung des interessanten Untersuchungsmaterials! Die Tierchen waren im Anfang April in Rubuszweigen gefunden worden und Herr P. Heselhaus achtete auf meinen Wunsch bei seinen Exkursionen weiterhin darauf; doch gelang es einstweilen nicht, neues Material zu beschaffen, und daher übergebe ich die folgenden Befunde der Oeffentlichkeit, in der Hoffnung, sie gelegentlich durch experimentelle Prüfung eines etwaigen Farbwechselvermögens bei diesen Tieren erweitern zu können. —

Die Phloeothripiden gehören zur Gruppe der Thysanopteren (so genannt wegen ihrer eigenartigen Flügel, s. u.) oder Physopoden (Blasenfüßer, wegen der Haftblasen an den Füßen) deren Stellung im System zweifelhaft ist. Gewöhnlich bringt man diese Gruppe in der Nähe der Urinsekten, der Archipteren und der Apterygoten unter, die beide primitive Ordnungen darstellen. Die

erwachsenen Thysanopteren besitzen meist zwei Paar sehr schmaler Flügel, die beiderseits von zarten Borsten gefiedert sind. Alle hierher gehörigen Formen sind klein, die größten messen nur einige Millimeter.

Sowohl die Larven als auch das erwachsene Tier sind auf Grund der Bestimmung nach den Tabellen bei Uzel (1895, S. 42 f.) Formen der Untergruppe der Tubuliferen (= Phloeothripidae) und zwar gehört das erwachsene Exemplar, ein Weibchen, zur Gattung Phloeothrips. Auch die Larven rechnen sehr wahrscheinlich zu diesem oder einem nahe verwandten Tubuliferengenus. Ihre Bestimmung konnte mangels Determinationstabellen für die Larven nicht genau durchgeführt werden; doch ist die Bestimmung der Larven auch dadurch einigermaßen gestützt, daß ihre auffallend rote Färbung öfter in der systematischen Literatur als Eigentümlichkeit von Phloeothripslarven erwähnt wird.

So sagt Jordan (1888, S. 544): „Die Pigmentierung des Chitinskeletts ist schwarz, braun, gelb, grau in ziemlicher Eintönigkeit . . . . . Das Chitinskelett der Larven ist nicht pigmentiert . . . . . es gibt zwar hochrote Larven (fast alle Phloeothrips), jedoch liegt das Pigment hier nicht im Chitin, sondern in der Hypodermis und im Fettkörper; die Imagines der roten Larven zeigen im Fettkörper gleichfalls noch eine rotbraune körnige Pigmentablagerung."

Schröder (1912, S. 13) bemerkt unter Berufung auf Jordan, daß die hochrote Färbung fast aller Phloeothripsarten durch Färbung des Fettkörpers und, wie Schröder in Klammer hinzufügt, der Epidermis bedingt ist. Daß diese Anschauungen verkehrt sind, wird die folgende Untersuchung ergeben.

Uzel (1895, S. 330) erwähnt in (der deutschen Zusammenfassung des anatomischen Teiles) seiner Monographie der Thysanopteren nichts von Chromatophoren.

Die in Alkohol befindlichen Larven verarbeitete ich zu Balsam-Totalpräparaten, indem ich sie sorgfältig entwässerte und als Zwischenmittel Zedernöl gebrauchte. Dabei hob sich zwar die Kutikula am Thorax und Abdomen gewöhnlich von der Hypodermis ab, bzw. schrumpfte der Körper in der Hülle, aber die Tiere wurden sehr schön durchsichtig und gaben klare Bilder der Chromatophoren. Bei der geringen Größe der Tierchen konnte ich sie meistens, wenn es nötig war, auch mit Immersion unter-

suchen, wenigstens an der dem Deckglas zugekehrten Fläche, die bald Rücken, bald Bauch, bald Seite war.

Die einzige lebende Larve untersuchte ich in Wasser unter Deckglas, wobei ich sie etwas preßte. Dabei spritzte plötzlich der größte Teil des Körperinhaltes aus seiner Hülle heraus, und so erhielt ich, da die Chromatophoren an dieser haften blieben, ein sehr schönes Uebersichtsbild ihrer Verteilung. Leider ging das Präparat bei dem Versuch, es in Balsam überzuführen, durch eine Ungeschicklichkeit zugrunde. Immerhin war die Beobachtung am lebenden Material insofern wichtig, als sie zeigte, daß die ausgetretenen Organe, darunter der Fettkörper, keine nennenswerte Färbung besitzen, ausgenommen die Malpighischen Gefäße.

Schließlich führte ich zwei entwässerte Larven durch Chloroform in Paraffin über und zerlegte sie in Querschnitte von 10 μ Dicke, die z. T. mit Delafields Hämatoxylin gefärbt wurden, z. T. zur Prüfung der chemischen Natur des Pigmentes dienten (s. u.).

Hauptsächlich habe ich die Chromatophoren der Larven untersucht. Doch kommen dem erwachsenen Tier, das ich daraufhin prüfen konnte — es war allerdings nicht besonders gut erhalten — Farbzellen derselben Art und, soweit sich beurteilen ließ, auch in wesentlich derselben Anordnung, anscheinend aber in geringerer Zahl zu.

Betrachtet man aufgehellte Larven in durchfallendem Licht unter schwacher Vergrößerung (Fig. 1, Taf. V) von der Rückenseite her, so bemerkt man gleich eine kräftige braunrote Zeichnung, die in der Abdominalgegend in segmental angeordneten Streifen erscheint, welche durch schmale hellere Räume getrennt sind, in der Thorakalgegend dagegen mehr einheitlich die ganze Fläche einnimmt und nach dem Kopf zu sich allmählich in unregelmäßig geformte Flecken auflöst. Die gleiche braunrote Masse findet sich auch als strangförmige, stellenweise verdickte Züge in Beinen und Fühlern. Faßt man die farbigen Querstreifen des Abdomens schärfer ins Auge, so sieht man, daß sie aus einer Anzahl unregelmäßig eckiger Stücke zusammengefügt sind, die schmale helle Linien zwischen sich frei lassen. Diese hellen Zwischenräume treten auch im Thorakalgebiet auf und gehen, indem sie sich vergrößern, in die viel breiteren Lücken über, welche die unregelmäßigen Flecken der vorderen Brust- und der Kopfgegend zwischen sich einschließen. An letztgenannter Stelle wird ein Kun-

diger sofort zu der Auffassung geführt, daß die dunklen unregelmäßigen Flecken Chromatophoren sind ähnlich denen der Wirbeltiere und der Krebse, und das gleiche gilt auch für die in den Beinen und Fühlern gelegenen farbigen Gebilde. Als Chromatophoren wollen wir sie auch fürderhin bezeichnen, obwohl der volle Beweis, daß dieser Name ihnen mit Recht zukommt, erst im folgenden erbracht wird. Sieht man von der leichten Bräunung des Chitins ab, ferner von den Malpighischen Gefäßen, die als dunkel gefärbte Schläuche durchschimmern und an der scharfen Knickungsstelle in ihrem hinteren Abschnitt in den Darm einmünden, und schließlich von dem dunklen Pigment der Augen, so ist kein Teil des Körpers außer den Chromatophoren erheblich gefärbt.

Untersucht man die Brust- und Kopfgegend bei etwas stärkerer Vergrößerung (Fig. 2, Taf. V), so wird die große Aehnlichkeit der hier locker gelegenen braunen Gebilde mit Chromatophoren von Wirbeltieren noch auffallender. In der Brustgegend erscheinen die Chromatophoren nämlich als meist plumpe, unregelmäßig gestaltete und spärlich verästelte Gebilde, die in etwas verschiedener Tiefe des Körpers liegen; nach dem Kopf zu strecken sie sich allmählich in die Länge und nehmen dabei Formen an, die zu den Chromatophoren der Beine und Fühler überleiten. Den letzten ähnlich geformte Gebilde treten auch in den röhrenförmig verjüngten letzten Abdominalsegmenten auf (Fig. 1, Taf. V). Wären alle Farbzellen des Körpers so gestaltet wie die in Brust, Kopf, Fühlern und Beinen, dann würde wohl kaum jemand zweifeln, daß hier Chromatophoren von bindegewebigem Typus vorliegen.

Aber die Verhältnisse in der Mitte des Rückens erwecken zunächst noch Zweifel (Fig. 3, Taf. V). Hier bieten sich nämlich die Farbzellen als sehr dünne, vieleckige Scheiben dar, die, durch schmale helle Grenzlinien voneinander getrennt, sich nach Art eines Plattenepithels zusammenfügen. Der auf solche Weise gebildete braune Querstreifen in jedem Segment steht mit denen der benachbarten Segmente durch eine oder einige Zellen in Verbindung, welche in der Mittellinie des Körpers gelegen sind. Nun kommen aber derartige platte, epithelartig zusammengefügte, mesodermale Chromatophoren auch bei Wirbeltieren vor (W. I. Schmidt 1917, S. 121). Aber auch abgesehen davon und von der später zu besprechenden Lage der Chromatophoren unter

dem Epithel, die für mesodermale Natur der Farbzellen spricht, ergibt eine genaue Beobachtung, daß diese vieleckigen, epitheloiden Chromatophoren nicht nur schrittweise in die erst geschilderten verästelten Formen übergehen, sondern daß auch zahlreiche der platten Zellen von ihren Kanten oder von ihrer Unterseite Ausläufer entsenden, die sich unter die benachbarten Zellen erstrecken oder in das Innere des Körpers eindringen.

Diese Uebergangsformen der platten zu den verästelten Chromatophoren, das gelegentliche Vorhandensein von Ausläufern, dann die Anwesenheit eines Kernes, welcher vielfach als helle kreisrunde kleine Stelle in der Mitte einer Farbmasse zu sehen ist und ihre Zellnatur beweist, ferner das Vorkommen des Farbstoffes in Form von Granula und schließlich die subepidermale Lage nötigen dazu, in allen Farbzellen der Phloeothripslarven Gebilde zu sehen, die in den wesentlichen Punkten mit den Chromatophoren der Wirbeltiere und auch der Krebse übereinstimmen.

Daß die Chromatophoren unter dem Epithel gelegen sind, läßt sich schon am Totalpräparat mit Sicherheit erkennen, wenn man das Objektiv auf den Rand des Tieres einstellt und die Hautdecke im optischen Schnitt beobachtet. Cuticula und Hypodermis sind alsdann als zwei helle, dünne Schichten deutlich über den Chromatophoren zu unterscheiden. Auch das Verhalten der Chromatophoren in den Beinen und Fühlern, wo sie zwischen den Muskeln erscheinen, weist ja ohne weiteres darauf hin, daß sie keine hypodermalen Elemente sind. Das zu betonen ist vielleicht nicht ganz überflüssig, weil bei manchen Insekten die Färbung durch Pigmentkörnchen hervorgerufen wird, die in den Hypodermiszellen gelegen sind und in der Flächenansicht ein ähnliches Bild gewähren, wie die plattenförmigen Chromatophoren von der Rückenseite der Thripslarven, nur daß die Hypodermiszellen wohl niemals deren Größe erreichen.

Ehe wir auf den feineren Bau der Farbzellen näher eingehen, soll ihre Form und Anordnung noch etwas genauer besprochen werden.

Ihr Vorkommen erstreckt sich abgesehen von einzelnen Stellen der Bauchseite auf den ganzen Körper (im wesentlichen auf die Körperoberfläche). Nur die äußersten Abschnitte der Fühler und Beine bleiben stets von Chromatophoren frei. (Fig. 1, Taf. V.) In den Fühlern reichen die Chromatophoren etwas über die Hälfte

der Fühlerlänge hinaus, und in den Beinen beobachtet man stets, daß sie am distalen Ende des Femurs wie abgeschnitten aufhören. Dieser Umstand ist in den Beinen offenbar dadurch bedingt, daß die Gelenkverbindung zwischen Femur und Tibia eine sehr ausgiebige Knickung der beiden Teile gegeneinander zuläßt. Die Chromatophoren sind aber wohl solchen mechanischen Beanspruchungen nicht gewachsen, vor allem auch, da durch die Ausbildung der Gelenkflächen am Chitinskelett der von ihm umschlossene Hohlraum lokal eingeengt wird. Und so gewahrt man denn mit großer Regelmäßigkeit, daß die Ausläufer der Chromatophoren an dem genannten Gelenk angelangt, scharf umbiegen und proximal verlaufend endigen (Fig. 4, Taf. V). Aehnliche Momente scheinen mir auch für die Beschränkung der Chromatophoren auf den basalen Teil der Fühler maßgebend zu sein; denn der obere Abschnitt ist jedenfalls viel beweglicher. Nicht immer finden sich in den Fühlern Chromatophoren, sondern bisweilen treten nur Ausläufer von Farbzellen in sie ein, die nahe der Fühlerbasis im Kopf gelegen sind. Aehnlich verhält es sich auch mit den letzten röhrenförmigen Segmenten des Hinterleibes, die bald selbst Chromatophoren enthalten, bald von den benachbarten Segmenten her mit Ausläufern von Farbzellen versorgt werden.

Ueber die Anordnung der Chromatophoren auf der Oberseite des Hinterleibes zu Querbinden, die durch ein mediales Zwischenstück verknüpft werden, habe ich schon oben gesprochen. Während die Farbzellen im Abdomen in der geschilderten Weise segmental verteilt sind, fließen sie im Brustabschnitt zu einer geschlossenen Schicht zusammen, die sich nach dem Kopf hin allmählich auflockert. Die Querstreifen der Chromatophoren auf der Dorsalseite des Hinterleibes setzen sich an den Seiten des Körpers fort. Hier verlieren sie allmählich ihre epithelartige Zusammensetzung und lockerer werdend, schicken sie auf die Bauchseite vereinzelte Fortsätze aus. Im übrigen ist die Bauchseite frei von Chromatophoren, oder es finden sich hier sternförmig verästelte Farbzellen in ziemlich großen Abständen voneinander. Bisweilen treten im hinteren Abschnitt des Abdomens die Chromatophoren ventral in einer ähnlichen epithelartigen Zusammenfügung auf wie auf der Rückenseite. Im allgemeinen gilt also auch hier die Regel, daß die Bauchseite schwächer pigmentiert ist als die Rückenseite.

An Hauptformen der Chromatophoren lassen sich unter-

scheiden die plattenförmigen der Rückenseite, die sternförmigen der Bauchseite und die strangförmigen der Beine und Fühler, wenn ich jede Gruppe einmal mit einem Wort kennzeichnen soll. Die Chromatophoren des Thorax und ebenso die im hinteren, röhrenförmig verjüngten Abschnitt des Abdomens nehmen eine Mittelstellung zwischen den plattenförmigen und den strangförmigen ein, wie ja diese verschiedenen Formen der Chromatophoren nur Modifikationen einer Zellform darstellen, die durch die jeweils bestehenden Raumverhältnisse bedingt sind.

In ihrer einfachsten Form (Fig. 6 und 13, Taf. V) sind die plattenförmigen, epithelartig zusammengefügten Chromatophoren der Rückenseite etwas unregelmäßig polygonal begrenzte, dünne Scheiben. Manchmal entsenden sie kleine Fortsätze in die Lücken zwischen die benachbarten Zellen. Bei tiefer Einstellung sieht man aber oft, daß von den Kanten oder der Unterseite dieser Chromatophoren längere, mäßig verzweigte Ausläufer abgehen, die sich unter die benachbarten Zellen erstrecken oder in das Innere des Körpers tiefer eindringen (Fig. 8 und 9, Taf. V). Man ist zunächst geneigt, sie als tiefer gelegene, anders geformte Chromatophoren aufzufassen; aber an Stellen, an denen die Chromatophoren nicht so dicht zusammenschließen, läßt sich der Zusammenhang mit den scheibenförmigen Zellteilen einwandfrei feststellen. Bisweilen treten an Stelle der Ausläufer nur leistenartige Vorsprünge oder flügelartige Anhänge an der Unterseite dieser Farbzellen auf, die sich in der Flächenansicht als undeutliche, dunkle Streifen darbieten.

Die genannten Ausläufer lassen sich natürlich auch auf Schnitten feststellen (Fig. 17, Taf. V). Sie schieben sich zwischen die Zellen des Fettkörpers ein und dringen manchmal beträchtlich weit in das Innere des Körpers. Ferner zeigt ein Vergleich von Querschnitten aus verschiedenen Stellen des Abdomens, daß die dicht unter dem Epithel gelegenen Abschnitte der Zellen am stärksten im mittleren Teil des Hinterleibs abgeplattet sind, kaudalwärts dagegen an Dicke zunehmen. Die Abplattung der äußeren Teile dieser Chromatophoren wird offenbar durch die Anwesenheit des Fettkörpers bedingt, der alle Lücken zwischen den Organen ausfüllt und den Körper der Larven prall auftreibt. Durch den so erzeugten Druck werden die Chromatophoren gegen die Hypodermis gepreßt und abgeflacht.

Im mittleren Teil der Zelle gewahrt man oft eine kleine, hellere

Stelle, welche die Lage des Kerns anzeigt. Die Größe des Kernes ist im Verhältnis zur ganzen Zelle auffallend gering, wenigstens wenn man die Verhältnisse bei den Wirbeltiermelanophoren zum Vergleich heranzieht.

Im Thorax gehen von den Zellen regelmäßig Ausläufer ab, die sich übereinander schieben und damit eine Lagerung der Zellen in verschiedenen Ebenen einleiten, so daß sie in der ganzen Dicke des Kopfes verteilt erscheinen.

Es sei hier nochmals daran erinnert, daß auch die Chromatophoren auf den Tracheenblasen von Corethra plattenförmige Gestalt besitzen und trotzdem nach der Auffassung von Pouchet mesodermalen Ursprungs sind (s. o.).

Am meisten ähnlich den bekannten schwarzen Chromatophoren der Wirbeltiere sind die sternförmigen Pigmentzellen der Bauchseite, die in einigen Punkten auch an die Chromatophoren der Krebse erinnern (Fig. 10—12, Taf. V). Von dem kleinen zentralen Zellteil gehen spärliche, ziemlich dicke Ausläufer nach verschiedenen, meist in der Ebene der Haut gelegenen Richtungen ab. Diese Fortsätze verbreitern sich zu dünnhäutigen Platten, die nur noch kurze spitze Ausläufer zeigen. Besonders schön läßt Fig. 14, Taf. V, diesen Verzweigungstypus erkennen. Eine solche Form der Ausläufer ist bei Wirbeltieren selten. Hier verdünnen sich die Fortsätze der Pigmentzellen bekanntlich allmählich, indem sie sich reichlich verzweigen. Dagegen kommt die Ausbildung derartiger Endplatten bei Krebsen öfter vor, wie z. B. ein Blick auf die Abbildungen bei Degner (1912, S. 24, Textfig. 2) belehrt. Daß es sich hier um mehr wie zufällige Aehnlichkeit handelt, zeigen die gleich zu besprechenden Verhältnisse über die Reihenanordnung der Pigmentkörnchen.

Der dritte Typus, die strangförmigen Chromatophoren, ist zunächst durch die gestreckte Form des Zelleibes gekennzeichnet, die sich dem röhrenförmigen Innenraum des Bein- und Fühlerskelettes anpaßt. Der kleine Kern liegt meist an einer etwas aufgetriebenen Stelle. Von dem strangförmigen Zellteil gehen dünne Ausläufer ab, die manchmal nur aus einer oder wenigen Körnchenreihen nebeneinander bestehen können. Bisweilen kommen in den Beinen mehrere solcher Chromatophoren in einer Extremität vor. Auch entsenden wohl benachbarte Chromatophoren des Rumpfes ihre Ausläufer in den basalen Abschnitt der Beine hinein.

Allen Chromatophoren der Phloeothripiden scheint immer nur ein Kern zuzukommen. Die Kerne der Farbzellen sind, wie schon gesagt, auffallend klein im Verhältnis zur Gesamtgröße der Zelle. Sie lassen sich auch auf Schnitten nachweisen (Fig. 17, Taf. V) und sind dicht von den Pigmentkörnchen umlagert.

Irgendwelche Anzeichen, die auf die Gegenwart eines Zentrosoms bzw. einer Sphäre hinwiesen, habe ich nicht feststellen können.

Die Gesamtzahl der Chromatophoren einer Larve beläuft sich auf etwa 150—200 Stück.

Wie sich bei starken Vergrößerungen erkennen läßt (Fig. 13 und 14, Taf. V), sind die Pigmentkörnchen, an welche der Farbstoff der Zellen gebunden ist, im allgemeinen nicht ganz regelmäßig geformt, länglich bis rundlich, leicht kantig. Die Größe der Granula schwankt beträchtlich in verschiedenen Zellen, wie ein Vergleich benachbarter Zellen ohne weiteres erkennen läßt (Fig. 15a und b, Taf. V), innerhalb derselben Zellen bleibt sie aber ziemlich gleich. Die Körnchen sind bei hoher Einstellung heller als bei tiefer, also stärker lichtbrechend wie ihre Umgebung. Sehr große Granula (Fig. 15a, Taf. V) zeigen bei hoher Einstellung scharfen dunklen Rand, eine mittlere helle Zone und dunklere Mitte. Daraus könnte man schließen, daß sie in der Mitte etwas eingesenkt sind, etwa wie die roten Blutkörperchen der Säugetiere.

Im polarisierten Licht erweisen sich die Pigmentkörnchen als doppelbrechend: sie leuchten bei gekreuzten Nicols im dunklen Gesichtsfeld hell auf und zeigen nach dem Einschalten eines Gipsplättchens Rot I O. deutlich Additions- und Subtraktionsfarben. Die Körnchen sind also Mikrokristalle.

Die natürliche Farbe der Körnchen erscheint ziemlich schwach, wenn man sie einzeln betrachtet. Es handelt sich eben bei dem Gesamteindruck der Farbe der Zellen um eine Wirkung zahlreicher übereinander gelegener Granula. Vereinzelt erscheinen sie meist in einem gelblichen Braunrot und nur selten finden sich hier und da ausgesprochen rotgefärbte Körnchen. Diese Schilderung bezieht sich auf Beobachtung bei weit geöffneten Beleuchtungskegeln, die für die Beurteilung einer Absorptionsfarbe am geeignetsten sind. Verkleinert man die Apertur der beleuchtenden Strahlen, so geht die Farbe mehr ins Bräunliche über.

Wenn man die in Balsam eingebetteten Larven bei auffallendem Licht unter schwächeren Vergrößerungen betrachtet, so erscheint die Farbe hell zinnoberrot an Stellen, an denen das Pigment dichter liegt, heller und mehr nach gelb hin dort, wo es in dünner Schicht ausgebreitet ist.

Um über die chemische Natur des Farbstoffes einigen Aufschluß zu bekommen, habe ich eine Anzahl von Reaktionen an aufgeklebten Schnitten angestellt, die entparaffiniert und mit Alkohol absolutus abgespült waren. Die trockenen Schnitte wurden mit einem Deckglas versehen, an dessen Rand ich die Reagenzien zusetzte. Ihre Wirkung beobachtete ich bei mittlerer Vergrößerung. „Reine" Schwefelsäure färbte das rotgelbe Pigment der Phloeothripidenlarven schnell in gelb um; dann verschwand der Farbstoff ganz. „Reine" Salpetersäure erzeugte eine bräunliche Verfärbung des Pigmentes, das nach kurzer Zeit vollkommen ausbleichte. „Reine" Salzsäure ergab eine gelbe Verfärbung und bald darauf völliges Verschwinden des Chromatophorenfarbstoffes; das schwarze Pigment der Malpighischen Gefäße dagegen blieb von ihr unbeeinflußt, während Schwefelsäure und Salpetersäure diesen Farbstoff, wenn auch langsamer als das Chromatophorenpigment angriffen. Kalilauge veränderte den Farbenton des Pigmentes sofort in gelb; dann trat ein Verschwinden der Farbe ein; auch das Pigment der Malpighischen Gefäße wurde von ihr angegriffen. Ammoniakwasser bleichte das Pigment langsam; dagegen blieb das Pigment der Malpighischen Gefäße von ihm unberührt.

Aus der geringen Widerstandsfähigkeit des Pigmentes gegen Säuren und Alkalien geht hervor, daß es sich nicht um einen melaninartigen Farbstoff, wenigstens nicht um ein Melanin ähnlich dem der Wirbeltiere handeln kann. Ueberdies sind doppelbrechende Melaningranula bisher nirgends bekannt geworden. Da der Farbstoff ferner in Alkohol, Xylol und Chloroform unlöslich und anscheinend lichtfest ist, auch nicht den Farbenumschlag in blau bei Zusatz von konzentrierter Schwefelsäure zeigt, kann es sich sicher nicht um ein Lipochrom handeln. Wenn nun durch die angestellten Reaktionen Melanin und Lipochrom ausgeschlossen werden können, so reichen sie doch nicht aus, ein sicheres Urteil über die chemische Natur des Pigmentes zu fällen.

Im allgemeinen liegen die Granula regellos und dicht beiein-

ander in den Farbzellen. In den strangförmigen Chromatophoren der Fühler und Beine aber sind die Körnchen oft deutlich in Längsreihen geordnet. Dabei erscheinen manche Reihen zu mehreren bündelweise vereint (Fig. 16, Taf. V). Eine solche Reihenanordnung der Pigmentkörnchen ist sowohl in den Chromatophoren der Wirbeltiere (vor allem der Fische) als auch in denen der Krebse (Degner 1912 neben anderen Autoren) nachgewiesen. Ein Vergleich mit den Abbildungen bei Degner (Textfig. 3, S. 25) und die Untersuchung einiger Dauerpräparate von Mysideen brachte mich zur Ansicht, daß die Chromatophoren der Phloeothripidenlarven deutliche Anklänge an diejenigen der Krebse zeigen. Die Form der Verzweigung der sternförmigen Chromatophoren („Endplatten"), die Reihenanordnung in den Ausläufern und ihr Fehlen in den Endplatten stimmt mit den Verhältnissen bei den Krebsen überein.

Degner hat neben anderen Autoren gezeigt, daß die Reihenanordnung der Körnchen in den Krebschromatophoren auf die Gegenwart von Achsenstäben zurückzuführen ist, die im Leben deutlich zu beobachten sind, im Dauerpräparat sich aber bis jetzt noch nicht darstellen ließen. Diese Achsenstäbe sind in den Ausläufern bündelartig, dicht beieinander gelagert, in den Endplatten dagegen strahlen sie aus und lassen weite Räume zwischen sich frei. Ich betrachte diese Achsenstäbe als Leitlinien für die Bewegung der Pigmentkörnchen, und bei einer solchen Auffassung erklärt sich ohne weiteres, daß die Reihenanordnung der Körnchen in den Endplatten verloren gehen muß, sobald sie hier den Kontakt mit den Achsenstäben aufgeben (vgl. W. I. Schmidt, 1917, S. 240). Ich möchte vermuten, daß auch den Chromatophoren der Phoeothripidenlarven solche Achsenstäbe zukommen.

Daß sich in den Chromatophoren der Phloeothripidenlarven Pigmentverlagerungen abspielen, dafür habe ich folgende Hinweise. Bisweilen fand ich kleine, kugelige, dichtgeballte Pigmentmassen, die sehr wohl das geballte Pigment einer einzelnen Zelle darstellen konnten. Allerdings war es nicht auszuschließen, daß es sich hier um Teile benachbarter Zellen handelte, vor allem auch, weil ich Uebergangsstadien zwischen verästelten und geballten Zellen vermißte. Dann aber bemerkte ich einmal, daß in dem röhrenförmigen Endabschnitt des Abdomens der Verlauf von Chromatophorenfortsätzen durch ganz vereinzelte Körnchen angedeutet wurde, die

wohl nicht anders als Pigmentgranula gedeutet werden können, die bei der Ballung in den Ausläufern zurückgeblieben sind. Diese Tatsache würde nicht nur für Pigmentverlagerung, sondern im besonderen für eine solche Verlagerung durch intrazelluläre Körnchenbewegung sprechen.

Betrachten wir zum Schluß noch die Chromatophoren am Querschnitt der Larve. Unmittelbar auf die dünne Kutikula folgt das einschichtige sehr stark von Delafields Hämatoxylin gefärbte Körperepithel, die Hypodermis, deren einzelne Elemente sich voneinander gelockert haben. Darunter erstrecken sich als dünne, etwas unregelmäßige Schicht die Chromatophoren, die in das Innere des Körpers hinein Ausläufer entsenden, welche die großen Zellen des Fettkörpers umfassen. Dieser Umstand läßt verstehen, wie ältere Beobachter (s. o. Jordan) den Fettkörper selbst für gefärbt halten konnten. In den Chromatophoren gewahrt man die Granula in ihrer natürlichen Farbe; daneben scheinen aber auch vom Hämatoxylin blaugefärbte Körnchen vorzukommen. Die unter den Chromatophoren in der Abbildung dargestellten rundlichen Gebilde sind Querschnitte der Längsmuskelfasern. —

Möge diese Untersuchung weitere Nachforschungen über das Vorkommen, den Bau und die Funktion der Chromatophoren bei Insekten anregen. Daß es sich bei den Phloeothripiden um ein ganz vereinzeltes Vorkommen handelt, ist nicht gut anzunehmen; denn man wäre alsdann genötigt, Dasein und Entstehen der Chromatophoren aus den besonderen Lebensbedingungen dieser Tiere zu erklären. Vielmehr scheint es mir nicht ganz ausgeschlossen, daß bei dieser primitiven Gruppe sich noch Ueberreste des Chromatophorensystems von den Krebsen her erhalten haben. Dafür spricht auch, daß sich nicht vereinzelte Chromatophoren finden, wie auf den Tracheenblasen von Corethra, sondern daß ein reich entwickeltes Chromatophorensystem vorliegt ganz ähnlich dem der Krebse.

Literaturverzeichnis.

Balbiani, M., 1872. Mémoire sur le développement des aranéides. Ann. des sciences nat. Zoologie. 5. sér. t. 18. p. 1—91. tab. 1—15.

Berlese, A., 1909. Gli Insetti. Vol. I. Milano.

Bloch, B., 1917. Das Problem der Pigmentbildung in der Haut. Arch. f. Dermat. u. Syph. Bd. 124, S. 129—208, Taf. 6—10.

Brauer, F., 1852. Ueber den Farbenwechsel von Chrysopa vulg. Schn. Verhandl. zool. bot. Verein Wien, Bd. 2, S. 12—14.
Dahl, F., 1913. Vergleichende Physiologie und Morphologie der Spinnentiere unter besonderer Berücksichtigung der Lebensweise. I. Teil. Jena.
Degner, E., 1912. Ueber Bau und Funktion der Krusterchromatophoren. Z. f. wiss. Zool. Bd. 102, S. 2—78, Taf. 1—3.
Fuchs, R. F., 1914. Der Farbenwechsel und die chromatische Hautfunktion der Tiere. Handb. vgl. Physiol., herausgeg. von Winterstein 3. Bd. 1. Hälfte. 2. Teil. Jena.
Jordan, K., 1888. Anatomie und Biologie der Physapoda. Z. f. wiss. Zool. Bd. 47, S. 541—620, Taf. 36—38.
Kuklenski, J., 1916. Ueber das Vorkommen und die Verteilung des Pigmentes in den Organen und Geweben bei japanischen Seidenhühnern. Arch. f. mikr. Anat. Bd. 87, Abt. I, S. 1—37, Taf. I u. II.
Leydig, F., 1851. Anatomisches und Histologisches über die Larve von Corethra plumicornis. Ebenda Bd. 3, S. 431—451, Taf. 16.
Pouchet, M., 1872. Développement du systeme trachéen de l'anophèle (Corethra plumicornis). Arch. de zool. exp. Vol. 1, p. 217—232, tab. 7, Fig. 1—5.
Derselbe, 1876. Des changements de coloration sous l'influence des nerfs. Journ. de l'anat. et de la physiol. p. 1—90 et 113—115, tab. 1—4.
Rynberk, van, G., 1906. Ueber den durch Chromatophoren bedingten Farbenwechsel der Tiere (sog. chromatische Hautfunktion). Ergeb. der Physiol. von Asher u. Spiro. 5. Jahrg., S. 347—571.
Schleip, W., 1911. Der Farbenwechsel von Dixippus morosus (Phasmide). Zool. Jahrb. Bd. 30. Allg. Zool. S. 45—131, Taf. 1—3.
Schmidt, W. J., 1917. Die Chromatophoren der Reptilienhaut. Arch. f. mikr. Anat. Bd. 90, Abt. I, S. 98—259, Taf. 5—9.
Schröder, Ch., 1912. Handbuch der Entomologie. 1. Lief. Jena.
Strong, R. M., 1902. The development of color in de definitive feather. Bull. of the Mus. of. comp. Zoology. Vol. 40, p. 147—186, Taf. 1—9.
Uzel, H., 1895. Monographie der Ordnung Thysanoptera. Königgrätz.

Erklärung der Abbildungen.

Alle Abbildungen beziehen sich auf die Larven einer tuberuliferen Thripide und sind nach Balsam-Totalpräparaten hergestellt, nur Fig. 17 nach einem Schnittpräparat. Soweit als möglich wurde bei der Anfertigung der Zeichnungen der Abbesche Zeichenapparat gebraucht; die Zeichenfläche befand sich im Abstand von 250 mm von der Austrittspupille des Mikroskops.

Fig. 1. Uebersichtsbild einer besonders kleinen Larve. Im Hinterleib segmentale, im Thorax und vor allem im Kopf mehr unregelmäßige Anordnung der Chromatophoren. Auch in den Beinen und Fühlern sind Farbzellen sichtbar. Die Malpighischen Gefäße

schimmern als zwei dunkle Schlauchpaare durch. Vergrößerung 60 : 1. Zeiß' Apochromat 16 mm und Kompensationsokular 4.

Fig. 2. Kopf und Thorax einer Larve mit zahlreichen, unregelmäßig geformten Chromatophoren. Vergr. 125:1. Zeiß' Apochr. 16 mm und Komp.-Ok. 8.

Fig. 3. Chromatophoren-Anordnung auf der Dorsalseite einiger Abdominalsegmente. Vergr. wie Fig. 2 125 : 1.

Fig. 4. Vorderbein mit strangförmigen Chromatophoren. Vergr. 250 : 1. Zeiß' Apochr. 4 mm u. Komp.-Ok. 4.

Fig. 5. Fühler mit strangförmiger Chromatophore. Vergr. wie Fig. 4 250 : 1.

Fig. 6. Plattenförmige Chromatophore von der Rückenseite eines Abdominalsegments, unverästelt; Kern als helle kreisförmige Stelle sichtbar. Vergr. wie Fig. 4 250 : 1.

Fig. 7. Zwei plattenförmige Chromatophoren von der Dorsalseite des Thorax mit Ausläufern, die sich übereinanderschieben. Vergr. wie Fig. 4 250 : 1.

Fig. 8 u. 9. Plattenförmige Chromatophoren von der Dorsalseite des Abdomens mit langen verästelten Ausläufern, die sich unter die Nachbarzellen erstreckten. Vergr. wie Fig. 4 250 : 1.

Fig. 10—12. Sternförmige Chromatophoren von der Ventralseite des Abdomens mit spärlichen Ausläufern, die sich am Ende schwimmhautartig verbreitern. Vergr. wie Fig. 4 250 : 1.

Fig. 13. Plattenförmige Chromatophore der Rückenseite, Granula in dünner Schicht gelagert. Vergr. 500 : 1. Zeiß' Aprochr. 2 mm N. A. 1.30. u. Komp.-Ok. 4.

Fig. 14. Sternförmige Chromatophore der Bauchseite mit schwimmhautartigen Verbreiterungen der Ausläufer, in denen die Granula sehr locker gelagert sind. Vergr. wie Fig. 13 500 : 1.

Fig. 15. a) große, b) kleine Pigmentgranula bei hoher Einstellung gezeichnet. Vergr. 1000 : 1. Zeiß' Apochr. 2 mm u. Komp.-Ok. 8.

Fig. 16. Ausläufer einer strangförmigen Chromatophore aus dem Bein mit deutlicher Reihenanordnung der Pigmentkörnchen im proximalen Abschnitt. Vergr. 500 : 1. Zeiß' Apochr. 2 mm u. Komp.-Ok. 4.

Fig. 17. Dorsaler Teil eines Querschnittes durch das Ende des Hinterleibs. Unter der Kutikula die einschichtige Hypodermis, darunter die Chromatophoren, welche z. T. Ausläufer in das Innere des Körpers hineinsenden und die großen Zellen des Fettkörpers umfassen. In vier Chromatophoren die Kerne sichtbar. Unter den Chromatophoren Querschnitte von Muskelfasern. Färbung: Delafields Hämatoxylin. Vergr. wie Fig. 16; 500 : 1.

Aus dem Anatomischen Institut der Universität Würzburg.
(Vorstand: O. Schultze.)

Morphologische Studien am Darmepithel von Ascaris lumbricoides.

Von

Philipp Stöhr.

Hierzu Tafel VI und 3 Textfiguren.

Einleitung.

Die Zahl der Arbeiten, welche die Erforschung der Struktur und der Funktion der Darmzellen der Askariden zum Ziele haben, ist eine ziemlich beträchtliche. Von den älteren Autoren haben sich Schneider, Leuckart, Leydig, van Gehuchten und van Bömmel mit diesem Thema beschäftigt. An neueren Arbeiten sind vor allem diejenigen von Bilek, Goldschmidt, v. Kemnitz und Quack anzuführen. Der Umstand, daß die erwähnten Forscher beim Studium des gleichen Gegenstandes des öfteren zu verschiedenen Resultaten gelangen, hat einerseits häufig ein ursächliches Moment in der verschiedenen Gebrauchsweise der Technik. Andererseits bietet die mehr oder weniger große Variationsbreite verschiedener Zellstrukturen der Festlegung einer Norm nicht geringe Schwierigkeiten. Ferner scheint mir noch der Punkt Berücksichtigung zu verdienen, daß sowohl Menge und Art der aufgenommenen Nahrung, wie vor allem das jeweilige Stadium der Verdauung dem Bilde einer Zelle ein verschiedenes Gepräge geben können. Ob wir allein aus der Zahl der protoplasmatischen Einlagerungen einer Darmzelle dazu berechtigt sind, ein Ruhestadium oder augenblickliche Tätigkeit anzunehmen, halte ich einstweilen für sehr fraglich. Aus der rein morphologischen Betrachtungsweise heraus, die in vorliegender Arbeit angewendet wurde, sind wir jeden-

falls nur imstande in der Zelle ein gewisses Stadium der Verdauung zu erkennen. Ueber ein Ruhestadium oder über den Grad der Tätigkeit, können wir mit Sicherheit gar keine bestimmten Aussagen machen.

Methode.

Die frisch aus dem Schlachthause gelieferten, lebenden Tiere wurden der Länge nach aufgeschnitten, nachdem sie an beiden Enden fixiert waren. Der Darm wurde sofort herausgenommen, in kleine Stücke zerschnitten und diese dann in die betreffenden Fixierungsflüssigkeiten gebracht. Für die Hämatëinfärbung, die hauptsächlich im Stück durchgeführt wurde, ergaben Fixierung in Kalibichromat-Osmiumsäure und Chromosmiumessigsäure die besten Resultate. Im zweiten Fixierungsmittel wurde die Essigsäure nur auf ein Minimum (3 Tropfen Eisessig auf 15 ccm 1% Chromsäure) beschränkt. Ferner wurden Darmstücke in 10% Natriumchlorid-Formol 4 Wochen liegen lassen, kamen dann auf 24 Stunden in Kalibichromat-Osmiumsäure, worauf die Objekte aus 50% Alkohol in Hämatëin in toto durchgefärbt wurden. Als weitere Fixierungsmittel dienten Sublimat-Kochsalz und Sublimat-Essigsäure, Trichlormilchsäure, ferner Carnoys Gemisch, Alkohol-Formol und Alkohol absolutus.

Das Einbetten in Paraffin von 62° geschah ganz allmählich und nahm etwa 4—5 Tage in Anspruch, wobei den in Chloroform befindlichen Objekten Paraffin nur in kleinen Teilen zuerst zugesetzt wurde; so blieben in diesem Gemisch die Stücke bei Zimmertemperatur 24 Stunden stehen, kamen dann ebensolange auf den Brutofen von 35°, wurden dann auf die gleiche Zeit in denselben hineingebracht, bei welchem Verfahren unter allmählichem Zusetzen von Paraffin die besten Resultate erzielt wurden.

Zur Färbung dienten besonders die folgenden Plasmafärbungen und zwar:

1. Hämatëinfärbung nach O. Schultze,
2. Eisenhämatoxylinmethode nach Heidenhain,
3. Altmanns Methode mit der Modifikation nach Kull,
4. Mitochondrien-Methode nach Benda.

Außerdem wurden die gewöhnlichen Kern- und Plasmafärbungen angewendet, wie Hämatoxylin nach Delafield, Ehrlich, Hansen, ferner die verschiedenen Karmine, Toluidin,

Orange G. und Bleu de Lyon. Ferner wurde noch mit Resorcin-Fuchsin gefärbt und die Untersuchung des Glykogens nach den Methoden von Best und Mayer vorgenommen.

A. Basalmembran.

Die Basalmembran ist eine, das ganze Darmepithelrohr von außen umfassende, ziemlich dünne, 4—8 μ breite Haut und bildet ein wichtiges Bindemittel der Zellen untereinander. Nach der Kaliumbichromatosmiumsäure-Hämatëin-Methode, deren Resultat ich immer als erstes meiner Beschreibung zugrunde legen will, besteht sie meistens aus zwei Schichten von homogener Beschaffenheit. Beide Schichten sind nicht ganz von gleicher Dicke, die innere ist häufig etwas breiter und weniger intensiv gefärbt, so daß wir wohl auch hieraus auf eine verschiedene Zusammensetzung, oder wenigstens auf eine verschiedene Dichte der Schichten schließen dürfen. Die äußere Fläche der Basalmembran ist stets glatt, die innere zeigt manchmal ganz geringe, wellenförmige Erhebungen von unregelmäßiger Beschaffenheit. Die Darstellung der Zweischichtigkeit der Basalmembran hängt sicher nicht allein von dem jeweiligen Durchtritt verdauter Nahrung durch die Darmwand ab, wie Quack meint, sondern die Fixierung spielt dabei auch eine wichtige Rolle. Nach der oben erwähnten Methode sind deutlich 2 Schichten zu erkennen (Fig. 1), während sich bei Fixierung mit Chromosmiumessigsäure und nachfolgender Färbung mit Hämatëin, meistens nur eine einzige, strukturlose Schicht feststellen ließ (Fig. 2). Nach Leydig, der übrigens seine Studien an Ascaris megalocephala gemacht hat, ebenso nach Goldschmidt und v. Kemnitz können in die Basalmembran Fortsätze des benachbarten Zellplasmas eindringen. v. Kemnitz will dieses Verhalten allerdings nur sehr selten beobachtet haben. Ich habe diesen Befund niemals gemacht, ebensowenig kann ich die Angaben von Leydig, van Bömmel und Goldschmidt bestätigen, wonach die basalen Fortsätze der Zellen die Basalmembran sogar ganz durchdringen sollen. Die von v. Kemnitz beobachtete „rostartige" Durchbrechung der Basalmembran halte ich für ein Kunstprodukt. Von dem öfters behaupteten lamellösen Aufbau der Basalmembran konnte ich manchmal, namentlich bei der Methode von Heidenhain geringe Andeutungen finden. Allerdings schien mir hierbei eine artefizielle Entstehung durch das Mikrotommesser im Bereiche der Möglichkeit zu liegen.

Daß die innere Schicht manchmal von feinen Vakuolen durchsetzt ist, wie Quack angibt, habe ich auch nach Fixierung mit Sublimat-Eisessig und Färbung mit Delafields Hämatoxylin gesehen. Da jedoch die Beschaffenheit des übrigen Zellplasmas bei dieser Methode mancherlei Mängel aufwies, ich übrigens bei den anderen, besseren Methoden niemals Vakuolen in der inneren Schicht gefunden habe, so will ich auch diesen Befund für nicht ganz einwandfrei erklären.

Die Verbindung der Basalmembran mit dem benachbarten Zellplasma bietet dem Studium manche Schwierigkeit. Ich halte die Basalmembran an ihrer Innenfläche in der überwiegenden Mehrzahl der Fälle für völlig glatt; infolgedessen müssen ihr auch die Epithelzellen vollkommen plan aufsitzen, wenn wir hier von der Krümmung des Darmrohres absehen wollen. Ich fand fast niemals eine konvexe Endigung der Zellen in die eingebuchtete Basalmembran, wie dies Leydig und Quack beobachtet haben. Wodurch die leistenartigen Erhebungen der Basalmembran zwischen den Zellen zustande kommen, die ein konvexes oder gar kegelich zugespitztes Ende (van Böm mel) der Zellen bedingen würden, glaube ich im folgenden gefunden zu haben.

Die Zellwand wird an ihrem basalen Ende von kurzen, bei den gebräuchlichsten Methoden sich gerade so wie die Basalmembran, welcher sie dicht aufsitzen, färbenden Fibrillen durchsetzt. Diese Fibrillen grenzen nun an im Inneren der Zelle befindliche, der Basalmembran gleichfalls aufsitzende kurze Fibrillen, die jedoch mehr nach der Mitte zu wegen der Nähe des Kernes und anderer protoplasmatischer Einlagerungen ganz allmählich kleiner werden (vgl. auch Stöhr, Lehrbuch der Histologie S. 52, Aufl. 16). Bei ungenügender Fixierung, ungeeignetem Einbettungs- und Färbeverfahren ballen sich immer diese Fibrillen zusammen und es gewinnt den Anschein als sende die Basalmembran Fortsätze zwischen die konvex endigenden Zellen hinein. Die Fibrillen in der Zellwand als die längsten und offenbar stabilsten bleiben hierbei in ihrer Lage unverändert, die benachbarten kleineren Fibrillen von der Zellmitte legen sich an diese ganz dicht an, so daß in der Profilansicht das Bild das dem Zwischenraum gleicht, den zwei gleich große, sich berührende Kreise zwischen ihrem Umfang und der gemeinsamen Tangente entstehen lassen. Die Tangente würde der Basalmembran entsprechen.

Daß die Basalmembran „kurze zapfen- und lamellenartige Vorsprünge" in das Zellplasma aussende, wie Quack an der Hand einer äußerst undeutlichen Figur (Taf. II, Fig. 36) zu zeigen bestrebt ist, kann ich nicht bestätigen. Auf der Querschnittsfigur 6, welche sieben Zellen direkt oberhalb der Basalmembran quer getroffen zeigt, ist nichts von derartigen Vorsprüngen zu sehen, hingegen hat die Zellwand durch die kurzen, starken Fibrillenstäbchen eine außerordentliche Verstärkung erfahren. Man vergleiche hierzu die Zellwand in den Figuren 7 und 8.

Nun will ich aber auf ein Verhalten der Basalmembran hinweisen, das von dem bisher geschilderten ganz erheblich abweicht. Ich fand nämlich bei einem mit NaCl-Formol und nachfolgend Kaliumbichromat behandelten, mit Hämatëin gefärbten Darmstück Fortsätze von der Basalmembran ausgehend, wie dies in den Figuren 3 und 4 zur Darstellung gebracht ist. Die Fortsätze waren von äußerst unregelmäßiger Gestalt und Größe, ein längerer Fortsatz zeigte sehr oft hinwiederum verschiedene kleinere; des weiteren waren diese Erhebungen der Basalmembran nicht nur an den Zellgrenzen vorhanden, sondern sie ragten auch in das Zellplasma hinein. Die Fortsätze, die färberisch ein vollkommen gleiches Verhältnis wie die hier nur einschichtige Basalmembran zeigten, verzweigten sich dann meist ziemlich plötzlich in ein äußerst feines, sehr dichtes, zeichnerisch kaum darstellbares Fibrillenflechtwerk, in welches das später genauer zu beschreibende, längsverlaufende Fibrillensystem der Zelle ohne exakte Grenze, kontinuierlich mit verwoben war.

Es liegt nun nahe die Umstände zu untersuchen, unter welchen die Basalmembran ein derartiges, ich möchte sagen, aktives Verhalten zeigt, da wir doch, wie früher geschildert, irgendwelche, so stark hervortretende Aenderungen ihrer Innenfläche und so innige Verbindungen mit dem Zellplasma zu finden nicht in der Lage waren.

Die Untersuchung des zwischen Kern und Basalmembran gelegenen Raumes bietet dadurch manche Schwierigkeit, daß das undifferenzierte Zellplasma hier, wenn ich so sagen darf, von einer weniger konsistenten Beschaffenheit zu sein scheint. Ich glaube, daß sich ungemein häufig jenes Plasma um die vorhin erwähnten kurzen Fibrillenstäbchen verdichtet, so daß wir dann so oft die kleinen Hohlräume antreffen, wie sie von einem feinen protoplasma-

tischen Flechtwerk durchzogen sind. Jene Fortsätze, die in Figur 2 und 5 sichtbar sind, nehmen sicher nicht von der Basalmembran ihren Ursprung. Ich halte sie für undifferenziertes Plasma, das sich um die kurzen Fibrillenstäbchen verdichtet hat. Bei genauer Betrachtung geht übrigens auch hervor, daß jene scheinbaren Fortsätze färberisch ein anderes Verhalten wie die Basalmembran zeigen (Fig. 5).

Allein jene oben geschilderten, unregelmäßig gestalteten Fortsätze, die zwischen zwei Zellen sich manchmal sogar bis zur Höhe des Kernes erstrecken können, färben sich genau so dunkel wie die nur einschichtige Basalmembran und nehmen auch sicher von dieser ihren Ursprung.

Der Umstand, daß die Basalmembran, was ich sonst niemals beobachtet habe, hier in ihren Fortsätzen mit den Fibrillen in so innigem Kontakt steht, ferner daß die Fibrillen, ehe sie in die Fortsätze übergehen, ein feinstes Netzwerk untereinander bilden, in der Weise, daß sie zur Längsachse der Zelle ungemein häufig einen fast queren Verlauf nehmen, erscheint mir besonders der Beachtung wert. Wie ich später genauer schildern werde, bilden die Fibrillen in unmittelbarer Nähe des Kernes, oder in der zwischen Kern und Basalmembran gelegenen Zone, jedoch auch hier dem Kern mehr genähert, einen „Plexus", der die einzelnen Fibrillen in der Nähe des Kernes miteinander verbindet. Dieser Plexus, der nach meiner Meinung in den Darmepithelzellen von Ascaris lumbricoides als fast konstant zu betrachten ist und von dem sich einstweilen nur mit Sicherheit behaupten läßt, daß er verschiedene Fibrillen der Zelle miteinander in Verbindung bringt, fehlt nun in diesem Falle fast vollkommen. So fand ich bei geeigneter Methode den Plexus im gewöhnlichen Darmquerschnitt etwa 170 mal — er kann übrigens infolge seines topographischen Verhaltens gar nicht in jedem Längsschnitt der Zelle gesehen werden — und in einem gleich großen Querschnitt in diesem Falle meist nur 3—4 mal. Ich glaube, daß bei diesem Individuum die Basalmembran die Funktion des fehlenden Plexus übernommen hat und ihre Fortsätze in dem benachbarten Zellplasma so die offenbar notwendige Verbindung der Fibrillen zustande kommen lassen. Man müßte nun erwarten, daß in denjenigen Zellen, wo ein solcher Plexus gefunden wurde, Fortsätze der Basalmembran vermißt würden. Dies ist in der Tat dann der Fall, wenn der Plexus zwischen Kern und Basalmembran einen rein queren Verlauf hat (Fig. 10), während bei schrägem oder paral-

lelem Verlauf des Plexus zur Längsachse der Zelle die Fortsätze nur mehr oder weniger niedriger wie die der anderen Zellen waren.

Des weiteren fehlen hier noch die früher beschriebenen kurzen Fibrillenstäbchen, sowohl an den Zellgrenzen, wie an der Basis der Zellen selbst, so daß zweifellos die Basalmembran durch Aussenden ihrer Fortsätze deren stützende und festigende Funktion mit übernommen hat. Ich will ferner nicht verhehlen, daß in diesem Falle der Raum zwischen Kern und Basalmembran verhältnismäßig größer erscheint. Merkwürdig ist noch folgender Umstand: In keiner Zelle von jenem einzigen Individuum, das in seinem Darmepithel Fortsätze der Basalmembran aufwies, habe ich die später näher zu beschreibenden Schollen gefunden. Ebenso fehlten in der zwischen Kern und Basalmembran gelegenen Zone eingelagerte Körner, deren Vorkommen hier gewöhnlich die Regel bildete, fast ausnahmslos.

Immerhin scheint mir das merkwürdige Verhalten der Basalmembran in dem Fehlen des Plexus und der kurzen Fibrillenstäbchen sein am meisten begründetes ursächliches Moment zu besitzen. Ob das Unvermögen der Zellen ganz bestimmte Bildungen, die wir sonst zu finden gewohnt sind, aufzubauen, von irgendwelchem Einfluß auf die Basalmembran oder hinwiederum mit dem Fehlen des Plexus in Zusammenhang zu bringen ist, vermag ich nicht zu entscheiden. Dagegen ist ein genau gleichzeitiges Verdauungsstadium des ganzen Epithels, wonach es also in keiner Zelle noch zur Bildung von Schollen gekommen wäre, aus dem Vergleich mit anderen Schnitten mit Sicherheit auszuschließen.

B. Die fibrilläre Struktur des Protoplasmas.

1. Verlauf und Anordnung.

Am frischen in Körperhöhlenflüssigkeit befindlichen Präparat ist eine fibrilläre Struktur des Zellprotoplasmas deutlich wahrzunehmen. Aeußerst feine Fäden durchziehen das Plasma in der Richtung vom Stäbchensaum bis zur Basalmembran in allen Regionen parallel zur Längsachse der Zelle. Der Verlauf der Fäden unter sich ist gleichfalls annähernd parallel.

In den nach der Schultzeschen Hämatëinmethode hergestellten Schnitten finden wir nun das ganze, völlig homogen erscheinende Plasma von dicht nebeneinander parallel zur Längsachse der Zelle verlaufenden, verschieden langen Fibrillen durchzogen

(Fig. 1). Die Fibrillen färben sich stark dunkel, sind in jeder Zone der Zelle anzutreffen und stehen an den Zellgrenzen in gleicher Dichte wie in der Mitte, wo sie jedoch den hier meist vorhandenen protoplasmatischen Einlagerungen gewöhnlich Raum geben müssen. Fehlen aber diese Schollen, so ist die Mitte und die Randzone einer Zelle an der Zahl und am Verlaufe der Fibrillen nicht zu unterscheiden. Ich verstehe hier unter Randzone das an die Nachbarzelle grenzende Drittel des Längsschnittes einer Zelle. Teilt man jedoch den Längsschnitt einer Zelle in drei übereinanderliegende Teile, so sieht man, daß das Verhalten der Fibrillen in diesen drei Regionen ein verschiedenes ist, ohne daß zwischen den einzelnen Abschnitten eine scharfe Grenze bestünde. Aus allen Figuren ist ersichtlich, daß die Fibrillen in dem oberen, dem Darmlumen zugekehrten Abschnitt zweifellos am dichtesten stehen (Fig. 1, 2, 4, 5). Schon bei schwacher Vergrößerung fällt die außerordentlich dichte fibrilläre Struktur des Plasmas sofort ins Auge, was man auch sehr schön nach der Benda schen Methode, sowie bei Schnitten, die in Sublimat Eisessig fixiert und mit Delafields Hämatoxylin gefärbt sind, beobachten kann. Nach der Mitte stehen die Fibrillen dann meistens etwas weniger dicht, werden sehr häufig kürzer und zeigen hier nach Fixierung in Sublimatgemischen und Färbung in Heidenhains Eisenhämatoxylin Neigung zu feinem granulärem Zerfall (Fig. 2). Im untersten Drittel, namentlich in der Region oberhalb des Kernes nimmt die Dichte der Fibrillen meistens mehr oder weniger stark ab; auch sind diese hier wieder etwas länger wie in der Mitte (Fig. 2).

Betrachten wir nun noch das Verhalten der Fibrillen zu den beiden meist homogen aussehenden Zonen der Zelle, zu der „homogenen Plasmaschicht“ und zur Basalmembran.

Meistens ist ein direkter Uebergang der Fibrillen in die Deckschicht nicht zu beobachten, häufig ist sogar das fibrillär strukturierte Plasma von der homogenen Plasmaschicht durch einen ganz minimalen heller erscheinenden Zwischenraum getrennt. Auffallend ist übrigens, daß die Fibrillen je mehr sie der homogenen Schicht genähert sind, um so kürzer werden, ja schließlich können sie sogar nur noch punktförmig erscheinen (Fig. 1, 5). Ich halte es immerhin für möglich, daß diese Punkte die Querschnitte von solchen Fibrillen darstellen, deren geradlinigem Verlauf die offenbar festere homogene Schicht Widerstand entgegengesetzt hat, so daß nun die Fi-

brillen gezwungen wurden, die äußerste Grenze des filar-strukturierten Plasmas in querer Richtung zu durchziehen. Ferner wäre daran zu denken, daß nach den Beobachtungen von O. Schultze an der Parotis der Maus die Fibrillen hier gleichfalls in feinste Granula verfallen könnten, um auf diese Weise die Matrix für die Sekretkörner zu bilden. Immer ist jedoch eine solche, fast scharfe Grenze zwischen der Masse der Fibrillen und der völlig strukturlosen homogenen Schicht nicht vorhanden. Man findet des öfteren, daß die homogene Schicht kurze Fortsätze in das benachbarte Plasma aussendet. In diese Fortsätze können nun mehrere Fibrillen ganz allmählich übergehen, ohne scharfe Grenze ein feines Flechtwerk bildend (Fig. 1).

Ich möchte noch an dieser Stelle erwähnen, daß wir in der Zone direkt unterhalb der homogenen Schicht ziemlich häufig einen von Fibrillen fast vollkommen freien hellen Raum antreffen. Ein solcher Raum hat etwa die Form eines Bechers und kann seine Gestalt mehr oder weniger verändern; immer sind jedoch die äußeren Konturen rundliche oder ovale und erfahren niemals eine Einbuchtung. Die Fibrillen umgeben nun diesen Hohlraum in meist etwas dichterer Anordnung, sich seiner äußeren Form anschmiegend (Fig. 2, 8).

Die Endigung der Fibrillen in der Zone direkt oberhalb der Basalmembran ist sehr schwierig zu beobachten. Die selbst in der Zellwand befindlichen Fibrillen gehen sicher in die schon früher erwähnten, der Basalmembran fest aufsitzenden, kurzen Stäbchen allmählich über. Doch scheinen mir die in der Mitte befindlichen Fibrillen auch vor der Basalmembran frei endigen zu können oder dort wenigstens mit den kurzen Stäbchen, die früher als Basalfilamente beschrieben wurden, nicht sehr fest verbunden zu sein, da ich sehr häufig zwischen Fibrillen und den Stäbchen keinen Kontakt finden konnte (Fig. 11). Der Uebergang der beiden Gebilde ineinander ist auch hier nur ein allmählicher, während er in der Zellwand selbst manchmal deutlicher hervortreten kann (Fig. 1). Es ist jedoch nicht immer der Fall, daß die Fibrillen in einem geradlinigen und zueinander parallelen Verlauf das Plasma durchziehen. Des öfteren fand ich eine mehr oder weniger stark hervortretende wellenförmige Anordnung, besonders im oberen, dem Darmlumen zugekehrten Drittel. Der wellenförmige Verlauf trat besonders schön zutage, wenn ein Fibrillenbündel von der obersten Zone durch die Mitte der Zelle hindurch bis zur Region oberhalb des Kernes in seiner ganzen Länge

zu verfolgen war (Fig. 5). Hierbei war auch eine einzelne Fibrille auf eine Wegstrecke, die manchmal zwei Drittel der Länge des filar-strukturierten Plasmas umfaßte, deutlich zu erkennen. Ich möchte noch erwähnen, daß in jenem Falle, wo die Basalmembran die unregelmäßigen Fortsätze zeigte, ein stark wellenförmiger, manchmal sogar fast querer Verlauf der Fibrillen in der zwischen Kern und Basalmembran gelegenen Zone zutage trat, ehe die Fibrillen in die so innige Verbindung mit den Fortsätzen eingingen (Fig. 3 und 4).

2. Der in der Nähe des Kernes befindliche Plexus.

Ich möchte hier noch ein Gebilde erwähnen, das stets in nächster Nähe des Kernes zu finden oder gar der Kernmembran selbst angelagert war und in inniger Beziehung mit den Fibrillen stand. Schon bei mittlerer Vergrößerung fielen in der zwischen Kern und Basalmembran befindlichen Zone, meistens jedoch dem Kern an seinem unteren Pol dicht angelagert, oder in der schmalen, den Kern seitlich umgebenden Region kleine Schollen oder kurze Stränge auf, die fast die gleiche Färbbarkeit wie der Nukleolus zeigten. Diese kurzen, stark färbbaren Stränge lösten sich bei starken Vergrößerungen stets in einzelne Fibrillen auf, welche dicht nebeneinander gelagert waren. Ein solches Fibrillenbündel konnte man am deutlichsten an der Außenseite des Kernes verfolgen, welcher es oft in ihrer ganzen Längenausdehnung angelagert war (Fig. 12 a, b). Das Bündel verlief an beiden Enden meistens spitz zu und verbreiterte sich in der Mitte ganz allmählich, so daß öfters ein spindelförmiges Aussehen zutage trat. Am unteren Kernpol konnte ich ziemlich oft ein rein quer verlaufendes, kurzes Fibrillenbündel beobachten, welches mit dem oberen Rande seiner breiteren Mitte die Kernmembran zweifellos berührte (Fig. 13 a). Dagegen war niemals am oberen Pol ein quer verlaufendes Fibrillenbündel zu sehen. Zwischen dem rein queren Verlauf des am unteren Pol befindlichen Bündels und dem geraden des einer Außenseite des Kernes angelagerten Bündels — ich habe in jeder Zelle nur ein einziges Bündel gefunden mit einer Ausnahme, wo zwei vorhanden waren — gibt es nun, was die Lage zur Längsachse der Zelle anbetrifft, alle möglichen Uebergänge. Es findet sich dann ein von der Außenseite

des Kernes nach dem unteren Pol hinzielender mehr oder weniger stark schräger Verlauf, manchmal sieht man wie sich ein solches Fibrillenbündel der Oberfläche des Kernes auf einer Seite eng anschmiegt, manchmal läuft das Bündel so gestreckt am Kern vorbei, daß es zweifellos nur mit einem kleinen Teil, meistens mit der verbreiterten Mitte die Oberfläche des Kernes berühren kann. Wird nun ein am unteren Pol des Kernes befindliches Bündel, welches zur Längsachse der Zelle einen rein senkrechten Verlauf hat, quer getroffen, so können wir die einzelnen Fibrillen deutlich als Punkte wiedererkennen. Ein solcher Querschnitt ist natürlich, je nachdem die Mitte oder ein Ende des Bündels getroffen ist, breiter oder schmäler, aus mehr oder weniger Fibrillen zusammengesetzt. Der größte Querschnitt, den ich antraf, entspricht etwa dem Umfange eines Nukleolus. Natürlich finden sich auch ziemlich häufig Schrägschnitte vor, so daß manchmal von dem Fibrillenbündel nur sehr wenig zu sehen ist (Fig. 13 b; Fig. 14 a, b). Wir finden von dem Fibrillenbündel gar nichts, wenn der Schnitt derartig orientiert ist, daß es durch den Kern oder Teile desselben vollständig verdeckt wird oder wenn sich das Bündel in seiner Gesamtheit in dem durch das Messer entfernten Teile der Zelle befindet. Hierbei ist natürlich Vorbedingung, daß es sich nicht um ein Bündel handelt, welches in rein zur Schnittrichtung querem Verlaufe die ganze Breite der Zelle durchzieht, da wir sonst auf jedem Sagittalschnitt Teile des Bündels finden müßten. Ein solcher Plexus, wie ich das Bündel nennen will, umgibt also nicht den ganzen Kern wie ein Netz, sondern er liegt meist nur einem kleinen Teil der Kernoberfläche dicht auf und auch in diesem Falle gewöhnlich nicht mit seinen sämtlichen Fibrillen, sondern nur mit einem Teil derselben. Der Plexus steht mit den übrigen Fibrillen in engem Zusammenhang. Einen Uebergang einzelner Fibrillen — meistens handelt es sich nur um wenige — in die beiden Enden des Plexus konnte ich ganz deutlich feststellen (Fig. 10, 12 a, b; 13 a).

3. Die Färbbarkeit der Fibrillen.

Bei Fixierung mit Kaliumbichromat-Osmiumsäure erscheinen die mit Hämatëin gefärbten Fibrillen schwarz oder dunkelgrau, je nach der Länge der Einwirkungsdauer der Farbe. Die Fibrillen erscheinen völlig homogen und sind in allen Zonen der Zelle gleich

intensiv gefärbt. Verwendet man bei der gleichen Färbemethode Chromosmiumessigsäure als Fixierungsmittel, so sind die Fibrillen im oberen und unteren Drittel der Zelle in etwas dunklerem Ton gehalten, wie in der Mitte. Auf Querschnitten sind die Fibrillen als tiefschwarze Punkte sichtbar. Die schwächere Färbbarkeit der Fibrillen in der Mitte der Zelle tritt auch bei der Benda schen und Heidenhain schen Methode deutlich hervor. Nach dem ersteren Verfahren sind sie violett, völlig homogen, mit Eisenhämatoxylin sind sie in einem schiefergrauen Ton gehalten, im allgemeinen etwas undeutlicher zu sehen und zeigen Neigung zu feinkörnigem Zerfall, vor allem in der Mitte der Zelle. Die intensivere Färbbarkeit der Fibrillen im oberen Drittel ist gut sichtbar; man kann diese Erscheinung auch schon bei Schnitten, die in Sublimatgemischen fixiert und mit Hämatoxylin nach Delafield gefärbt sind, einigermaßen erkennen. Nach der Altmann schen Methode sind die Fibrillen in jeder Zone der Zelle von gleichroter Farbe und völlig homogen. Daß ein einzelnes Fibrillenstäbchen in feine Körner hinwiederum auflösbar sei, habe ich, die Heidenhain sche Methode ausgenommen, nur äußerst selten beobachtet. Es scheint mir also die Körnerform nicht allein, wie Mislawsky meint, als artefizielle Fragmentierung infolge des Einflusses der Fixierung entstanden zu sein, was ich übrigens beim Gebrauch von Sublimatgemischen zugestehen will.

Daß der einzelne Fibrillenfaden nochmals abwechselnd hellere und dunklere Querbänder erkennen ließe, konnte ich nirgends finden. Doch glaube ich, daß solche Bilder vor allem im oberen Drittel der Zelle infolge der wellenförmigen Anordnung der Fibrillen hervorgetäuscht werden können, vor allem dann, wenn die Ebene der Welle zu der des Schnittes senkrecht steht, wir also nur immer kurze Strecken einer Fibrille zu beobachten imstande sind. Ist die Möglichkeit gegeben eine einzelne, stark geschlängelte Fibrille, deren Wellen zu der des Schnittes parallel verlaufen, auf eine längere Wegstrecke zu verfolgen, so ist von irgendeiner Struktur der Fibrille selbst nichts zu sehen. Der Uebergang der Fibrillen in die homogene Plasmaschicht oder in die kurzen, der Basalmembran aufsitzenden Stäbchen ist auch färberisch ein ganz allmählicher; das gleiche ist bei der Verbindung der Fibrillen mit dem um den Kern gelagerten Plexus der Fall.

Die Färbbarkeit des Plexus ist nun von derjenigen, der mit ihm

so eng verbundenen Fibrillen eine ganz verschiedene. Bei den von mir hauptsächlich angewendeten Methoden, fällt sofort auf, daß sich stets die Fibrillen des Plexus viel intensiver färben als die übrigen Plasmafibrillen, eine Erscheinung, die wohl auch infolge des an und für sich stärkeren Baues der Plexusfibrillen noch deutlicher zutage tritt. Ja man kann sogar behaupten, daß es bei verschiedenen Methoden näher liege das tinktorielle Verhalten des Plexus mit dem des Kernchromatins wie mit dem der Plasmafibrillen zu vergleichen. Mit der Hämatëinmethode färben sich bei Konservierung mit Chromosmiumessigsäure die Plexusfibrillen wie erwähnt dunkler als die Plasmafibrillen, ja sogar noch etwas dunkler wie der Nukleolus und das freie, feinkörnige Chromatin. Ich glaube nicht zu irren, wenn ich bei Anwendung dieser Methode das färberische Verhalten des Plexus dem der kurzen Stäbchen, welche der Basalmembran aufsitzen, gleichsetze (Fig. 11). Nach der Heidenhainschen Methode ist der Plexus noch intensiver wie jene kurzen Stäbchen gefärbt, dagegen heller, wie der ganz dunkle Nukleolus. Altmanns Säurefuchsin endlich läßt den Plexus, ebenso wie die Bendasche Färbung sehr scharf hervortreten. Nach Altmann sind die Plexusfibrillen viel dunkler wie die übrigen Fibrillen, lassen sich jedoch in ihrer Tingierung mit den Basalfilamenten gar nicht vergleichen, da letztere die rote Farbe, ebenso wie die violette in der Bendaschen Methode, fast gar nicht oder in nur ganz geringem Grade annehmen. Eine auffallende Uebereinstimmung besteht jedoch bei Anwendung des Säurefuchsins zwischen den später zu erwähnenden feinen chromatischen Körnern am Rande eines Nukleolus und den Plexusfibrillen. Letztere treten in stark dunkelroter Färbung gerade so wie die erwähnten Chromatingebilde deutlich zutage. Ich möchte gleich hier erwähnen, daß ich einen Chromatinaustritt aus dem Kern, oder irgendeine Verbindung der genannten Chromatinteile mit dem Plexus niemals beobachtet habe. Nach Fixierung in Sublimatgemischen und Färbung mit Delafields Hämatoxylin ist der Plexus deutlich sichtbar, jedoch nicht mehr in seine einzelnen Fibrillen aufzulösen und liegt meistens wohl infolge von Schrumpfungserscheinungen etwas weiter von der Kernmembran weg, so daß er als ein kleiner Ballen dunkler gefärbten Protoplasmas erscheint.

Ich möchte hier nun die Frage aufwerfen, ob das von mir beschriebene filare Gerüst aus Fibrillen besteht, von denen jede einzelne die ganze Länge der Zelle durchzieht oder nur aus einer großen

Anzahl kürzerer Fibrillenstäbchen. Die für die von mir angewendeten Methoden notwendige Feinheit der Schnitte wirkt natürlich der genauen Verfolgung einer einzelnen Fibrille auf eine größere Strecke hindurch sehr entgegen. Immerhin ist es mir gelungen einzelne Fibrillen, besonders in der Mitte der Zelle auf mindestens zwei Drittel der Länge des ganzen filar-strukturierten Plasmas genau ohne jede Unterbrechung zu beobachten. Es handelte sich hier um Fibrillen, die das mittlere und untere, der Basalmembran zugekehrte Drittel der Zelle durchzogen. Obwohl im oberen Drittel infolge der früher erwähnten, stärkeren wellenförmigen Anordnung und der größeren Dichte die genaue Verfolgung einer einzelnen Fibrille auf eine längere Strecke fast ganz unmöglich ist, so glaube ich doch immerhin rückschließend aus den in den beiden anderen Dritteln der Zelle beobachteten langen Fibrillen (Fig. 5) mit größter Wahrscheinlichkeit den Satz aufstellen zu können, daß einzelne Fibrillen die ganze Länge der Zelle durchziehen. Nun ist es allerdings kaum möglich, daß dies für alle Fibrillen zutrifft. Denn zweifellos stehen die Fibrillen im oberen Drittel der Zelle ganz erheblich dichter, wie in den beiden anderen Dritteln, es müßten in der zwischen Kern und Zellwand gelegenen Zone die Fibrillen viel enger zusammengedrängt verlaufen, als dies tatsächlich der Fall ist, es bliebe vor allem in der Mitte gar kein Platz für die im Protoplasma beobachteten Einlagerungen oder die Fibrillen müßten um diese Einschlüsse in viel dichterer Anordnung verlaufen, was ich aber niemals gesehen habe. Sollte tatsächlich ein Zusammenhang aller im oberen Zelldrittel befindlichen Fibrillen mit den entsprechenden Fibrillen der unteren Regionen bestehen, so müssen wir das Vorhandensein reichlicher Anastomosen da annehmen, wo die fibrilläre Anordnung von der dichteren in die weniger dichte übergeht. Solche Anastomosen habe ich mehrmals beobachtet, jedoch bedeutend seltener als man eigentlich erwarten müßte, ein Umstand, der wohl zum Teil durch die außerordentliche Dichte der Fibrillen bedingt ist, die im Verein mit ihrer wellenförmigen Anordnung ein exaktes Studium der fibrillären Details so schwierig gestaltet. Sind hingegen die Anastomosen in der Tat so selten, wie ich gefunden habe, so müssen wir im oberen Drittel der Zelle die Existenz kürzerer Fibrillen, welche zwischen den ganz langen Fibrillen frei gelegen sind, annehmen. Die Annahme endlich, daß ein Teil der Fibrillen im mittleren und unteren Drittel der Zelle seine Färbbarkeit allmählich so sehr verloren hat, daß eine mikroskopische

Unterscheidung von dem umgebenden Plasma nicht mehr möglich ist — womit aber keineswegs gesagt sein soll, daß nicht noch eine chemische bestünde — scheint mir immerhin einige Wahrscheinlichkeit für sich in Anspruch zu nehmen. Es würde dieser Schluß die Seltenheit der Anastomosen einigermaßen erklären. Ob die Vermutung richtig ist, daß die Fibrillen vor allem in der Mitte der Zelle mit den gerade hier befindlichen Schollen irgendwie — vielleicht an deren Aufbau durch Abgabe eines Teiles ihrer Stoffe — in Verbindung stehen, halte ich für fraglich.

4. Die Darstellung der filaren Struktur bei anderen Autoren.

Sehr eingehend mit den fibrillären Strukturen in den Darmzellen der Askariden hat sich Bilek beschäftigt, nachdem schon Vejdovský vorher das gleiche Thema beim Darmepithel von Ascaris ensicaudata bearbeitet hatte. Nach der Bilekschen Darstellung „wird der Kern von einer spärlichen Fibrillenmasse umgeben, aus welcher zahlreiche kürzere Fibrillen, zu einem konischen Bündel geordnet, dem nahen proximalen Zellrand zustreben, während sie gegen das Darmlumen besenförmig auseinanderlaufen". Ich kann diese Angaben, die Bilek an der Hand einer ziemlich ungenügenden Zeichnung zur Darstellung bringt, nur teilweise bestätigen. Daß die Fibrillen den Kern allseitig wie ein feines Gitterkörbchen umgeben, ist nicht der Fall. Bilek hat wohl hier zum Teil den Plexus gesehen, der jedoch nur einem ganz geringen Teil der Kernmembran aufgelagert ist. Es läßt sich auch aus der Figur 1 der Bilekschen Arbeit (1910 b) nirgends klar ersehen, daß die um den Kern befindlichen Fibrillen mit den übrigen in irgendeinem Zusammenhang stehen; die kurzen, der Basalmembran aufsitzenden Stäbchen sind überhaupt nicht sichtbar, der feine Stäbchensaum erscheint homogen, wie auch schon v. Kemnitz hervorhebt. Die Fibrillen zielen ferner niemals in ihrem Verlaufe in der Gesamtheit auf den oberen oder unteren Pol des Kernes, sondern sie behalten stets ihre zur Längsachse der Zelle annähernd parallele Richtung bei, auch in der um den Kern gelegenen Zone. Von Fibrillen vollkommen freie Partien der Zelle, wie sie Bilek darstellt, kommen niemals vor. Es scheint mir der eigentümliche Verlauf der Fibrillen, obwohl sich Bilek so viel auf seine Methode zugute tut, doch eine Erschei-

nung eines Schrumpfungsprozesses infolge nicht ganz geeigneter Technik zu sein, wozu ich auch die in Vakuolen eingebetteten Körnchen rechne. Ich habe niemals beobachtet, daß die Körnchen — welcher Art, läßt Bilek im Unklaren — in Vakuolen eingeschlossen waren. Ich möchte hier auch bemerken, daß Carnoys Flüssigkeit zur Darstellung des Fibrillensystems ungeeignet ist. Romeis bestätigt, allerdings bei Ascaris megalocephala, den Verlauf der „Stützfibrillen" in der Mitte der Zelle nach der Bilekschen Angabe und beschreibt noch einmal mehr an der Außenschicht der Zelle gelegen einen besonderen Plastosomenmantel. Aus einem mir unbekannten Grunde verzichtet er jedoch merkwürdigerweise seine Plastosomen gleichzeitig mit dem Fibrillenapparat in den Darmepithelzellen darzustellen. Mir ist es jedenfalls nicht gelungen bei Ascaris lumbricoides außer den Fibrillen — über ihre Natur will ich später berichten — noch einmal besondere Plastosomen zu finden. Sollte ein Vergleich zwischen dem Darmepithel von Ascaris megalocephala und lumbricoides erlaubt sein, so scheinen mir doch die von Romeis beschriebenen Plastosomen oder die von Fauré-Fremiet dargestellten Mitochondrien mit meinen und wohl auch den Bilekschen Fibrillen völlig identische Gebilde zu sein. Daß auch meinen Bildern mit denen von Champy bei einigen Wirbeltieren dargestellten Figuren eine gewisse Aehnlichkeit nicht abzusprechen ist, möchte ich gleichfalls nebenbei bemerken. Schneider endlich beschreibt in seinem Lehrbuche in den Epithelzellen von Ascaris megalocephala ein mit Eisenhämatoxylin deutlich färbbares, längsfädiges Gerüst, das nach seiner Angabe basal aus gleichmäßig verteilten Fäden, die in der Mitte mehr an der Peripherie der Zelle verlaufen, bestehen soll. Im distalen Drittel sollen diese Fäden wieder das ganze Plasma in gleicher Verteilung durchziehen. Daß die Fäden in der Mitte mehr an die Peripherie gedrängt sind, ist wohl auf das Vorhandensein der in der Mitte befindlichen, großen „Trophochondren" zurückzuführen. Im übrigen ist aus der Figur mit Ausnahme der kurzen Basalstäbchen nicht allzuviel von einer fädigen Struktur zu sehen. Quack bestreitet nun überhaupt das Vorkommen eines intrazellulären Fibrillenbündels. Sie beschreibt nur kurze, kräftige Fibrillen, die von der Basalmembran ausgehend oft bis in die Höhe des Kernes zu verfolgen sind, jedoch stets in der Zellwand liegen und als Verdickungen derselben aufzufassen sind. Daß diese Fibrillen auf Querschnitten

punktförmig erscheinen sollen, kann ich aus ihren Querschnitten gerade nicht behaupten, zumal wenn ich die von mir dargestellten Querschnittsfiguren zum Vergleich heranziehe. Daß Quack von einem intrazellulären Fibrillenbündel nichts gesehen hat, liegt vor allem, soviel ich ersehe, am Gebrauch der Fixierungsmittel. Ihre vom Darmepithel von Ascaris lumbricoides dargestellten Präparate sind entweder mit Alkohol-Essigsäure oder mit Carnoys Flüssigkeit behandelt und dann mit Hämalaun-Kalikarmin oder Eisenhämatoxylin gefärbt. Daß bei dieser Technik von einer fibrillären Struktur nichts oder nur sehr wenig zu sehen ist, kann ich allerdings bestätigen. Infolgedessen werden bei Quack besondere Plasmabrocken und Stränge beschrieben, die ich großenteils für geschrumpfte und zusammengeballte Fibrillen halte. Ich rechne hiezu die in Taf. II, Fig. 28 abgelösten Brocken „Ps." und ich glaube auch in dem „funktionellen Basalplasma" — ein Ausdruck, mit dem wohl nur sehr wenig gesagt ist — einige Reste des von mir beschriebenen Plexus zu erkennen. Aus einem Querschnitt, wie er in Fig. 19 dargestellt wird, geht doch wohl mit einiger Sicherheit hervor, daß wir es hier mit Schrumpfungsprozessen zu tun haben. Im übrigen führt Quack nicht den geringsten Beweis über die „Funktion" des von ihr als Basalplasma beschriebenen Gebildes an, das in ähnlicher Weise schon Goldschmidt, Ehrlich und von Kemnitz zur Darstellung gebracht haben. „Daß wir es hier nicht mit »einem Chromidialapparat« zu tun haben", scheint mir bei Quack nun ganz einfach der einzige Beweisgrund dafür zu sein, den Ausdruck „funktionelles Basalplasma" für ein dunkler färbbares Gebilde zu gebrauchen, dessen Existenz bei Ascaris lumbricoides ich überhaupt stark in Zweifel ziehe, wenn es nicht mit dem früher beschriebenen Plexus, der auch einmal etwas tiefer liegen kann, identisch ist. Quack sagt selbst, daß es auf gewissen Querschnitten oft schwer zu entscheiden sei, ob man Basalplasma oder Fibrillen vor sich habe. Offenbar hat Quack von einer quergetroffenen Fibrille eine andere Vorstellung wie ich; ich kann mir als Querschnitt einer Fibrille immer nur einen Punkt denken — wenn der zeichnerische Ausdruck hier erlaubt ist, — während bei Quack als quergetroffene Fibrillen meist längliche, ganz unregelmäßige Gebilde, die manchmal feine, zackige Ausläufer haben, bezeichnet werden (Fig. 6, 8).

Da ferner Ehrlich nach seinen eigenen Angaben eine gute

Konservierung des Askarisdarmes nur mit Carnoys Gemisch, das meiner Ansicht nach zur Darstellung der fibrillären Struktur ungeeignet ist, erhalten konnte und zur Untersuchung feinerer Details nur die einfache Hämatoxylinfärbung verwendete, so glaube ich in dieser Methode den Grund gefunden zu haben, der das Vorkommen von Fibrillen in seinen Zeichnungen, vielleicht mit Ausnahme der Figur 86, völlig vermissen läßt. Ehrlich „bestätigt" in seiner Arbeit vor allem das Vorhandensein eines dreifachen Chromidialapparates in den Darmepithelzellen von Ascaris lumbricoides, den Goldschmidt zuerst beschrieben hatte, obwohl sich in der Ehrlichschen Arbeit kein Beweis dafür, daß irgendeine Beziehung zwischen den chromidialen Gebilden und dem Kern besteht, finden läßt. Bei v. Kemnitz finden wir übrigens gleichfalls, da er zur Fixierung vorwiegend alkoholische Gemische benutzte, von einer fibrillären Struktur nur vereinzelte Fäden dargestellt. Daß v. Kemnitz übrigens, wie Quack angibt, das Vorkommen eines intrazellulären Fibrillenbündels leugnet, ist nicht richtig, da v. Kemnitz gleich am Anfang seiner Arbeit behauptet, das Plasma der Zellen, das im allgemeinen einen wabigen Bau nicht sehr deutlich erkennen läßt, sei von Stützfibrillen durchzogen, da er ja auch in seiner Figur 14 Glykogen in kleinsten Mengen diesen Stützfibrillen adhärieren läßt. Der von Goldschmidt in den Zellen des Askarisdarmes beschriebene Chromidialapparat und die gegen diesen Befund von Bilek erhobenen Einwürfe sollen in einer späteren Kritik gewürdigt werden.

5. Ueber die Natur der Fibrillen.

Wirft man zunächst die Frage auf, ob die Fibrillen, wie ich sie in gefärbtem Zustande beschrieben habe, mit den feinen Fäden, die im frischen Präparat die Zelle durchziehen und die nach Meves, das „ältere oder frühere Mitom" Flemmings darstellen, identisch sind, so habe ich keinen Grund daran zu zweifeln. Diese Fäden hält Meves mit seinen Chondriokonten, die er jetzt Plastosomen nennt, für völlig identisch. Da es sich im vorliegenden Fall nur um fädige Plastosomen handelt, so kann ich hier wohl den Ausdruck Plastokonten für die beschriebenen Fibrillen anwenden. Des weiteren haben Meves und Samssonow nachgewiesen, daß die Flemmingschen Fäden aus der gleichen Substanz wie die Alt-

mannschen Granula bestehen, wie denn ferner noch Meves an der substantiellen Identität der „Archoplasmakörner" Boveris, der „Plastidulen" der Gebrüder Zoja, und der „Mitochondrien" Bendas festhält. Was nun die filare Struktur der Epithelzellen von Ascaris lumbricoides anbetrifft, so liefern die Methoden Schultzes, Altmanns und Bendas zweifellos die gleichen Resultate. Wenn ich die von mir beschriebenen Fibrillen als Plastokonten bezeichne, so gehe ich hierbei allerdings von der Voraussetzung aus, daß Plastosomen in den Zellen des erwachsenen Tieres persistieren können, eine Voraussetzung, die Meves bei vielen Zellarten des erwachsenen Tieres für eine feststehende Tatsache hält. Ob die Entstehung neuer Plastokonten an schon vorhandene Plastokontensubstanz geknüpft ist, läßt sich aus rein morphologischer Betrachtungsweise nicht sagen, ebensowenig sind wir hier imstande über die Art des Wachstums der Plastokonten sichere Angaben zu machen.

Nun scheint es mir jedoch außerordentlich schwierig zu sein, eine genaue Definition der Plastosomen geben zu können. Nach Meves handelt es sich hierbei um „Körner oder Fäden spezifischer Natur, welche vielfach schon intra vitam sichtbar sind; sie sind in allen Zellen des embryonalen und in zahlreichen Zellen des ausgewachsenen Körpers vorhanden; sie werden durch stärkere Säuren oder stärker saure Fixierungsmittel gelöst; sie können durch geeignete Methoden im mikroskopischen Bilde völlig oder nahezu völlig für sich allein dargestellt werden; sie bilden nach einer großen Anzahl von Autoren das Anlagematerial für die verschiedensten Differenzierungen, welche im Lauf der Ontogenese auftreten". Ich habe aus der Meves'schen Definition die wichtigsten Punkte, die für die Plastokonten in den Darmepithelzellen in Betracht kommen könnten, ausgewählt. Des weiteren rechnet Meves zu den Differenzierungsprodukten der Plastosomen nicht nur die verschiedensten Faserstrukturen, wie Fibrillen usw., sondern auch die verschiedensten chemischen Erzeugnisse des zellulären Stoffwechsels z. B. Sekretkörner, Fett usw.; über die Art der Beteiligung der Plastokonten bei den Bildungsvorgängen in der Zelle wird hierbei nichts näheres ausgesagt. Es scheint mir nun außer ihrer Bedeutung als Anlagesubstanz für die Plastosomen nach Meves ein Charakteristikum zu sein, „daß sie bei den Bildungs- und Stoffwechselvorgängen in der Zelle überhaupt in irgendeiner Weise hervorragend beteiligt sind".

Ehe ich auf die Funktion der Plastokonten in den Darmepithelzellen zu sprechen komme, möchte ich doch noch die Frage untersuchen, ob die protoplasmatische Zusammensetzung der Plastokonten in jeder Zellregion die gleiche ist. Ich habe früher erwähnt, daß die Fibrillen sich in der Mitte weniger intensiv färben, als im oberen und unteren Drittel der Zelle. Es scheint mir hieraus der Schluß berechtigt, daß die Beschaffenheit des Plasmas der Plastokonten in der Mitte eine andere ist, wie in den beiden übrigen Zelldritteln, sei es nun, daß die chemische Zusammensetzung eine veränderte ist, sei es, daß die Dichte des Plasmas in der Mitte eine geringere ist. Ich erwähne hier, allerdings nicht des Beweises halber, Bileks Angaben, wonach, als er die Darmepithelzellen nach der Goldschmitschen Methode behandelt hatte, die Fibrillensysteme namentlich im mittleren Teile der Zelle gänzlich zerrissen waren.

Betrachtet man, wie eine Fibrille an Intensität der Färbbarkeit allmählich zunimmt, ehe sie in den viel dunkler gefärbten Plexus, den ich zu den Plastokonten rechne, übergeht, so unterliegt es meiner Ansicht nach gar keinem Zweifel, daß die Zusammensetzung des Plasmas der Plastokonten eine variable sein kann. Ob wir aus der im oberen Drittel der Zelle beobachteten, stärker wellenförmigen Anordnung der Fibrillen irgendeinen Schluß auf eine veränderte Zusammensetzung des Plasmas der Plastokonten machen können, erscheint mir sehr fraglich. Ebenso haben wir natürlich gar keinen Beweis dafür, aus der wellenförmigen Anordnung der Plastokonten auf eine etwaige Kontraktilität schließen zu wollen.

Wenn ich nun auf Grund der unterschiedlichen Färbbarkeit der Plastokonten selbst und des Plexus auf eine Ungleichheit ihrer plasmatischen Zusammensetzung schließe, so muß ich hier nun noch die Beobachtung hinzufügen, daß die Plastokonten direkt, sowohl in die homogene Schicht, als in die sogenannten „Basalfilamente", die ich nach der Altmannschen Methode nicht zu den Plastokonten rechnen kann, oder in die Basalmembran selbst übergehen können. Es wäre immerhin möglich, daß man auf Grund der beiden zuerst erwähnten, färberischen Tatsachen nur von einer verschiedenen Dichtigkeit des Plasmas der Plastokonten sprechen könnte, in den beiden zuletzt erwähnten Fällen muß man jedoch auf eine ganz allmähliche, chemische Veränderung des Plasmas

schließen, bis eben die plasmatische Zusammensetzung der homogenen Schicht oder der Basalmembran erreicht ist. Nehmen wir also an, daß eine Fibrille die Zelle in ihrer ganzen Länge durchzieht, so muß sie doch wohl in ihrem äußersten oberen und unteren Ende noch Elemente der homogenen Schicht, resp. der Basalmembran in sich haben, während ich es in der Mitte für zweifelhaft halte, ob wir es mit einer chemischen Veränderung, oder nur mit einer geringeren Dichtigkeit der protoplasmatischen Substanz zu tun haben.

Ich glaube nun, daß die Annahme richtig ist, wenn ich den Plexus für eine höher stehende plasmatische Einheit innerhalb des Plastosomenplasmas, sozusagen für Plastokonten von höherer Differenzierung halte. Ob auf diese „höhere Ordnung" der Plastokonten die Nähe des Kernes von irgendwelchem Einfluß ist, ist eine Frage, die ich nicht zu entscheiden vermag; es liegt sehr nahe zwischen dem Plexus, welcher der Kernmembran häufig ganz dicht aufliegt, und dem Kernplasma oder dem Chromatin Beziehungen konstruieren zu wollen. Mir ist es jedenfalls niemals gelungen einen Austritt von Chromatin aus dem Kern, oder ein Eindringen von Fibrillen des Plexus in den Kern zu beobachten. Ich muß daher den Plexus als ein Plastokontenbündel höherer Ordnung auffassen. Wenn nun die einzelne Fibrille hinwiederum ihre protoplasmatische Beschaffenheit ändern kann, wie die Abnahme ihrer Färbbarkeit in der Mitte beweist, sich also hier von der Zusammensetzung des Plasmas der Plexusfibrillen noch weiter entfernt hat als an ihren beiden Enden, so könnte man sich nun auch theoretisch einmal vorstellen, daß eine Fibrille in der Mitte ihre Färbbarkeit soweit verliert, daß sie nicht mehr von dem umgebenden Plasma unterschieden werden kann, womit nun allerdings nicht gesagt sein soll, daß auch ihre chemische Beschaffenheit der des umgebenden Plasmas gleich ist. Es sei auch nebensächlich, wodurch das Verschwinden der Färbbarkeit verursacht würde, sei es durch chemische Umänderung, sei es durch äußerst geringe Verteilung der färbbaren Teile, sei es durch Zerfall in feinste Körner. Wir müssen dann umgekehrt annehmen, wenn eine solche nicht mehr färbbare Fibrille ihre frühere Färbbarkeit wieder erlangen will, sie von dem umgebenden Plasma Stoffe aufnimmt, die ihr die färberische Unterscheidung wieder ermöglichen. Das heißt also die plasmatische Zusammensetzung der Fibrillen ist eine andere, sozusagen höhere wie die

ihrer Umgebung. Wir müßten uns also dann das ganze Plastokontengerüst der Zelle aus „protoplasme supérieur" bestehend denken, das erst wieder in das eigentliche, im vorliegenden Falle homogene Plasma eingelagert wäre. Ich zweifle nun nicht daran, daß die Plastokonten Gebilde höherer plasmatischer Struktur sind wie das umgebende Plasma.

Wenn wir nun noch von einer „filaren Struktur" der Darmepithelzelle im Sinne Flemmings reden wollen, so müssen wir uns darüber klar sein, daß diese „filare Struktur" des Plasmas nur wieder durch eine gewisse Anordnung höher strukturierter Plasmateile zustande kommt. Wollten wir aber das eigentliche, nicht differenzierte Plasma auf seine Struktureigentümlichkeiten untersuchen, jenes Plasma, das den größten Teil der Zelle einnimmt, die sogenannte „Interfilarmasse", so erfahren wir meiner Ansicht nach aus dem Verlauf der Plastokonten darüber gar nichts. Es könnte dieses Plasma sehr wohl homogen, was ich für wahrscheinlich halte, feinkörnig oder auch wabenförmig angeordnet sein. Die Plastokonten wären im letzteren Falle in die zur Längsachse der Zelle parallel verlaufenden Maschen zu liegen gekommen. So halten auch Laguesse, Levi und Terni die Plastosomen für Zellorganellen, aus deren Eigenschaften wir uns über die übrige Plasmamasse kein Urteil zu bilden vermögen.

M. Heidenhain kommt auf Grund seiner Untersuchungen am Darmepithel des Frosches zu dem Resultat, daß die Darmepithelzelle infolge der seitlich von der Strukturachse abweichenden Lage des Kernes als ein Bilaterium aufzufassen sei. Betrachtet man unter diesem Gesichtspunkte die Architektonik der Darmepithelzelle von Ascaris lumbricoides, so ist hier wohl die Längsachse des Kernes in den meisten Fällen in unmittelbarer Nähe und parallel der Strukturachse der Zelle gelagert oder die Längsachse des Kernes bildet manchmal vielleicht sogar einen Teil der Strukturachse der Zelle. Sicher ist die Lage des Kernes niemals eine solche, daß er mit einer Seite die Zellwand berühren würde; der Kern nimmt stets ungefähr die Mitte der Zelle ein und wird allseitig von den vorbeiziehenden Fibrillen umschlossen (Fig. 7). Bringt man aber die Lage des Plexus, der nur einen kleinen Teil der Oberfläche des Kernes überzieht, in Beziehung mit der Strukturachse der Zelle, so gibt es nur eine vertikale Ebene, die Kern und Plexus gleichzeitig in zwei gleiche Teile zerlegt. Die halbierten Teile des Plexus würden sym-

metrisch sein, wenn derselbe in seiner ganzen Ausdehnung rein vertikal oder an der unteren Fläche des Kernes rein horizontal verliefe. Von einer ungleichen Zahl und Lage der einzelnen Plexusfibrillen will ich hierbei noch absehen. Da jedoch infolge der fast stets schiefen oder nur teilweise schiefen Lage des Plexus sich die halbierten Plexusteile nicht in der gleichen Horizontalebene befinden würden, so kann kein Grund dafür vorliegen in der Struktur der Darmepithelzelle von Ascaris lumbricoides Anzeichen von bilateraler Symmetrie zu erblicken, wenn es überhaupt erlaubt ist aus der Lage des Plexus zum Kerne derartige Schlüsse zu ziehen.

6. Die Funktion der Fibrillen.

Was das biologische Verhalten der Fibrillen betrifft, so bewegen wir uns hier fast ausschließlich auf dem Gebiet der Hypothese. Da mit den Tieren im Hinblick auf ihre Nahrungsaufnahme keine Experimente angestellt wurden, so ist ein abschließendes Urteil über die funktionelle Bedeutung der Fibrillen unmöglich. Es liegt zunächst nahe die Fibrillen als stützende Elemente im Zellplasma zu betrachten. Es wäre dann ihre Aufgabe dem von oben her auf den Darmzellen lastenden Druck in der geeignetsten Weise entgegenzuwirken und der von Heidenhain stammende Name Tonofibrillen würde ihrer Bedeutung wohl gerecht werden. Nun dürfen wir aber eine stützende Funktion nur denjenigen Fibrillen zuweisen, welche die Zelle in ihrer ganzen Länge durchziehen, oben in die homogene Schicht und unten in die kurzen, der Basalmembran aufsitzenden Stäbchen übergehen. Dies trifft aber nur für einen sehr kleinen Teil der Fibrillen zu, die meisten endigen kurz vor der homogenen Schicht frei, können also doch wohl nicht gut als stützende Elemente angesprochen werden. Wenn Bilek nur von Stützfibrillen spricht, so ist dieser Name nur zum Teil berechtigt. Im übrigen müßte nach der Bilekschen Figur die Hauptlast des Druckes, der Kern, oder besser die „spärliche Fibrillenmasse", die um den Kern gelagert ist, aushalten. Es scheint mir doch recht unwahrscheinlich, daß Fibrillen, die an irgendeiner Stelle bedeutend schwächer sind, eine stützende Funktion haben sollen. Die weitere Hypothese Heidenhains, wonach den Fibrillen der Transport gelöster Nahrung, speziell des Wassers zukommen soll, würde gleichfalls nur für die ganze Länge der Zelle durchziehende Fibrillen zutreffend sein. Wir müßten dann eine Kapillarstruktur der Fibrillen annehmen.

Sollte ich nun den Fibrillen einen Anteil an den synthetischen Prozessen der Zelle zuschreiben, wie es Champy und Eklöf bei Amphibien und Säugetieren tun, so muß ich gestehen, daß ich für diese Anschauung gar keinen Beweis habe. Nach Champy zerfallen bei der Absorption die Fibrillen (Chondriokonten) in feine Körner, namentlich bei Eiweiß- und Fettzufuhr. Die verschiedenen körnigen Einschlüsse sollen zum Teil aus den Umwandlungen der Chondriokonten oder besser aus deren Reaktion mit dem umgebenden Plasma entstehen. Ich selbst konnte derartige Beobachtungen nicht machen. Nach Eklöf spricht ferner „die Tatsache, daß die Vermehrung der Chondriosomen in den dem Darmlumen am nächsten gelegenen Teilen stattfindet, für die Auffassung, daß die Chondriosomen in ihren synthetischen Prozessen Stoffe bannen, die von dem Lumen des Magen-Darmkanals kommen können". Es ist zweifellos, daß die Fibrillen im oberen Drittel der Zelle dichter stehen, ja wir können sogar vielleicht hieraus vermuten, daß ihre Tätigkeit hier eine intensivere ist, aber einen Beweis ihrer Beteiligung an der Synthese der aufgenommenen Nahrung haben wir dadurch nicht. Ich selbst fand die Fibrillen bis jetzt außerordentlich inaktiv in ihrem Verhalten den in der Zelle sichtbaren Einlagerungen gegenüber. Sei es daß diese Einschlüsse nur aus Schollen bestanden, oder nur aus Fettkörnern, oder den „gelben Körnern", sei es daß gar keine Einlagerungen vorhanden waren, die Fibrillen zeigten an Zahl und Art stets ihre Unveränderlichkeit. Ferner kann ich die Angabe Ehrlichs bestätigen, wonach die „Winkelzellen" des Darmepithels Unterschiede im normalen Stoffwechsel gegenüber den „Medianzellen" zeigten. Die fibrilläre Struktur ist jedoch meiner Ansicht nach in diesen verschiedenen Teilen des Darmquerschnittes durchaus die gleiche. Eine einzige Beziehung zwischen den Fibrillen und den protoplasmatischen Einschlüssen könnte man vielleicht in der Mitte der Zelle konstruieren. Hier ist, wie früher erwähnt, die Färbbarkeit eine geringere, hier ist die Stelle, wo gewöhnlich die großen, dunkel gefärbten Schollen entstehen. Für die Vermutung, daß die Fibrillen irgendwelche Stoffe zum Aufbau jener Schollen an dieser Stelle abgeben, habe ich aber nicht den geringsten Beweis.

Was die Funktion des Plexus anbelangt, so halte ich es zunächst für wahrscheinlich, daß seine Bedeutung darin liegt, eine Verbindung zwischen Fibrillen, die in verschiedenen Zonen des Querschnittes der Zelle verlaufen, herzustellen. Betrachtet man in den Figuren

10 und 11 das topographische Verhalten des Plexus zur Oberfläche des Kernes, so sieht man, daß sich der Plexus in Figur 10 ganz beträchtlich vom Kern entfernt hat, ja er nimmt hier bereits etwa die Mitte des zwischen Kern und Basalmembran gelegenen Raumes ein. Man könnte nun daran denken, der Plexus habe seine uns im übrigen völlig unbekannte Rolle an der Oberfläche des Kernes beendigt — wenn er überhaupt in irgendwelche Verbindungen mit dem Kern eingeht — und sei nun in einem Stadium, wo er sich vom Kerne schon eine ziemliche Strecke entfernt hat, um schließlich bei weiterem Tiefertreten ganz mit der Basalmembran zu verschmelzen. Die Basalmembran würde dann die längsverlaufenden Fibrillen, die der Plexus bei seinem Tiefertreten mit sich gezogen haben müßte, verstärken, sie als Fortsätze ausbilden und schließlich die Funktion eines querverlaufenden Verbindungsstückes der Fibrillen untereinander übernehmen. Wir kämen dann wieder zu dem Schlusse, daß die Bedeutung des Plexus darin besteht — ob es die einzige ist, sei dahingestellt, — eine Verbindung zwischen den parallel zueinander verlaufenden Fibrillen herzustellen. Ich muß gestehen, daß ich keinen triftigen Einwand gegen diese Vorstellung einer Wanderung des Plexus habe, wenn sie mir auch etwas gekünstelt erscheint, da der tiefer tretende Plexus die mit ihm verbundenen Fibrillen nach sich ziehen, unter Umständen von der homogenen Plasmaschicht loslösen müßte, wenn wir nicht ein gleichzeitiges Wachstum der Fibrillen annehmen wollen. Ob übrigens bei den Figuren 3 und 4 pathologische Verhältnisse mit im Spiele sind, vermag ich nicht mit Sicherheit zu entscheiden. Doch ist es wohl erlaubt auch aus pathologisch erscheinenden Organen Schlüsse auf die Funktion normaler Zellen in gewissen Grenzen zu ziehen.

Für die Anschauung im Plexus sozusagen ein Zentrum für das ganze Fibrillensystem erblicken zu wollen, fehlt jeder Beweis. Ich möchte übrigens noch erwähnen, daß ich den Plexus, wie ich ihn in den Figuren 1 und 10 abgebildet habe, mit dem von Ehrlich, v. Kemnitz und Quack zwischen Kern und Basalmembran beschriebenen, dunkler gefärbten Protoplasma für identisch halte. Nicht daß ich zugäbe, der Plexus könnte auch einmal in Form eines derartigen Protoplasmabrockens erscheinen, sondern ich bin der Ansicht, daß die Fibrillen des Plexus infolge der ungeeigneten Fixierungsmethode der genannten Autoren zu einem undurchdringlichen Klumpen zusammengeschrumpft sind, woher es dann auch

kommt, daß sich der Plexus Bezeichnungen wie basaler Chromidialapparat, metachromatischer Strang und funktionelles Basalplasma gefallen lassen muß.

Im großen und ganzen läßt sich also über die Funktion der Fibrillen mit Ausnahme der einer stützenden, die aber nur für die wenigsten Fibrillen zutrifft, nichts Sicheres aussagen. Die Meves'sche Anschauung, wonach den Plastokonten auch eine hervorragende Beteiligung bei den Bildungs- und Stoffwechselvorgängen zukomme, vermag ich wohl in den Darmepithelzellen von Ascaris lumbricoides als eine Wahrscheinlichkeit zu bezeichnen, sie jedoch nicht durch irgendeine beweisende Tatsache zu erhärten.

C. Die homogene Plasmaschicht.

Das filar strukturierte Plasma der Zelle wird von dem Stäbchensaum noch durch eine dichte, gewöhnlich 2—3 μ breite Plasmaschicht getrennt, die von van Gehuchten als „cône homogène" bezeichnet worden ist. Diese Schicht variiert zunächst in ihrer Breite ziemlich beträchtlich. Sie kann unter Umständen nur als ganz schmale Leiste erscheinen und andererseits über ein Drittel der Breite des Stäbchensaumes erreichen. Sie kann sich ferner an ihrer Grenze gegen den Stäbchensaum zu einem ganz feinen, etwas dunkler gefärbten Saum verdichten. Sie erscheint bei Fixierung mit Chromosmiumessigsäure oder Kalibichromat-Osmiumsäure vollständig homogen; ihre Grenze gegen das filare Zellplasma ist ziemlich uneben; häufig konnte ich kurze, in das Plasma hineinragende Fortsätze beobachten. Jedoch bestehen auch hierbei ziemlich erhebliche Variationen. Bei Fixierung mit Sublimatgemischen erscheint die Schicht meistens von fein alveolärem Bau, die Länge der Fortsätze nimmt etwas zu. Was die Bedeutung dieser homogenen Schicht anbetrifft, so erscheint es mir wahrscheinlich, daß sie einerseits sozusagen als Matrix für den Stäbchensaum anzusprechen ist, andererseits halte ich es für möglich, daß diese dichte Plasmaschicht dazu bestimmt ist das übrige Plasma der Zelle vor dem Eindringen schädigender Einflüsse vom Darmlumen her zu beschützen. K. C. Schneider nennt diese Schicht „nutritorische Zone" und behauptet, daß dieser Zellsaum ohne Zweifel zur Resorption der Nährstoffe in Beziehung stehe. Es ist natürlich klar, daß alle Stoffe, die in das innere Zellplasma gelangen, diese Zone passieren müssen;

insofern ist mit dem Wort „nutritorisch" nichts Besonderes ausgesagt. Daß jedoch in der homogenen Schicht nicht nur eine resorbierende, sondern auch schon teilweise eine assimilierende Tätigkeit stattfindet, scheint mir daraus ersichtlich, daß ich manchmal hier feine Fettkörnchen vereinzelt aufgefunden habe (Fig. 2). Eine Wanderung freier Fettkörner vom Darmlumen her durch den Stäbchensaum ist wohl nicht anzunehmen, da ich im Darmlumen niemals freies, mit Osmiumsäure geschwärztes Fett gesehen habe. Daß die Fettkörner vom Innern der Zelle herstammen sollten, ist höchst unwahrscheinlich.

Nun beschreiben Goldschmidt, Ehrlich, v. Kemnitz und Quack in der Mitte der Zelle befindliche, dunkler gefärbte Brocken und Stränge von der verschiedensten Gestalt. Die genannten Forscher sind der Ansicht, daß diese Gebilde sich gleichsam wie Tropfen von den Fortsätzen der homogenen Zone, die baumartig verästelt sein sollen, abgelöst hätten. Goldschmidt und Ehrlich halten diese Zone für einen Teil des Chromidialapparates, bei v. Kemnitz in Figur 41 Tafel XXXVI nehmen die Fortsätze, die von der obersten Plasmaschicht, die hier übrigens undeutlich vakuolig strukturiert erscheint, ausgehen, eine ganz enorme Länge an; auch bei Quack finden wir sehr lange Fortsätze, besonders in Figur 18. Ich selbst habe an meinen Präparaten niemals derartig lange, an der homogenen Zone herabhängende Fortsätze beobachtet, doch gebe ich immerhin zu, daß eine solche Variabilität des Plasmas dieser Schicht möglich wäre. Was aber den genetischen Zusammenhang der erwähnten Brocken und Schollen mit dieser Zone betrifft, welchen die vier genannten Autoren sehr geneigt sind anzunehmen — Quack erscheint es sogar zweifellos —, so kann ich einer derartigen Anschauung in keiner Weise beistimmen. Denn die Brocken und Schollen — „Stränge" habe ich gar nicht gesehen — zeigen färberisch ein ganz anderes Verhalten wie die homogene Schicht (Fig. 1 und 5) und daraus, daß sich bei Gebrauch von nur einer oder zwei Methoden eine zufällige tinktorielle Gleichheit der genannten Gebilde herausstellt, schon auf eine ursprüngliche Gleichheit der chemischen Zusammensetzung des Plasmas dieser Gebilde schließen zu wollen, erscheint mir gänzlich unangebracht. Auf die Natur dieser Brocken, sowie auf den Chromidialapparat komme ich später noch zurück. Ich möchte übrigens hier noch bemerken, daß die homogene Plasmaschicht in ihrem

färberischen Verhalten, das häufig ähnlich dem der Basalmembran ist, mehr oder weniger stark variieren kann.

D. Der Stäbchensaum.

Der meist 6—9 μ breite Stäbchensaum bildet die innerste, gegen das Darmlumen grenzende Schicht der Epithelzellen. Er ist von allen bisher genannten Autoren gesehen worden, ich füge noch Frenzel, Jägerskiöld, Studnička und Vignon hinzu. Ohne Zweifel ist der Stäbchensaum schwer zu konservieren; eine Methode aber deshalb als „verfehlt" zu betrachten, weil sie nach der Anschauung von v. Kemnitz den Stäbchensaum homogen erscheinen läßt, halte ich nicht für richtig. Es scheint mir immerhin fraglich, ob nicht auch die jeweilige Zusammensetzung des Darminhaltes bei der Fixierung an dem homogenen Aussehen des Stäbchensaumes in irgendeiner Weise schuld sein kann. Ich habe daher kein Bedenken getragen, zwei meiner Figuren mit einem „homogenen" Stäbchensaum hier abzubilden, ohne daß ich gerade meine Konservierungsmethode wie aus dem übrigen Zellbefund zu ersehen ist, für verfehlt erachtete. Ich fand auch bei Bilek und Ehrlich, sowie bei Quack (Taf. III, Fig. 11) einen homogen erscheinenden Stäbchensaum. Ueberdies scheinen mir die Stäbchen, wie sie v. Kemnitz in seiner Figur 40 abgebildet hat, sehr stark an das Schematische zu grenzen.

Der Stäbchensaum besteht bei Ascaris lumbricoides aus einer einzigen Reihe, zur Längsachse der Zelle parallelen, dicht nebeneinandergelagerten Stäbchen, die manchmal miteinander teilweise verklebt sein können, stellenweise vielleicht durch Sekretionsprodukte auseinandergedrängt werden können (Fig. 3). Die Stäbchen sind vollkommen homogen und färben sich in ihrer ganzen Länge überall gleich. Mit Hämatëin färben sich die Stäbchen ziemlich dunkel. Die Bemerkung Quacks, wonach der Stäbchensaum die Färbung der Basalmembran annimmt, entbehrt jeder Genauigkeit. Ueberdies ist aus ihrer eigenen Figur 27 Taf. II deutlich zu ersehen, daß diese Behauptung nicht richtig ist; abgesehen davon, daß man den Stäbchensaum in seiner Färbbarkeit gar nicht mit der homogenen Basalmembran vergleichen kann. Die Stäbchen stehen nirgends miteinander in Verbindung. Daß der Stäbchensaum aus langgestreckten, von der Zelle sich erhebenden Wabenreihen gebildet werden soll, wie Quack angibt, konnte ich nicht finden.

Es ist nun sehr schwierig, vielleicht fast unmöglich zu beobachten, auf welche Weise die Stäbchen in dem darunter befindlichen, dunkler gefärbten Streifen der homogenen Plasmaschicht befestigt sind. van Gehuchten, Studnička, Guieysse-Pelissier, Guerrini, Holmgren nehmen an, daß diese feine dunkle Schicht aus feinsten Körnchen bestehe. K. C. Schneider nennt diese Zone, die Quack unnötigerweise Deckschicht getauft hat, „Limitans" und behauptet, daß sie aus Desmochondren, nicht aus „Basalkörnern" zusammengesetzt sei. Soviel ich an besonders günstigen Stellen sehen konnte, ist der dunkle Saum, den ich übrigens homogen abgebildet habe (Fig. 1 und 5), öfters in seiner Kontinuität unterbrochen, so daß es tatsächlich den Anschein gewinnt, als sei er durch eine Reihe nebeneinander gelagerter Körner gebildet. Ob diese Körner als in die homogene Plasmaschicht verankerte Basis der Stäbchen aufzufassen sind, ähnlich den Basalkörperchen bei den Flimmerzellen, vermag ich nicht mit Sicherheit zu entscheiden. Daß die Stäbchen bei der Resorption durch Kapillarität wirken können, halte ich nicht für unmöglich.

Ich möchte hier noch kurz auf den von van Gehuchten beschriebenen Sekretionsvorgang eingehen. Nach der Schilderung dieses Autors wird der Stäbchensaum durch darunter angesammelte Sekretmengen abgehoben und durch die auseinandergedrängten Stäbchen ergießt sich dann, wie aus den Figuren sichtbar wird, ein feinkörniges Sekret in das Darmlumen. Diese Art der Sekretion wird nun von Frenzel und Vignon, ebenso von Quack für ein Artefakt erklärt und besonders van Bömmel hält diesen Vorgang für ein infolge Deckglasdruckes bedingtes Zerfließen des Plasmas. Ich selbst konnte mich am frischen Präparat von der Richtigkeit der Ansicht van Bömmels überzeugen. Es scheint vielleicht doch der Fall zu sein, daß in dem oberhalb der homogenen Plasmaschicht befindlichen, dunklen Saum feine Lücken vorhanden sind, durch die dann das unter Deckglasdruck gesetzte flüssige Zellplasma zu entweichen strebt. Daß die Basalmembran viel dichter konstruiert sein muß, wie die an das Darmlumen grenzenden Schichten der Zelle, ersehen wir daraus, daß ein Ausfließen des Plasmas infolge Deckglasdruck hier an der Basis der Zelle niemals stattfindet.

Das Schlußleistennetz umgibt die Zellen in Höhe des unter

den Stäbchen befindlichen dunklen Saumes der homogenen Plasmaschicht. Es färbt sich mit Hämatëin und Eisenhämatoxylin stark dunkel und nimmt nach den Methoden von Benda und Altmann die violette, bzw. rote Färbung der Fibrillen an. Auf Längsschnitten der Zellen erscheinen die Schlußleisten fast punktförmig, sind also sehr schmal. Unterhalb der Schlußleisten grenzen die Epithelzellen ohne Zwischenraum dicht aneinander (Fig. 9).

E. Der Kern.

Das Verhalten der Kernstruktur gegenüber der Kaliumbichromatosmiumsäure einerseits und den übrigen von mir benutzten Fixierungsflüssigkeiten andererseits ist ein so prinzipiell verschiedenes, daß es sehr schwer, vielleicht ganz unmöglich ist eine normale Anordnung der in das Kernplasma eingelagerten Teile festlegen zu wollen. Ich werde daher zuerst die Morphologie des Kernes an den mit Kaliumbichromatosmiumsäure fixierten Präparaten vorbringen und dann die mit Chromosmiumessigsäure, Sublimatgemischen usw. erzielten Resultate folgen lassen.

Der Kern liegt stets im unteren Drittel der Zelle in der Mitte, nicht weit von der Basalmembran entfernt und kann in seiner Lage zur Basalmembran mehr oder weniger variieren (Fig. 1, 2, 4). Ob mit der durch verschiedene Nahrungszufuhr hervorgerufenen verschiedenen Beschaffenheit und vielleicht auch verschiedenen Intensität des Stoffwechsels oder ob überhaupt irgendwie mit der Art und Weise, ev. auch zu einem bestimmten Zeitpunkt des Stoffwechsels ein Höher- oder Tieferrücken des Kernes verbunden ist, konnte ich bis jetzt nicht beobachten. Der Kern nimmt mit seinem Breitendurchmesser ungefähr drei Viertel der Breite der Zelle ein, liegt jedoch niemals der Zellwand dicht an, sondern ist stets von dieser durch eine von Fibrillen durchzogenen Plasmaschicht, der auch Körner eingelagert sein können, getrennt. Die Oberfläche des Kernes ist im Längsschnitt der Zelle rundlich, rundlich-oval bis länglich-oval und erfährt durch den Druck des den Kern umgebenden Plasmas oder der dem Plasma eingelagerten Teile keinerlei Deformierung (Fig. 1, 4, 5, 10). Im Querschnitt ist das Verhalten der äußeren Form des Kernes gerade so, wie im Längsschnitt. Eine Deformität in der äußeren Kontur des Kernes, wie ich sie in Figur 11 abgebildet habe, ist höchstwahrscheinlich als ein geringer Grad von Schrump-

fung zu betrachten. Die äußere Form, die v. Kemnitz in den Figuren 14, 38, 39, 40 und 41 den Kernen gibt, ist sicher das Resultat einer ungeeigneten Technik. Der Kern zeigt stets eine deutliche Kernmembran.

Das Kernplasma ist bei dem hier verwendeten Fixiermittel vollkommen homogen, zeigt manchmal einige dunklere Stellen, die wohl als Verdichtungen des Plasmas aufzufassen sind. Ein Kerngerüst war bei dieser Methode niemals zu finden. Die direkt um den Nukleolus befindliche Zone erscheint häufig etwas heller (Fig. 10).

Was zunächst die Zahl der Nukleolen betrifft, so haben Ehrlich und Schneider merkwürdigerweise stets nur einen beobachtet; nach Vignon, Goldschmidt, v. Kemnitz und Quack können auch mehrere Nukleolen im normalen Kern vorkommen, ich selbst habe mehrmals vier, einmal sogar fünf Nukleolen gesehen (Fig. 12 a). Die Größe, sowie die äußere Form des Nukleolus ist ziemlichen Schwankungen unterworfen. Ist der Nukleolus etwa in der Mitte getroffen, so ist seine äußere Form in der Mehrzahl der Fälle annähernd rundlich, jedoch zeigen sich an der Oberfläche ziemlich häufig mehr oder weniger starke Ausbuchtungen, so daß man schon zweifellos dazu neigen kann, den Nukleolus als polymorph anzusprechen. Soviel ich bis jetzt gesehen habe, kann sich der Nukleolus auf das Doppelte seines gewöhnlichen Volumens vergrößern, ohne daß am Kern oder am übrigen Zellplasma irgendwelche Degenerationserscheinungen zu bemerken waren.

Der Rand des Nukleolus erscheint häufig bei mittlerer Einstellung dunkler gefärbt; wir können also wohl zu der Vorstellung gelangen, daß eine dichtere Schicht den inneren, feineren Teil der Nukleolarsubstanz wie eine Kugelschale umgibt. Diese äußere Zone des Nukleolus ist manchmal sehr intensiv gefärbt, kann jedoch immer heller werden, so daß sie schließlich von der inneren Schicht gar nicht mehr zu unterscheiden ist (Fig. 11). Das Innere des Nukleolus zeigt manchmal wabigen Bau, manchmal sind ganz feine Vakuolen sichtbar. Der Nukleolus kann manchmal in drei bis vier kleinere Teile zerfallen; ich glaube, daß wir uns auf diese Weise das Auftreten mehrerer Nukleolen im normalen Kern erklären müssen.

Nach Ehrlich besitzen nun Actinosphaerium wie Ascaris einen Amphinukleolus, d. h. einen Nukleolus, in welchem Chromatin und echte Nukleolarsubstanz in engem Bindeverhältnis zueinander stehen. Nach Hertwig ist die Sonderung dieses Amphinukleolus

in Chromatin und echte Nukleolarsubstanz bei Actinosphaerium das Zeichen der beginnenden Degeneration, die zur Bildung nukleolarer und chromatischer Riesenkerne führt. Ehrlich weist nun auf die Aehnlichkeit der von ihm am Askarisdarm festgestellten nukleären Degeneration mit den Hertwig schen Beobachtungen hin; er hält zunächst die Sonderung des Nukleolus in das sich intensiv färbende Chromatin und in die bedeutend heller gefärbte Nukleolarsubstanz für den Beginn einer Degeneration, während welcher auch das übrige Plasma der Zelle zuerst durch Auftreten gröberer Vakuolen einer degenerativen Veränderung unterworfen sei.

Daß Chromatin und Nukleolarsubstanz sehr häufig, nach der Altmann schen Methode sogar fast immer, im mikroskopischen Bilde mehr oder weniger deutlich unterscheidbar sind, habe ich nun gleichfalls beobachtet. Wir sehen das intensiv rot (nach Altmann) gefärbte Chromatin in Form feinster Körnchen an die Peripherie des Nukleolus gelagert (Fig. 13 a, b), manchmal sind die Chromatinkörner etwas weiter vom Nukleolus, der viel heller gefärbt ist, entfernt. Manchmal hat es auch den Anschein, als sei jene vorhin erwähnte, äußere Schicht des Nukleolus aus feinen Chromatinkörnern zusammengesetzt. In vielen Fällen finden wir auch nur ein einziges, frei im Kernplasma befindliches, jedoch stets in der Höhe des Nukleolus befindliches Chromatinteilchen, das sich jedoch durch seinen etwas größeren Umfang von den übrigen, an der Peripherie des Nukleolus sitzenden Chromatinkörnchen unterscheidet (Fig. 13 a, 1). Die Färbbarkeit sowohl des Chromatins wie der Nukleolarsubstanz kann innerhalb gewisser Grenzen schwanken, ja manchmal sind beide Komponenten nicht mehr sicher voneinander zu unterscheiden.

Die Behauptung Ehrlichs nun, daß eine Scheidung der chromatischen und nukleolaren Komponente des Amphinukleolus als Beginn einer nukleären Degeneration anzusprechen sei, kann ich in keiner Weise bestätigen. Es findet sich unterscheidbare Chromatin- und Nukleolarsubstanz in der überwiegenden Mehrzahl der Kerne, ohne daß am übrigen Zellplasma irgendwelche Degenerationserscheinungen zu bemerken gewesen wären. Ich halte diesen Befund für einen normalen, irgendeinen Zusammenhang mit dem Stoffwechsel der Zelle konnte ich nicht beobachten.

Es fragt sich nun, ob wir auf eine genetische Beziehung zwischen Nukleolarsubstanz und Chromatin schließen können. Wir finden

des öfteren einen einzigen, vollkommen homogen erscheinenden Nukleolus; es wäre immerhin möglich, daß diesem die Tätigkeit innewohnen könnte auf seiner Oberfläche jene dunkler gefärbte äußere Schicht zu bilden, die schließlich in einzelne Chromatinkörner zerfiele. Andererseits finden wir im Plasma des Kernes manchmal größere Chromatinkörner — bei Fixierung mit Kaliumbichromatosmiumsäure handelt es sich nur um eins bis drei — welche die gleiche Färbbarkeit haben wie der ganze Nukleolus, vielleicht gleichfalls ein Differenzierungsprodukt derselben darstellen könnten. Ehrlich hält eine genetische Beziehung zwischen Chromatin und Nukleolarsubstanz für wahrscheinlich, er fügt noch verschiedene Beobachtungen, die er bei jenen beiden Komponenten des Amphinukleolus während der Kerndegeneration gemacht hat, als Stütze jener Theorie an. Nun ruhen allerdings alle Schlüsse, aus denen wir einen Uebergang von Chromatin aus Nukleolarsubstanz oder umgekehrt konstruieren könnten, auf der Voraussetzung, die auch Ehrlich anführt, daß gleiche Färbbarkeit als Ausdruck gleicher chemischer Natur aufzufassen sei. Ich vermag nun eine derartige Voraussetzung, wie dies Ehrlich tut, ohne weiteres nicht für richtig zu halten, zumal wenn wir uns zum genauen Studium des Kernes wie Ehrlich nur des Hämatoxylins bedienen. Wir müßten dann den um den Kern gelagerten Plexus aus Chromatin bestehend halten, da sich nach der Altmann schen Methode beide Gebilde gleich intensiv rot tingieren. Daß dies nicht der Fall ist, können wir schon aus Figur 10 ersehen, wo der Plexus bedeutend heller wie der Nukleolus gefärbt ist. Andererseits ist in Figur 11 der Plexus erheblich dunkler wie die feinen Chromatinkörner tingiert, es ist also sicher nicht richtig aus gleicher Färbbarkeit bei nur einer Methode auf eine gleiche plasmatische Zusammensetzung zweier verschiedener Strukturteile schließen zu wollen. Ich führe hier noch jene in der Mitte der Zelle befindlichen Schollen an, die sich nach der Heidenhain schen Methode in der Tat wie der Nukleolus färben; nach der Schultze schen Methode sind sie jedoch viel dunkler — häufig fast schwarz — wie der Nukleolus, ja auch wie das hellere Chromatin, wenn beide Komponenten getrennt vorhanden sein sollten. Bei Fixierung mit Sublimatgemischen und Färbung mit Delafield-schem Hämatoxylin — es handelt sich natürlich um benachbarte Stücke des gleichen Darmes — werden die Schollen überhaupt nicht, oder nur ganz schwach sichtbar, während der Nukleolus

scharf hervortritt. Es kann also gar nicht die Rede davon sein, daß die Schollen aus den nämlichen chemischen Bestandteilen wie der Nukleolus zusammengesetzt sein sollten. Ich glaube, wir dürfen nur dann von gleicher chemischer Beschaffenheit zweier Gebilde reden, wenn wir bei Anwendung der verschiedensten Methoden zu dem nämlichen Färberesultat gelangen, auch dann nur noch mit Vorsicht, da es meiner Ansicht nach auch auf die chemische Reaktion der unmittelbaren Umgebung des zu färbenden Körpers ankommt. Da ich also gleiche Färbbarkeit nicht ohne weiteres als Ausdruck gleicher chemischer Natur halte, da ich ferner nicht die genügende Anzahl der verschiedensten Methoden, die zum genauen Studium dieser Verhältnisse notwendig wären, angewendet habe, so fehlt fürs erste wohl am Darmepithel von Ascaris jeder Beweis für die Richtigkeit der Anschauung eines genetischen Zusammenhanges zwischen Chromatin und Nukleolarsubstanz.

Die Strukturverhältnisse des Kernes zeigten nun ein ganz anderes Aussehen, wenn an Stelle von Kaliumbichromatosmiumsäure andere Fixiermittel wie Chromosmiumessigsäure, Sublimatgemische, Carnoys Flüssigkeit verwendet wurden. Die äußere Form war im wesentlichen die gleiche, doch das ganze Kernplasma zeigte sich hier von feinen Chromatinkörnern gleichmäßig durchsetzt (Fig. 2, 11). Ziemlich häufig waren diese Chromatinkörner durch feine Stränge miteinander verbunden, so daß ein Kernnetz, wie es auch Ehrlich beschrieben hat, das ganze Plasma durchzieht. Besonders deutlich tritt dies bei der Heidenhain schen Methode zutage. Der Nukleolus sendet auch manchmal feine, kurze Fortsätze aus, die häufig ohne scharfe Grenze in die Fäden des Kernnetzes übergehen, so daß er in einer mehr oder weniger innigen Verbindung mit dem Kernnetz zu stehen scheint. Die dem Nukleolus zunächst angelagerte Zone des Plasmas erscheint infolge teilweisen oder völligen Mangels der Chromatinkörner heller. Es ist nun merkwürdig, daß wir bei diesen zuletzt erwähnten Methoden fast niemals jenen kleinen Körper antreffen, wie ich ihn in Figur 1 und 13 abgebildet habe, welcher aus Chromatin zu bestehen scheint und sich bei Fixierung mit Kaliumbichromatosmiumsäure sehr häufig findet. Ich füge hinzu, daß Darmstücke des gleichen Tieres in den verschiedenen Flüssigkeiten fixiert wurden, daß also bei Benützung der gleichen Färbemethoden derartige Strukturverschiedenheiten im Kernplasma wohl auf die Fixierung zurückzuführen sind. Ich glaube,

wir würden nun berechtigt sein, derjenigen Methode den Vorzug zu geben, deren Resultate uns dem Bilde des frischen Präparates am nächsten bringen. Leider ist es mir nun in der jetzigen Zeit nicht mehr gelungen, frische Askariden zu bekommen und für die Ansicht, daß bei Verwendung der Chromosmiumessigsäure usw. jener vielleicht konstante größere Chromatinkörper in feinste Chromatinkörnchen zerfallen könnte, habe ich keinen Beweis.

Mitosen habe ich nicht gefunden; dagegen habe ich einmal eine Zelle mit zwei Kernen beobachtet.

F. Die Einlagerungen im Protoplasma.

1. Fettkörner.

Fett, zu dessen Darstellung das Flemmingsche Gemisch verwendet wurde, findet sich meist in Form tiefschwarzer, kugeliger Tröpfchen, die manchmal ein mehr längliches Aussehen bekommen können. Stets zeigte sich das ganze Fetttröpfchen intensiv schwarz gefärbt; die Größe der einzelnen Fettkörner ist ganz beträchtlichen Schwankungen unterworfen. Die größten Fettkörner nehmen etwa das Zehnfache an Volumen der kleinsten Formen, die ich beobachtet habe, ein. In den von mir untersuchten Epithelien fand ich Fett in der weitaus größten Mehrzahl aller Zellen, die Fettmenge war sehr stark variierend. Manchmal fanden sich nur ganz wenige, vereinzelte Fettkörner, manchmal traten dieselben, besonders am Uebergang vom oberen zum mittleren Drittel der Zelle dichtgehäuft auf (Fig. 4). Im oberen Drittel selbst sind die Fettkörner viel seltener anzutreffen, nur ganz vereinzelt kommen sie in sehr kleiner Form in der homogenen Plasmazone vor. Nach der Mitte der Zelle hin nehmen die Fettkörner an Zahl, manchmal auch an Größe zu. Sehr häufig sind die Fettkörner in der direkt oberhalb des Kernes befindlichen Zone in dichterer Ansammlung zu sehen, was namentlich bei Betrachtung des ganzen Epithels mit schwacher Vergrößerung sogleich ins Auge fällt (Fig. 5). Endlich kann man auch noch Fettkörner in vielen Fällen seitlich des Kernes und in der zwischen Kern und Basalmembran gelegenen Zone beobachten, manchmal vereinzelt, manchmal in größerer Zahl auftretend und dem Kern dicht anliegend (Fig. 2, 13 b). Das Auftreten des Fettes ist also an keine Zone der Zelle direkt gebunden. Im Darmlumen und im Stäbchensaum habe ich Fett niemals finden können; wir müssen also an-

nehmen, daß die Synthese desjenigen Fettes, das die Osmiumsäure reduziert, in der Darmzelle selbst stattfindet, ohne daß ich mich auf die Fettdarstellung durch Osmiumsäure hier näher einlassen will. Eine Beteiligung der Plastosomen an der Bildung der Fettkörner oder eine Anordnung feinster Fettkörner, welche der Struktur der Plasmosomen entspräche, habe ich nicht gesehen. Irgendeine Beziehung der Fettkörner zu den übrigen Einlagerungen des Protoplasmas konnte ich gleichfalls nicht finden. v. Kemnitz hat ebenfalls eine Fettresorption nie beobachtet, merkwürdigerweise fand er Fett in den Epithelzellen selten oder nur in Spuren. Im obersten Drittel der Zelle scheint er Fettkörner überhaupt nicht beobachtet zu haben.

2. Die gelben Körner.

Ueber die Natur der gelben, lichtbrechenden Körnchen gehen die Ansichten der Autoren teils sehr weit auseinander, teils sind die verschiedenen Urteile darüber so unbestimmt gehalten, daß es aus der Literatur ziemlich unmöglich ist, sich eine klare Vorstellung von jenen Gebilden zu machen. In der vorliegenden Arbeit soll nur das Wenige über jene Körner ausgesagt sein, was ich auf Grund rein morphologischer Betrachtungsweise über ihr Verhalten in Erfahrung bringen konnte.

Die Körnchen sind an Schnitten, die in Kaliumbichromatosmiumsäure fixiert und nach Schultze, Altmann und Benda gefärbt sind, sehr deutlich zu beobachten. Sie erscheinen hier meistens als helle, bräunlichgelbe, lichtbrechende Körper und übertreffen an Zahl gewöhnlich die Fettkörner in ziemlich erheblichem Grade. In ihrer Form sind sie meist rundlich, doch können sie manchmal auch ein vollkommen polymorphes Aussehen gewinnen. In ihrer Größe variieren sie weit weniger wie die Fettkörner. Sie nehmen meistens das Volumen der größten Fettkörner ein und entfernen sich nicht viel, weder zu- noch abnehmend, von dieser Größe. Was die topographische Lage der gelben Körner betrifft, so scheint ihr Vorkommen erheblich mehr an eine bestimmte Region der Zelle gebunden zu sein, wie dies bei den Fettkörnern der Fall ist. In der homogenen Plasmaschicht kommen die gelben Körner zunächst niemals zum Vorschein, im oberen übrigen Drittel der Zelle sind sie noch viel spärlicher zu finden, wie die Fettkörner. Dagegen finden sie

sich im mittleren und unteren Drittel der Zelle bis zum oberen Pole des Kernes außerordentlich zahlreich, teils verstreut, teils in kleineren oder größeren Haufen zusammengeballt vor (Fig. 1, 2, 5). Manchmal kann man direkt Reihen von gelben Körnern, die zur Längsachse der Zelle parallel gestellt sind, beobachten. In der Region zwischen Kern und Basalmembran sind die gelben Körner äußerst selten und dann nur vereinzelt anzutreffen.

Ich glaube nun nicht, daß wir in den gelben Körnern Gebilde vor uns haben, die stets von der gleichen chemischen Beschaffenheit sind, wie wir dies bei den Fettkörnern wohl annehmen können. Die gelben Körner zeigen nämlich färberisch ein ziemlich verschiedenes Verhalten, sie erscheinen vom hellen Braungelb bis zum dunkeln Schwarz in der Hämatëinfärbung oder bis zum dunkeln Rot in der Altmannschen Methode in allen Uebergängen. Es hat den Anschein, als seien, wie ich oft beobachten konnte, die meist in der Zellmitte befindlichen Schollen aus gelben Körnern zusammengesetzt, welche die dunkle Tingierung jener Schollen angenommen haben. Verfolgt man die verschiedenen Uebergangsformen genauer, so sieht man, daß an der Peripherie der gelben Körner zuerst ein dunkler Ring deutlicher hervortritt, allmählich gewinnt das Zentrum ein dunkleres Aussehen, bis schließlich die Färbbarkeit der Schollen erreicht ist und die zusammengeballten Körner ohne Uebergang miteinander zu einer mehr oder weniger intensiv dunkelschwarz färbbaren Masse verschmelzen. Ich habe in Figur 1 deutlich alle Uebergangsstadien der gelben Körner abgebildet. Daß es sich bei den dunkler schwarz gefärbten Körnern nicht etwa um unvollständig gefärbte Fettkörner, wie „Ringkörner" usw. handelt, ersieht man daraus, daß nach der Altmannschen Methode der Uebergang zur dunkleren Färbbarkeit in roter Farbe erfolgt (Fig. 5, 14 b). In Figur 3, einer Zelle, die durch die Größe der gelben Körner stark auffiel, sind die Uebergangsstadien besonders scharf zu sehen. Es zeigt sich ferner, daß manche Körner konzentrische Schichtung aufweisen, und daß einige von ihnen mit ganz kurzen Fortsätzen ausgestattet sind, so daß das ungefähre Aussehen einer Stechapfelform von Erythrocyten zustande kommt. Ueber die Bedeutung der gelben Körner ist bis jetzt nichts Sicheres auszusagen.

K. C. Schneider hat sie am Darmepithel von Ascaris megalocephala nur auf eine ganz bestimmte, verhältnismäßig kleine Zone der Zelle lokalisiert und nennt sie ohne nähere Begründung

Exkretkörner. Goldschmidt hält die Körner für resorbierte, umgewandelte Nahrungströpfchen, Ehrlich hat gleichfalls die verschiedene Färbbarkeit der gelben Körner gefunden und vermutet, daß es sich um Zerfallsprodukte handelt. v. Kemnitz ist der Ansicht, daß den Körnchen nach Lage und Färbbarkeit Anteil am Glykogenauf- oder -abbau zukomme und hält sie für eine eiweißartige Verbindung, nicht als Albumose oder Peptongranula, sondern mit Wahrscheinlichkeit für Zymogengranula. Quack erblickt in den Körnchen, ohne über ihre Funktion etwas auszusagen, Sphärokristalle, die im wesentlichen aus Gips bestehen sollen, eine Ansicht, die mit der verschiedenen Färbbarkeit der Körnchen nicht gut in Einklang zu bringen ist. Bilek erwähnt „oft schwarz gefärbte und ziemlich große Körnchen, welche in der Mitte einer mit klarer Flüssigkeit gefüllten Vakuole eingeschlossen sind" und vermutet in ihnen Assimilationsprodukte. Vielleicht fallen unter jene etwas ungenaue Definition auch die gelben Körner, daß sie aber jemals in einer Vakuole gelegen wären, habe ich nicht gesehen.

Die von Fauré-Fremiet bei Ascaris megalocephala gemachte Angabe, wonach die gelben Körnchen die Eisenreaktion geben, kann ich auch hier bestätigen. Doch treten bei Ascaris lumbr., vor allem die im mittleren Drittel der Zelle befindlichen Körner, vielleicht auch noch die kleineren Schollen mit Berliner-Blau gut hervor. Die direkt oberhalb des Kernes befindlichen Körner scheinen die Eisenreaktion weniger intensiv oder teilweise gar nicht zu geben. Fauré-Fremiet teilt den Körnern beim Hämoglobinstoffwechsel eine Rolle zu. Ein Teil der Körner, wie mir scheint diejenigen, welche die Eisenreaktion geben, wird nach Bests Karminfärbung in roter Farbe sichtbar (Fig. 15). Die Untersuchung im polarisierten Licht mit parallelen und gekreuzten Nicols, auch mit Einschaltung von $\frac{1}{4}\lambda$ Glimmerplatte und einer Gipsplatte (Rot II. Ordnung) ließ niemals auch nur eine Spur von Doppelbrechung erkennen. Kristalle von der Größe der Körner in Figur 3 müßten sicher im Polarisationsmikroskop zu konstatieren sein, weshalb ich mich der Quack'schen Deutung einstweilen nicht anschließen kann. Auf Grund der von mir angewandten Methoden scheint mir nur soviel sicher zu sein, daß ein Teil der Körner Eisen und Glykogen enthält.

3. Die Schollen.

Wegen ihrer Größe fallen in den meisten Zellen jene Schollen auf, die vor allem im mittleren Drittel der Zelle lokalisiert sind, jedoch auch im unteren Drittel bis zum oberen Pol des Kernes öfters, im oberen Drittel bedeutend seltener anzutreffen sind. Seitlich des Kernes oder zwischen Kern und Basalmembran finden sie sich niemals, ebensowenig direkt unterhalb der homogenen Plasmaschicht. Daß die Schollen mit dieser Schicht in keinerlei Zusammenhang

Fig. 1.
Stark mit Schollen angefüllte Zelle mit nur wenigen gelben Körnern. Die schwarzen kleinen Körner sind Fettkörner.



Fig. 2.
Schollen und gelbe Körner in annähernd gleicher Masse.

Fig. 3.
Reichliche Anzahl von gelben Körnern, Fehlen von Schollen.

stehen, habe ich früher schon bemerkt. Die Färbbarkeit dieser Konfigurationen ist eine sehr intensive; mit Hämatëin erscheinen sie fast dunkel schwarz, viel dunkler wie der Nukleolus (Fig. 1) mit Säure-Fuchsin werden sie in dunkelroter Farbe sichtbar (Fig. 5), während sie nach Heidenhain und Benda zweifellos sehr häufig die Tingierung des Chromatins annehmen können. Doch treten bei jeder Methode Variationen in der Färbbarkeit der Schollen auf. Mit Eisenhämatoxylin haben sie sehr häufig das Aussehen einer vollkommen homogenen, blauschwarzen Masse, ebenso sind sie mit Hämatëin des öfteren in homogen schwarzer Farbe anzu-

treffen. Häufig sind aber auch die Schollen sowohl im ganzen, wie vor allem an den Rändern etwas heller gefärbt, wobei nun deutlich wird, daß eine Scholle keine einheitliche Masse in diesem Stadium, sondern ein durch den Zusammentritt von dunkler färbbaren gelben Körnern entstehendes Gebilde vorstellt. Auch v. Kemnitz weist auf direkte Beziehungen der gelben Körner zu den Schollen, die er für Glykogen hält, hin.

In nebenstehenden Textfiguren ist gleichfalls ein gewisses quantitatives Verhältnis zwischen Schollen und gelben Körnern ersichtlich. In Fig. 1 ist die Zelle sehr stark mit Schollen angefüllt, wir haben also ein Stadium vor uns, wo fast sämtliche Körner zum Aufbau der Schollen verwendet wurden, finden also nur wenige Körner vor. In Figur 2 ist der Aufbau der Schollen gerade im Beginn, die Schollen sind noch klein und die Zahl der gelben Körner ziemlich beträchtlich. In Figur 3 ist es noch gar nicht zur Entstehung von Schollen gekommen, die zahlreichen gelben Körner sind an einigen Stellen gerade im Begriffe sich zusammenzuballen. (Die Schollen sind der Uebersicht wegen homogen gezeichnet, auf die verschiedene Färbbarkeit der Körner habe ich gleichfalls keine Rücksicht genommen.) Es ist hieraus wohl mit großer Wahrscheinlichkeit der Schluß zu ziehen, daß die Zahl, besser die Masse der Körner zur Masse der Schollen in reziprokem Verhältnis steht und umgekehrt. Ich möchte hier übrigens noch bemerken, daß der Annahme bis jetzt nichts im Wege steht, die Körner als Abbauprodukte der Schollen zu betrachten.

Was die Anzahl der in einer Zelle vorkommenden Schollen anbetrifft, so finden sich manchmal vier bis fünf derartige Gebilde von verschiedener Größe, häufig wird auch nur eine große Scholle angetroffen, manchmal mehrere kleine oder nur eine einzige, ziemlich kleine. Viele Zellen weisen gar keine Schollen auf.

Ueber die Natur der Schollen sind mancherlei Angaben gemacht worden. K. C. Schneider nennt sie Trophochondren und bringt sie mit der Aufnahme der Nährsäfte in Beziehung, Goldschmidt und Ehrlich halten sie für einen Teil des Chromidialapparates, Vignon vermutet in ihnen ein Albuminoid. Bilek erklärt merkwürdigerweise die Schollen für Artefakte, bestehend aus zusammengeballten Fibrillen. Hiergegen Stellung zu nehmen halte ich für ziemlich überflüssig, da dies schon von v. Kemnitz ge-

schehen ist. Vielleicht bestehen die kleineren Schollen in den sogenannten Winkelzellen aus Glykogen.

Die Best sche Methode läßt vor allem diejenigen Körner, die sich in der Mitte der Zelle befinden, in roter Farbe sichtbar hervortreten (Fig. 15); je mehr wir uns den Winkelzellen nähern, um so mehr nimmt die Färbbarkeit der Körner im unteren Drittel der Zelle zu, die Zahl im ganzen aber ab. Einmal fand ich in der Zone zwischen Kern und Basalmembran ein Glykogenkorn. Im Kern konnte ich keine Glykogen beobachten. Daß Glykogen auch in anderer Form als an einen Teil der gelben Körner gebunden vorkommt, will ich bei den wenigen von mir untersuchten Präparaten nicht bestreiten. Bei Ascaris megalocephala tritt es in Schollen auf, so daß ich die Angabe Fauré-Fremiets bestätigen kann.

G. Ueber den „Chromidialapparat".

Bekanntlich erblickt Goldschmidt in einigen Gebilden der Zelle, so auch in den Schollen Teile des von ihm genauer beschriebenen Chromidialapparates. Seine Definition der Lehre vom Chromidialapparat lautet dahin „daß alle lebhaften Stoffwechselvorgänge sowohl wie formativen Tätigkeiten der Zelle eingeleitet werden durch Austritt von Kernchromatin ins Plasma, wo dann das Chromatin entweder direkt durch chemische Umwandlung oder indirekt durch Lieferung der bei seinem Zerfall freiwerdenden Energie den betreffenden Stoffwechsel- oder formativen Vorgang ermöglicht". Ich will hier zunächst einmal unerwähnt lassen, in welcher Zelle des Darmepithels wir eine lebhafte Funktion des Stoffwechselvorganges erkennen sollen. Der Grund, auf welchem diese Lehre steht, erscheint mir zweifellos eine einwandfreie Beobachtung eines Austritts von Chromatin in das Plasma. Ich habe diesen Vorgang nun ebensowenig wie Ehrlich, v. Kemnitz und Quack jemals gesehen, kann mich also schon deshalb nicht zur Goldschmidtschen Anschauung bekennen. Der weitere Schluß Goldschmidts „daß die Chromidien nur direkt nach ihrem Austritt Chromatin darstellen, nachher je nach ihrer Funktion gründlichere oder geringere chemische Umwandlungen und Abbau erfahren", läßt jeder Art von Spekulation freien Lauf, wir könnten dann so ziemlich alle irgendwie bemerkenswerten Zellstrukturen für umgewandelte Chromidien halten. Der Satz, der die ursprüngliche Gleichheit der mikrochemi-

schen Reaktion von Chromatin und Chromidien annimmt und der eine wesentliche Stütze in der Lehre vom Chromidialapparat bildet, muß zunächst erst einmal tinktoriell zu beweisen sein, um nicht seine ganze Wirksamkeit zu verlieren. Es war mir dies ebenso unmöglich zu beobachten wie den Austritt von Chromatin. Ich habe in der Darmepithelzelle kein Gebilde gefunden, welches bei Anwendung der verschiedensten Methoden das gleiche mikrochemische Verhalten, wie das Chromatin gezeigt hätte. Auch der von mir näher beschriebene Plexus, der zweifellos in irgendeiner Beziehung zum Kerne steht, ist färberisch vom Chromatin verschieden. Ich halte also bis jetzt die Existenz eines Chromidialapparates in der erwachsenen Zelle — die embryonale habe ich nicht untersucht — für unbegründet, ebensowenig wie ich für die Entstehung verschiedener Zellgebilde eine Umwandlung oder einen Abbau der niemals beobachteten Chromidien anzunehmen vermag.

v. Kemnitz hat für die von Goldschmidt als Chromidialapparat in Anspruch genommenen Gebilde den Ausdruck „metachromatische Stränge" gewählt. Allein die Darstellung dieser Strukturen in seinen Figuren 38, 40 und 41 erscheint mir eine so unklare, daß ich nicht näher darauf eingehen will. Eine nukleäre Abstammung dieser Stränge konnte übrigens v. Kemnitz nicht finden.

H. Allgemeine Betrachtungen.

Irgendein wesentlicher Unterschied in der Struktur der Medianzellen nund der Winkelzellen besteht nicht. Es ist häufig der Fall, daß sich Schollen und Körner in geringerer Größe in den letzteren vorfinden, doch darf man dieses Verhalten jedenfalls nicht verallgemeinern. Daß in den Winkelzellen das Glykogen in gröberer Form und etwas anders gelagert auftritt, worauf Ehrlich hingewiesen hat, habe ich früher schon erwähnt.

Bezüglich ihrer Uebereinstimmung in den protoplasmatischen Einlagerungen läßt sich ein gleiches, oder auch nur annähernd ähnliches Verhalten benachbarter Darmpartien, oder nur benachbarter Zellen nicht feststellen. Unregelmäßigkeit im Zellinhalt scheint mir beim Vergleiche der Zellen untereinander fast Regel zu sein. Es ist daher unmöglich aus dem Verdauungsstadium einer einzelnen Zelle auf die Tätigkeit des ganzen Epithels schließen zu wollen, wie denn auch alle Folgerungen über die Stoffwechselvorgänge in der Darm-

zelle nur durch das Experiment begründet sein können, wobei vielleicht noch das Alter des Tieres eine gewisse Berücksichtigung verdient.

Ich möchte nicht versäumen auch an dieser Stelle meinem verehrten Lehrer, Herrn Prof. O. Schultze, für das rege Interesse, das er meiner Arbeit zuteil werden ließ, herzlich zu danken.

Literaturverzeichnis.

Arnold, 1898, Ueber Struktur und Architektur der Zellen. Arch. f. mikr. Anat. Bd. 52.

Derselbe, 1899, Kritische Bemerkungen über Flemmings Fadengerüstlehre. Anat. Anz. Bd. 15.

Derselbe, 1907, Plasmosomen, Granula, Mitochondrien, Chondriomiten und Netzfiguren. Anat. Anz. Bd. 31.

Benda, 1902, Die Mitochondria. Ergebnisse der Anat. und Entw. Bd. XII.

Best, 1906, Ueber Karminfärbung des Glykogens und der Kerne. Zeitschrift f. wissenschaftl. Mikroskopie. Bd. XXIII.

Bilek, 1909, Ueber die fibrillären Strukturen in den Muskel- und Darmzellen der Askariden. Zeitschrift f. wissenschaftl. Zool. Bd. 93.

Derselbe, 1910, Noch ein Wort über die fibrillären Strukturen in den Darmzellen der Askariden. Anat. Anz. Bd. 36.

van Bömmel, 1895, Ueber Kutikularbildungen bei einigen Nematoden. Arbeiten aus dem Zool. Inst. Würzburg. Bd. X.

Champy, 1911, Recherches sur l'absorption intestinale et le rôle des mitochondries dans l'absorption et la sécrétion. Arch. d'Anat. microsc. Tome XIII.

Duesberg, 1907, Der Mitochondrialapparat in den Zellen der Wirbeltiere und Wirbellosen. Arch. f. mikr. Anat. Bd. LXXI.

Derselbe, 1911, Plastosomen, Apparato reticulare int. und Chromidialapparat. Ergebnisse d. Anat. und Entw. Bd. XX.

Ehrlich, 1909, Die physiologische Degeneration der Epithelzellen des Ascarisdarmes. Arch. f. Zellforschung. Bd. 3.

Eimer, 1885, Neue und alte Mitteilungen über Fettresorption im Dünndarm und im Dickdarm. Biol. Zentralblatt. Bd. IV.

Eklöf, Chondriosomen-Studien an den Epithel- und Drüsenzellen des Magen-Darmkanals und der Oesophagusdrüsenzellen bei Säugetieren. Anat. Hefte. Bd. 51.

Fauré-Fremiet, Le Cycle germinatif chez l'ascaris megalocephala. Arch. d'Anat. Mikr. Tome XV.

Flemming, 1897, Morphologie der Zelle. Ergebnisse d. Anat. und Entw. Bd. VII.

Fortunatow, Ueber die Fettresorption und histologische Struktur der Dünndarmzotten. Pflügers Arch. f. Physiologie. Bd. XIV.

Frenzel, Beiträge zur vergl. Physiologie und Histologie der Verdauung. Arch. f. Anat. und Physiologie. Physiol. Abh. 1892.

Derselbe, Der Mechanismus der Sekretion. Physiol. Zentralblatt.

van Gehuchten, 1893, Contribution à l'étude du mécanisme de l'excrétion cellulaire. Cellule Tome IX.

Guerrini, Di alcuni fassi di secrezione studiati nel' epitelio intestinale del l'Asc. megaloc. Anat. Parasit. Tome XIV.

Goldschmidt, 1905, Der Chromidialapparat lebhaft funktionierender Gewebszellen. Zool. Jahrb. Bd. XXI.

Derselbe, 1910, Das Skelett der Muskelzelle nebst Bemerkungen über den Chromidialapparat der Metazoenzelle. Arch. f. Zellforschung. Bd. 4.

Güieysse-Pellissier, Études de la Division karykinétique des cellules épithéliales de l'intestin d'Asc. megaloceph. c. R. Ass. Anat. Réun. Tome XI.

Gurwitsch, 1904, Morphologie und Biologie der Zelle. Jena.

Heidenhain, R., 1888, Beiträge zur Histologie und Physiologie der Dünndarmschleimhaut. Pflügers Arch. f. ges. Physiol. Bd. XXXXIII. Suppl.

Heidenhain, M., 1899, Ueber die Struktur der Darmepithelzellen. Arch. f. mikr. Anat. Bd. LIV.

Derselbe, 1911, Plasma und Zelle.

Hennegny, Sur les rapports des ciles vibratiles avec les centrosomes. Arch. d'Anat. Mikr. Tome I. Avril 1898.

Holmgren, 1901, Neue Beiträge zur Morphologie der Zelle. Ergebnisse d. Anat. und Entw. Bd. XI.

Derselbe, Ueber die Trophospongien der Darmepithelzellen. Anat. Anz. Bd. 21.

Derselbe, Einige Worte über das Trophospongium verschiedener Zellarten. Anat. Anz. Bd. 20.

Derselbe, Weiteres über die Trophospongien der Leberzellen und der Darmepithelzellen. Anat. Anz. Bd. 22.

Jägerskiöld, 1894, Beiträge zur Kenntnis der Nematoden. Zool. Jahrb. Anat. und Ont. Bd. VII.

v. Kemnitz, Die Morphologie des Stoffwechsels bei Ascaris lumbricoides. Arch. f. Zellf. Bd. 7.

Kull, Eine Modifikation der Altmannschen Methode zum Färben der Chondriosomen. Anat. Anz. Bd. 45.

Laguesse, Les chondriocontes de la cellule cartilagineuse et la structure du protoplasme. Bibliographie anat. Tome 21.

v. Lenhossék, 1898, Ueber Flimmerzellen. Verhandl. der Anat. Ges. Kiel. April 1898.

Leuckart, 1876, Die Parasiten des Menschen. Bd. II.

Levi, 1912, I condriosomi nell' oocite degli Anfibi. Monitore Zool. Italiano. Anno 23.

Derselbe, I condriosomi nelle cellule secernenti. Anat. Anz. Bd. 42.
Leydig, 1883, Zelle und Gewebe. Bonn.
Lukjanow, Notizen über das Darmepithel bei Ascaris mystax. Arch. f. mikr. Anat. Bd. XXXI.
Meves, 1907, Die Chondriokonten in ihrem Verhältnis zur Filarmasse Flemmings. Anat. Anz. Bd. 31.
Derselbe, 1910, Zur Einigung zwischen Faden- und Granulalehre des Protoplasma. Arch. f. mikr. Anat. Bd. 75.
Derselbe, Was sind die Plastosomen? Arch. f. mikr. Anat. Bd. LXXXV.
Derselbe, Was sind die Plastosomen? Arch. f. mikr. Anat. Bd. LXXXVII.
Meves und Duesberg, Die Spermatocytenteilungen bei der Hornisse. Arch. f. mikr. Anat. Bd. LXXI.
Mayer, P., Zur Färbung des Glykogens. Zeitschr. f. wissenschaftl. Mikr. Bd. XXVI.
Quack, 1913, Ueber den feineren Bau der Mitteldarmzellen einiger Nematoden. Arch. f. Zellf. Bd. 11.
Rohde, 1885, Beiträge zur Kenntnis der Anatomie der Nematoden. Zool. Beiträge v. A. Schneider. Bd. I.
Romeis, Ueber Plastosomen und andere Zellstrukturen in den Uterus-, Darm- und Muskelzellen von Asc. megal. Anat. Anz. Bd. 44.
Ruzička, 1906, Struktur und Plasma. Ergebnisse d. Anat. und Entw. Bd. XVI.
Samssonow, 1910, Ueber die Beziehungen der Filarmasse Flemmings zu den Fäden und Körnern Altmanns. Arch. f. mikr. Anat. Bd. LXXV.
Schaeppi, Ueber die Anheftungsweise und den Bau der Darmepithelzellen. Arch. f. mikr. Anat. Bd. LXXXVII.
Schaxel, 1911, Plasmastrukturen, Chondriosomen und Chromidien. Anat. Anz. Bd. 39.
Schneider, A., 1866, Monographie der Nematoden.
Schneider, 1902, Lehrbuch der vergl. Histologie der Tiere. Jena.
Schultze, O., Ueber die Anwendung der Osmiumsäure und die neue Osmiumhämatoxylin-Methode. Zeitschr. f. wiss. Mikr. Bd. 27.
Studnička, Ueber die intercellularen Verbindungen, den sogenannten Cutikularsaum und den Flimmerbesatz der Zellen. Sitz.-Ber. der Kgl. Böhm. Ges. der Wissenschaften 1898. Bd. XXII.
Terni, 1914, Condriosomi, idiozoma e formazioni periidiozomiche nella spermatogenesi degli Anfibii. Arch. f. Zellf. Bd. 12.
Vignon, 1901, Recherches de cytologie générale sur les épithéliums. Arch. Zool. exp. 3. V. G.
Wassilieff, 1907, Die Spermatogenese von Blatta germanica. Arch. f. mikr. Anat. Bd. LXX.
Zimmermann, 1898, Beiträge zur Kenntnis einiger Drüsen und Epithelien. Arch. f. mikr. Anat. Bd. LII.

Figurenerklärung.

Fig. 1. Längsschnitt einer Epithelzelle. s: Schollen, ihre Zusammensetzung aus gelben Körnern sichtbar; k: Körnerhaufen, die im Begriffe sind, sich zusammenzuballen. pl: Quergetroffener Plexus. Kaliumbichromatosmiumhämatoxylin-Methode. Vergr. Zeiß Comp. Oc. 6, H. J. 2 mm Apert. 1,3.

Fig. 2. Längsschnitt einer Epithelzelle. b: Becherförmiger Hohlraum unterhalb der homogenen Plasmaschicht. Die verschiedene Länge der Fibrillen ist deutlich sichtbar. Chromosmiumessigsäure-Hämatëin. Vergr. Zeiß Comp. Oc. 6, H. J. 2 mm Apert. 1,3.

Fig. 3. Längsschnitt einer Epithelzelle. Im Stäbchensaum zwei Hohlräume. Die gelben Körner sind ausnehmend groß, bei gleicher Einstellung gezeichnet. f: Fortsatz der Basalmembran. c: Konzentrische Körner. Vergr. Zeiß Comp. Oc. 6 H. J. 2 mm. Apert. 1,3.

Fig. 4. Längsschnitt einer Epithelzelle. s: Anhäufung von gelben und von Fettkörnern. f: Fortsätze der Basalmembran. Vergr. Zeiß Comp-Oc. 6 H. J. 2 mm. Apert. 1,3. Fig. 3 und 4: NaCl-Formol. Kaliumbichromatosmiumsäure-Hämatëin.

Fig. 5. Längsschnitt einer Epithelzelle. f: Sehr lange Fibrillen, s: Schollen, k: gelbe Körner, die sich dunkler gefärbt haben. pl: Plexus; im Kern sind Chromatin und Nukleolarsubstanz deutlich getrennt. Kaliumbichromatosmiumsäure. Färbung nach Altmann-Kull. Vergr. Zeiß Oc. 6 H. J. 2 mm. Apert. 1,3.

Fig. 6. Querschnitt oberhalb der Basalmembran. Die Wandungen der Zellen sind durch kräftige Stäbchen verstärkt. Die schwarzen Punkte sind quergetroffene Fibrillen. Kaliumbichromatosmiumsäure-Hämatëin. Vergr. Zeiß Comp. Oc. 6. H. J. 2 mm. Apert. 1,4.

Fig. 7. Querschnitt etwa durch die Mitte der Kerne. Kaliumbichromatosmiumsäure-Hämatëin. Vergr. Zeiß Comp. Oc. 6. H. J. 2 mm. Apert. 1,4.

Fig. 8. Querschnitt durch das obere Drittel der Zellen. h: Hohlraum bei einigen Zellen. Kaliumbichromatosmiumsäure-Hämatëin. Vergr. Zeiß Comp. Oc. 6. H. J. 2 mm. Apert. 1,4.

Fig. 9. Querschnitt in Höhe des Schlußleistennetzes. Eine deutliche homogene Plasmaschicht fehlte hier; daher sind die quergetroffenen Fibrillen noch sichtbar. Kaliumbichromatosmiumsäure-Hämatëin. Vergr. Zeiß Comp. Oc. 6 H. J. 2 mm. Apert. 1,4.

Fig. 10. Längsschnitt durch das untere Drittel einer Zelle. pl: Plexus, vom Kern weiter entfernt; auf der einen Seite eine einmündende Fibrille; der Plexus verläuft nicht ganz quer. NaCl-Formol. Kaliumbichromatosmiumsäure-Hämatëin. Vergr. Zeiß Comp. Oc. 12. H. J. 2 mm. Apert. 1,3.

Fig. 11. Längsschnitt durch das untere Drittel einer Zelle. pl: Plexus, quer verlaufend. Im Kern freies Chromatin, dicht neben dem Nukleolus ein größeres Chromatinkorn. Die Deformität am Kern Kunst-

produkt. Chromosmiumessigsäure-Hämatein. Vergr. Zeiß Comp. Oc. 12. H. J. 2 mm. Apert. 1,3.

Fig. 12. Längsschnitt durch das untere Drittel zweier Zellen. pl. Plexus: bei a längsverlaufend, bei b längs- und querverlaufend. Kalibichromatosmiumsäure. Altmann.

Fig. 13. Längsschnitt durch das untere Drittel zweier Zellen. pl. Plexus: bei a querverlaufend, bei b gleichfalls querverlaufend, jedoch quergetroffen, so daß die Fibrillen als Punkte erscheinen. Kaliumbichromatosmiumsäure-Altmann.

Fig. 14. Längsschnitt durch das untere Drittel zweier Zellen. bei a: pl. Plexus, schräg verlaufend, spindelförmig. Bei b: pl. Plexus, schräg verlaufend. k: gelbe Körner, die dunklere Färbung angenommen haben. Kalibichromatosmiumsäure-Altmann. Die Figuren 12, 13, 14 sind bei Zeiß Comp. Oc. 12, H. J. 2 mm, Apert. 1,3 gezeichnet. Die in diesen Figuren zwischen Kern und Basalmembran befindlichen Hohlräume sind wahrscheinlich Kunstprodukte.

Fig. 15. Längsschnitt einer Epithelzelle. Glykogenfärbung nach Best. gl: Glykogenkörner. k: gelbe Körner, die keine Glykogenreaktion geben. Zeiß Comp. Oc. 6. H. J. 2 mm. Apert. 1,3.

Die Figuren sind von Herrn W. F r e y t a g gezeichnet.

Die Entwicklung des Ausführungsgangsystems der Milchdrüse.

Untersuchungen beim Rind.

5. Beitrag zum Bau und zur Entwicklung von Hautorganen bei Säugetieren.

Von

Markus Zschokke,
Assistent am vet.-anat. Institut der Universität Zürich.

Hierzu Tafel VII und 1 Textfigur.

Die Fragen, die die Milchdrüse, ihre Entwicklung, den Bau und die Physiologie betreffen, sind bei Mensch und Rind speziell, aber auch bei andern Säugetieren in einer großen Zahl von Arbeiten schon behandelt worden. Einerseits fanden zumeist anatomische und physiologische Gesichtspunkte Berücksichtigung, andererseits aber wurde der Ontogenie und Phylogenie des Mammarapparates großes Interesse entgegengebracht. So ist die erste Anlage und Entwicklung des Drüsensystems besonders eingehend studiert worden. Relativ selten hat man dagegen das Hohlraumsystem zum Gegenstand der Untersuchungen gemacht. Infolge davon herrschte bezüglich der Einteilung und Homologisierung der einzelnen Abschnitte des ausführenden Apparates große Meinungsverschiedenheit. Während die alten Veterinär-Anatomen Leyh (39), Gurlt (23), Franck (17) zuerst, später Huß (29), Rein (45), Profé (44), Kitt (32), Riederer (46), Christ (10), Hug (28), Rievel (47), Zietzschmann (64), Zwart (66), Martin (42), Rubeli (48) und Käppeli (30) den gemeinsamen Raum in Drüse und Zitze als Receptaculum lactis oder Milchzisterne bezeichnen und den Namen Strichkanal nur für den engen Ausspritzungskanal angewendet wissen wollen, fassen Fürstenberg (18), Ellenberger und Baum (16) und auch Wirz (61) allein den

im Milchdrüsenkörper verborgenen Teil als Zisterne auf, während sie den großen Rest, soweit er in der Zitze gelegen ist, von topographischen Ueberlegungen geleitet, als Strichkanal bezeichnen und diesen nach Lichtungsverhältnissen in einen weiten Abschnitt und den Verschlußteil desselben zerlegen.

Nachdem insbesondere durch Zietzschmanns Arbeiten (65) von physiologischen Erwägungen aus die erste Auffassung als die richtige anerkannt werden mußte, hat in jüngster Zeit Käppeli (l. c.) auf Grund histologischer Untersuchungen von der anatomischen Seite her die Frage beleuchtet und Klarheit in der Bezeichnung geschaffen, indem er zeigte, daß eine Zweiteilung des Milchsammelraums nach topographischen Gesichtspunkten, wie sie vor allem beim Rinde vorgenommen worden war, sowohl für dieses Tier an sich, als auch für die andern Spezies der Haussäuger unlogisch und unmöglich wäre. So bleibt es übrig, entwicklungsgeschichtlich zu prüfen, ob auf embryologischer Basis die Einteilung in Zisterne und Strichkanal im Sinne von Zietzschmann, Rubeli u. a. gerechtfertigt erscheine.

Die wesentlichsten Literaturangaben über die Entwicklung des Hohlraumsystems der Milchdrüse sind wohl im Anschluß an die seinerzeit große Streitfrage über den morphologischen Wert der Rinderzitze und ihres Ausführungsganges zu finden. Bonnet (2) sagt darüber, in seiner Arbeit über „Die Mammarorgane im Lichte der Ontogenie und Phylogenie“: „Gegenbaur“ (20) und mit ihm sein Schüler Huß (29) „beschreibt bekanntlich die bis dahin als gleichwertige Organe betrachtete Saugwarze des Menschen und die Zitze des Rindes als völlig verschiedene Gebilde. Fußend auf seiner Mammartaschentheorie lehrte er, daß sich beim Menschen der Mammartaschengrund, das Drüsenfeld, später kegelförmig über den Kutiswall erhebt und so die Mamilla oder Saugwarze bildet. Beim Rinde aber bleibt nach ihm das Drüsenfeld am Boden der Mammartasche in der Tiefe liegen. Der Kutiswall dagegen wächst beträchtlich in die Höhe und bildet mit der angrenzenden Kutis die Zitze. Beim Menschen schwindet also die Mammartaschenanlage nach kurzem Bestehen, während sie sich beim Rinde auch am erwachsenen Tier in bester Ausbildung erhält und ihre Höhle in Form des ganzen Strichkanals und der Zisterne zeitlebens bestehen bleibt. Diese beiden Extreme der Zitzenbildung werden nach Gegenbaur durch alle möglichen Uebergangsstufen in den Zitzenformen der übrigen Säu-

ger miteinander verbunden." Klaatsch (35), der zur Deutung gewisser Taschenbildungen in der Inguinalgegend beim Schaf und bei Antilopenarten die Gegenbaursche Mammartaschentheorie heranzog, wurde ihr eifriger Verteidiger.

Dieser Auffassung der genannten Forscher mußten auf Grund ihrer sorgfältigen Untersuchungen über die Entwicklung der Rinderzitze Curtis (11), Rein (45), Tourneux (60), Profé (44), Burkhardt (8) und Schwalbe (56) entgegentreten. Vor allem haben Rein und Profé gezeigt, daß der Ausführungsgang der Rinderzitze nicht, wie Gegenbaur und Klaatsches behaupten, die persistierende Mammartaschenhöhle sei, sondern daß der Zitzenhohlraum aus dem primären (nach Rein sekundären) Epithelsproß hervorgeht, der vom Grunde der ersten kolbenförmigen Epitheleinsenkung in die Tiefe wächst.

Vor dem Jahre 1892 war als erste Anlage des Milchdrüsenapparates eine hügelförmige Epidermisverdickung auf der lateralen Bauchwand bekannt. Zu dieser Zeit fand Schultze (53) beim Schwein, bei der Katze, beim Maulwurf, Fuchs und Kaninchen die Milchleiste, eine streifenförmige Anhäufung von Epidermiszellen, die von der kranialen Extremitätenanlage, der Rückenlinie näher als der Bauchlinie, zur kaudalen und in die Inguinalfalte hinein auf beiden Rumpfseiten verläuft. Durch spätere Untersuchungen wurde von Kallius (31), H. Schmidt (52), Strahl (58) und Hirschland (27), für den Menschen, von Profé (44) bei Rind, Schaf, Pferd, von Schickele (51) bei Meerschweinchen und Maus, von Henneberg (25) für die Ratte das Vorkommen einer Milchlinie nachgewiesen. Aus dieser letztern differenzieren sich nun im allgemeinen bilateral symmetrische, der Anzahl der spätern Milchdrüsenkomplexe entsprechende, hügelförmige Zellhäufchen, die Schultze primitive Zitzen hieß. Auf Bonnets Vorschlag wurden sie Milchhügel genannt. Bekanntlich nehmen diese Epithelverdickungen später Linsenform an, senken sich in das Korium ein und bilden eine anfänglich rundliche, dann zapfenförmige Epithelknospe, die unter dem Namen Mammartasche, Mammaranlage oder Primäranlage genugsam bekannt ist. Keine dieser Bezeichnungen befriedigt mich aber vollauf. Am wenigsten von allen wird der bis vor einigen Jahren allgemein gebräuchliche Ausdruck „Mammartasche" den tatsächlichen Verhältnissen gerecht, da unter ihm nicht nur die oberflächliche Delle, sondern eben der ganze Epithelzapfen

verstanden werden will. Die Namen Mammaranlage und Primäranlage sind meines Erachtens ebenfalls ungünstig. Mit dem ersten wird doch schlechthin die Anlage in ihrer Gesamtheit ohne Rücksicht auf den Ausbildungsgrad bezeichnet; so kann er nicht für ein einzelnes bestimmtes Entwicklungsstadium als Spezialbezeichnung verwendet werden. Wenn der Ausdruck Primäranlage damit begründet wird, daß es sich um die erste Anlage des einzelnen Milchdrüsenkomplexes handeln soll, so dürfte diese Benennung logischerweise nur dem heute bekannten Milchhügel zukommen. Es besteht aber entschieden das Bedürfnis, dieses, bei allen Säugern gleichmäßig vorkommende Knospen- oder Zapfenstadium begrifflich zu fixieren. Da es bei allen höhern Tierklassen durch eine typische Knospenform ausgezeichnet ist, schlage ich den Namen „Mammarknospe" vor und glaube damit weitern Unklarheiten vorzubeugen. Vom Grunde dieser Mammarknospe aus wachsen nun einer oder mehrere Epithelsprossen in die Tiefe und diese senden von ihrem proximalen [1]) Ende später sekundäre Sprosse ab, die sich weiter verzweigen.

Zu einer richtigen Bewertung der einzelnen Teile konnte natürlicherweise erst derjenige Forscher kommen, der 1. die Genese der ganzen Anlage richtig zu deuten verstand und 2. eine ganze Reihe älterer Stadien mitberücksichtigte, da aus den Bildern der ersten Entwicklungsstufen sich definitive Schlüsse nicht ziehen lassen. So ist es das besondere Verdienst Reins (45), zum erstenmal auf diese Verhältnisse in ihrer wahren Gestaltung aufmerksam gemacht zu haben. Wenn dazu Profé (44) sagt, daß Reins Schilderung der Umbildung seines sekundären Epithelsprosses zum Ausführungsgang und zum Sinus der nötigen Schärfe und Klarheit entbehre, so muß ich dieser Behauptung beipflichten, zugleich aber betonen, daß auch durch Profés Arbeit die hauptsächlichsten dieser Unklarheiten nicht behoben worden sind. Aus Reins Untersuchungen geht zufolge seiner Schlußbetrachtung hervor, daß der größte Teil der Mammarknospe auf dem Wege der Hornmetamorphose zugrunde gehe. Beim erwachsenen Tier bleibe nur ein kaum bemerkbarer Rest derselben bestehen: das Mündungsstück des Ausführungsganges. Aus dem primären Epithelsproß dagegen gehen Ductus papillaris und Zisterne, aus den sekundären Sprossen die Ductus lactiferi mit

[1]) Die Ausdrücke „proximal" und „distal" sind zu verstehen im selben Sinne wie an den Gliedmaßen: näher dem Rumpf, proximal; gegen die Zitzenspitze hin, distal.

den alveolentragenden Endstücken hervor. Im Gegensatz zu dieser klaren Umschreibung vertritt aber Rein im ersten Teil seiner Publikation bei der Schilderung der Einzelstadien den Standpunkt, daß die primäre Anlage nach Verhornung ihrer zentralen Massen zu einer trichterförmigen Vertiefung sich umwandle, aus der sich später der Ausführungsgang, Ductus excretorius, dadurch entwickle, daß die trichterförmige Einsenkung bisweilen unter Aufteilung in zwei Abschnitte sich zu einem engen Kanal auswachse, dessen Schleimhaut schon im äußern Aussehen sich sehr scharf von derjenigen der Zisterne unterscheide. Demnach müßte die Zisterne allein aus dem primären Epithelsproß entstehen, und man hätte somit genetisch schon in der Anlage zwischen Ductus papillaris und Zisterne zu unterscheiden. Da Rein in seinen Schilderungen auf mikroskopische Präparate nicht direkt hinweist, läßt sich dieser Widerspruch nicht lösen.

Zu der uns interessierenden Frage nehmen auch Profé (44) und Breßlau (6) Stellung. Nach Profés Meinung verstreicht beim Rinde im Gegensatz zum Schweine die primäre Mammartaschenanlage vollständig und beide für uns wichtigen Teile — Ductus papillaris und Zisterne — nehmen ihren gemeinsamen Ursprung aus dem primären Epithelsproß. Leider bleibt aber Profé auch eine genaue Beweisführung schuldig, so daß bis heute völlige Unklarheit bezüglich dieser Frage herrscht. Der Zweck der von mir unternommenen Untersuchungen wird somit deutlich. Es soll festgestellt werden, ob alle Teile der jungen Milchdrüsenanlage nach ihrer definitiven Ausgestaltung noch vorhanden sind, aus welchen Abschnitten der frühen Stadien der Ductus papillaris und die Zisterne hervorgehen bzw. zu welchem Zeitpunkte der Entwicklung sie beide sich gegeneinander differenzieren. Diese Aufgabe zu lösen scheint mir um so mehr eine Notwendigkeit zu sein, als in den Lehrbüchern allen feststehende, unzweideutige Begriffe eine einwandfreie Schilderung der Verhältnisse noch immer nicht ermöglichen. Martin (42) gebraucht z. B. den Ausdruck „Areolarzone" für die von den meisten Forschern als Zitzentasche bezeichnete oberflächliche Einsenkung der Mammarknospe. Bonnet (3) bringt noch in der neusten Auflage seiner Entwicklungsgeschichte vom Jahre 1918 die alte unlogische Auffassung vom Ausführungsgangsystem der Milchdrüse, indem er die „Milchgänge . . . . am Boden der Zitzentasche entweder gesondert auf dem Drüsenfeld oder wie z. B. beim Rind durch einen einzigen

Ausführungsgang, den Strichkanal", ausmünden läßt. Dementsprechend ist auch seine Abbildung 215 A anfechtbar.

Um diese Differenzierungsvorgänge im ausführenden Apparat der Milchdrüse gründlich untersuchen und klar umfassend darstellen zu können, war es nötig, sich auf Embryonen einer einzigen Tierart zu beschränken. Ich wählte das Rind, bei dem infolge der Größe des Objektes und der Einfachheit der Verhältnisse zum vorneherein die geringsten Schwierigkeiten entgegentreten mußten. Meine Untersuchungen beginnen mit der Entwicklungsstufe, bei welcher die Einzelanlagen der Milchdrüsenkomplexe deutlich ausgebildet sind, also mit dem Stadium der Mammarknospe.

Material und Technik.

Das Material für die vorliegenden Untersuchungen stammt nur von weiblichen Föten, die in 10%igem Formalinalkohol oder 10%igem Formalin fixiert worden sind. Von ca. 30 Embryonen, deren kleinster eine Länge von 6,8 (8,1) cm und deren größter eine Länge von 69 (82) cm besitzt [1]), sowie von jugendlichen Tieren (vom 6 Tage alten Kalb bis zum einjährigen Rind) wurden die Euterchen in verschiedenen Schnittrichtungen in Serien zerlegt. Die Präparate kamen zum Teil durch Chloroform, zum Teil durch Xylol hindurch in der üblichen Weise zur Einbettung in Paraffin. Die Schnittdicke beträgt im allgemeinen 10 μ. Als Färbemethode wurde die Schnittfärbung mit Hämatoxylin nach Ehrlich oder Hämalaun (Grübler) und Eosin angewendet. Auf elastische Fasern untersuchte ich mit Resorcin-Fuchsin nach Weigert. Von einzelnen Zitzen älterer Stadien wurden auch mit Vorteil Gefrierschnitte angefertigt.

Eigene Untersuchungen.

Eingangs der Beschreibung der eigenen Schnittserien möchte ich betonen, daß die einzelnen Entwicklungsstadien der Milchdrüse der Körperlänge der untersuchten Embryonen nicht unbedingt parallel gesetzt werden können. Eine Klassifikation nach der Größe, wie sie Profé in seiner Arbeit anwendet, kann angesichts der großen individuellen Schwankungen im Ausbildungsgrad der Mammaranlage gegenüber dem Körperwachstum nach meinen Erfahrungen beim Rinde wenigstens nicht festgehalten werden. Vielmehr halte ich

[1]) Die in dieser Arbeit angegebenen Maße der Embryonen betreffen die Scheitel-Steißlänge, gemessen mit Faden entlang den Biegungen des Rückens; die Nasenspitzen-Steißlänge wurde in Klammern beigefügt.

es für angezeigt, die einzelnen Entwicklungsstadien des Mammarapparates als maßgebend zu betrachten und diese der Reihenfolge meiner Beschreibungen zugrunde zu legen.

Ein mitsamt den Eihüllen gut fixierter Embryo hatte bei nicht starker Rückenkrümmung eine Länge von 6,9 (8,3) cm. Makroskopisch waren die 4 Anlagen als weiße, über die Umgebung kaum erhabene Punkte deutlich, die links und rechts neben der Raphe abdominis symmetrisch lagen, und die alle auf dem höchsten Punkte eine kleine Delle aufwiesen. Die Serien (die Schnittrichtung verläuft quer zur Linea alba) lassen die Anlagen als kleine wärzchenförmige Erhöhungen erkennen, die die erste Form einer Zitze repräsentieren (siehe Textfig. a). Das Epithel, das entgegen der Angabe Reins (45) am Abdomen noch zweischichtig ist, wird in der Gegend der Mammaranlagen mehrschichtig. Die Verdickung beginnt vor den kranialen Anlagen, setzt sich zwischen beiden Zitzenpaaren fort und läßt sich hinter den kaudalen Anlagen noch verfolgen. Die makroskopisch sichtbaren hellen Punkte erweisen sich histologisch als Epithelknospen, die der zapfenförmigen Anlage Reins entsprechen; sie liegen in der Mitte je einer kleinen Erhöhung. Zentral sind die Epithelknöpfe in bekannter Weise um ein Weniges eingesenkt, so daß die Randpartie von Knospe und Nachbarschaft einen niedrigen Wall, den Kutiswall der Anatomen, darstellt. Dieser Wall hat eine Bedeutung gehabt, solange man noch an der Gegenbaur-Klaatschschen Auffassung festhalten durfte. Heute ist das nicht mehr der Fall. Da nach meinen Untersuchungen dem Wall bei den höhern Säugern jede morphologische Bedeutung abzusprechen ist, so möchte ich diesen Begriff bei der Schilderung der uns interessierenden Vorgänge ganz vermeiden. Die Mammarknospen sind kugelförmig und werden in 17 aufeinander folgenden Schnitten angetroffen, besitzen also einen Durchmesser von 170 μ. Sie zeigen, wenn auch undeutlich eine Differenzierung in eine periphere und eine zentrale Zone. Die Zellkerne der Randpartie sind radiär gestellt, während die zentralen Zellen eine unregelmäßige Anordnung aufweisen. Die der Mammarknospe unmittelbar benachbarten Bindegewebszellen liegen in konzentrisch geschichteten Reihen um sie herum, sodaß die vom umliegenden Koriumgewebe deutlich abgegrenzte Warzenzone entsteht. Die Verhältnisse der Areolar- oder Warzenzone sind von Rein (45) und Klaatsch (33) absolut richtig erkannt worden, während Profé (44) eine den Tatsachen

widersprechende Behauptung aufstellt, wenn er sagt, daß die Areolarzone nur die eigentliche Mammartasche an der Zitzenspitze umgebe und nicht, wie wir noch sehen werden, mit dem Epithelsproß zusammen in die Tiefe dringe.

Im gleichen Entwicklungsstadium befindet sich die Milchdrüsenanlage eines 7,8 (10,7) cm langen Embryo. Die Mammaranlage wurde parallel zur Linea alba geschnitten. Die Epithelknospe, inmitten einer niedern Papille sitzend, hat einen Durchmesser von etwa 180 μ und eine scharf abgesetzte ca. 180 μ breite Areolarzone. Im übrigen bedingt die Schnittrichtung keinen Unterschied im mikroskopischen Bild gegenüber der eben beschriebenen Anlage.

Ein 7,5 (10,1) und ein 8,5 (12,3) cm langer Embryo zeigen in bezug auf die Entwicklung der Mammarknospe völlig sich deckende Verhältnisse. Die je 4 Anlagen sind als sehr niedere, kleine Papillen kaum über die Umgebung erhaben und besitzen einen basalen Durchmesser von knapp 0,5 mm. Mit der Lupe kann man auf der flachen kleinen Kuppe eine seichte, rundliche Einsenkung erkennen. Die Schnitte bestätigen das makroskopische Bild. Die Anlagen erweisen sich als deutlich abgesetzte, wärzchenartige Erhebungen, gebildet aus embryonalem Bindegewebe mit der überziehenden Epidermis. In ihrer Mitte liegt die Mammarknospe. Die Zelldifferenzierungen der letztern in zentrale und periphere Zone kann wieder konstatiert werden.

Das Präparat, das jetzt beschrieben werden soll, entspricht dem kolbenförmigen Stadium Reins und stammt von einem 12,7 (16,5) cm langen Embryo. Rein fand die gleiche Entwicklungsstufe schon bei einem Fötus von 4,5 cm Länge, ein Beweis, wie groß die Differenzen in den individuellen Anlagen sind. Die Mammarknospe mißt nun ca. 260 μ in die Tiefe, ist sich aber im Querdurchmesser gleich geblieben. Sie liegt in der Mitte einer ungefähr 200 μ hohen, oben stark abgeflachten Papille. Die Differenzierung in zentrale und periphere Zone gestaltet sich derart, daß am Rande der Anlage die Zellen als Fortsetzung des Stratum basale der Epidermis deutlich radiäre Stellung zeigen, während die zentralen Zellen in der Richtung der Längsachse angeordnet sind und als ein mit den obern Schichten der Epidermis zusammenhängender Pfropf bis in die halbe Tiefe der Mammarknospe hineinreichen.

Ein gleiches Entwicklungsstadium der Epitheleinsenkung zeigt ein zweiter Embryo von 10,9 (15,9) cm Länge. Doch ist hier durch

das stark gewucherte Areolargewebe, im Gegensatz zu den bisher beschriebenen Präparaten, bereits eine fast 1 mm hohe, spitzkegelförmige Zitze entstanden (siehe Textfig. b). Es handelt sich um eine Proliferation des Koriums samt Epidermis. Der Vorgang ist dem Wesen nach nicht eine Erhebung des als Kutiswall bezeichneten Randgebietes, wie man es heute allgemein schildert, sondern die Zitze wächst als Ganzes dadurch zum Kegel aus, daß das Grundgewebe unter der Mammarknospe sich vermehrt. Ihre Größe und ihr Ausbildungsgrad unterliegt auch in den folgenden Entwicklungsstadien noch starken individuellen Schwankungen. Wie wir sehen werden, kann bei allgemein weiter entwickelten Föten die Zitze noch kaum angedeutet sein. Die Mammarknospe ist mit gehoben worden und bildet die Zitzenspitze. Die frühere oberflächliche Einsenkung ist geschwunden. Da sich die Ausdehnung der Anlage auf das oberste Zitzendrittel beschränkt, so liegt ihr Grund bedeutend höher als die Körperoberfläche. Verhornende Zellen füllen fast die ganze Epithelknospe aus. Peripher sind noch drei Schichten saftiger Zellen als Fortsetzung des Stratum basale der Epidermis geblieben. Die Areolarzone ist nicht mehr so scharf abgegrenzt. Vielmehr zeichnet sich die ganze Zitzenerhebung und ein von ihrer Basis ca. 1 mm weit in die Unterlage hineinragender Bezirk des Koriums durch großen Zellreichtum gegenüber dem umliegenden Gewebe aus.

Ein 10½ Wochen alter 11,0 (16,1) cm langer Embryo besitzt als Zitzenanlagen vier kleine Höckerchen, die die Mammarknospe im Kolbenstadium in sich schließen. Vom Grunde der Mammarknospe aus ist hier mit deutlichem Absatz ein etwa 80 μ langer Epithelsproß von geringerem Querdurchmesser als die Mammarknospe hervorgewachsen (siehe Fig. 5 c). Die Kerne seiner randständigen Zellen sind radiär gestellt, während die zentralen Elemente eine typisch longitudinale Anordnung erkennen lassen. Die zellreichere Warzenzone erstreckt sich in der Breite der Zitzenbasis etwa 500 μ weit in das darunter liegende Korium hinein.

Das wenig weiter vorgerückte Stadium des Auswachsens eines Epithelsprosses zeigt uns ein 12 Wochen und 4 Tage alter Fötus von 14,7 (18,3) cm Länge. Die wohlgeformten Zitzen besitzen eine Höhe von 0,8 mm und tragen an ihrer Spitze die Mammarknospe mit dem Epithelsproß, der hier etwa 120 μ lang ist. An der Grenze von Zitzenepidermis und Epitheleinsenkung wird das einfache Stratum cylindricum der Epidermis doppelt und am Grunde der Mammar-

knospe finden sich 6—8 Schichten vollsaftiger Zellen vor, deren Kerne radiär gestellt sind. Die zentralen Zellen liegen weniger dicht. Ihre Verhornungstendenz ist deutlich ausgeprägt. Der Sproß verhält sich bezüglich seiner Zellanordnung wie im vorhergehenden Fall. Die Anhäufung von Koriumzellen im Zitzenkegel fällt diesmal kaum auf und kann nicht einmal in der nächsten Umgebung der Mammarknospe festgestellt werden.

Der folgende 13,7 (17,5) cm lange Embryo zeigt vier typische Zitzen von 0,9 mm Höhe, die auf ihrer Spitze die Mammarknospe tragen. Diese hat gegenüber jüngern Stadien an Umfang zugenommen. Die peripheren, vollsaftigen Zellen liegen in 1—2 Schichten als dunkle Randzone übereinander, wohingegen die zentrale aufgelockerte Zone sich wenig gefärbt hat. In der Mitte der Epithelknospe ist eine eigentümliche Zellanordnung zu sehen, die auch Rein beschreibt (vgl. Tafelfig. 1). Unter den obersten 2—3 Zellagen platten sich in einem kreisrunden Bezirk die Zellen ab und verlieren ihre Kerne, eine Erscheinung, die in späteren Stadien noch ausgesprochener wird und dann des nähern beschrieben werden soll. Der Primärsproß färbte sich im ganzen im Gegensatz zur Mammarknospe stark blau. Er hat eine Länge von 280—300 μ. Sein proximales Ende ist trommelschlegelartig verdickt. Die Kerne der randständigen Zellen stehen senkrecht zur Unterlage, also radiär, indessen die axialen Kerne in longitudinaler Richtung angerordnet sind. Um die ganze Anlage herum dehnt sich in breiter Zone das Areolargewebe aus, das um mehr als Zitzenlänge unter deren Basis in das Korium hineinreicht.

Ein in bezug auf den Epithelsproß nächstfolgendes Stadium gehört zu einem Embryo von 13,7 (20,5) cm Länge. Das proximale Ende ist kolbig verdickt und läßt bereits den Beginn einer Teilung in sekundäre Sprossen erkennen (siehe Textfig. d). Der Primärsproß hat eine Länge von 800 μ, einen mittleren Durchmesser von 50—60 μ und scheint bereits der ganzen Länge nach von einem feinen, spaltförmigen Lumen durchzogen zu sein. Die basalen Zellen lassen sich durch die Mammarknospe hindurch im Verlauf des ganzen Sprosses als kubische Randschicht verfolgen und weisen in den tiefern Partien häufige Mitosen auf. Im Gegensatz dazu fehlen diese bei den axialen Zellen, deren Kerne ausgesprochen longitudinal liegen. Auch hier ist eine wohlausgebildete, 0,9 mm hohe Zitze vorhanden. Die Warzenzone reicht etwa 1 mm jenseits der Basis ins Korium hinein.

Der nächst untersuchte, ca. 13 Wochen alte, 13,7 (19,5) cm lange Embryo zeigt bezüglich seiner Euterentwicklung ein ähnliches Bild, wie der vorgängig beschriebene Fötus. Die in diesem Falle flach konische Mammarknospe liegt auf der Spitze einer sanft ansteigenden Erhöhung, die nach ihrer Form allein nie als Zitze imponieren würde. Der 990 μ lange Eipthelsproß ist deutlich kanalisiert und zwar der ganzen Länge nach. Sein proximales Ende ist kolbig verdickt und so gebuchtet, daß kein Zweifel darüber bestehen kann, daß wir hier eine beginnende Aufteilung des Primärsprosses vor uns haben. Neben ihm verlaufen zahlreiche longitudinale Gefäße.

Die Querschnittserie einer zweiten Anlage ergänzt das Bild. Die stark abgeflachte Primäranlage läuft in einen 1010 μ langen Epithelsproß aus, der mit feinem Lumen versehen ist. Im distalen Drittel, deutlich erkennbar, verengert sich die Lichtung zu einem kaum sichtbaren Spalt, um sich am proximalen Ende bis zu einem Durchmesser von 25—30 μ wieder auszuweiten. Die Warzenzone besteht aus konzentrisch angeordneten Koriumzellen, umhüllt Knospe und Sproß und läßt sich auch proximal vom letztern in ihrer typischen Struktur noch ungefähr 1 mm weit ins Gewebe hinein verfolgen. Riederers (46) Gefäßzone der Zitze ist jetzt schon ausgeprägt. Axial verlaufende, radiär gestellte Kapillaren mit zahlreichen Anastomosen begleiten den Primärsproß. Auf der Höhe der Zitzenbasis aber fallen starke, zirkulär verlaufende Gefäße auf, wie sie am erwachsenen Tiere immer gefunden werden und unter dem Namen „Fürstenbergscher Gefäßkranz“ bekannt sind. Wichtig erscheint mir dieses Präparat besonders deshalb, weil zum erstenmal in einiger Entfernung von der Zitzenbasis vereinzelte Haaranlagen auftreten, die sich im Stadium des Haarkeims befinden. Darin bin ich mit Huß (29) und Rein (45) einig, daß die Haarentwicklung mit dem Beginn der Drüsensprossenbildung einsetzt, d. h. in dem Moment, wo der primäre Epithelsproß an seinem proximalen Ende sich weiter zu teilen anfängt. Dagegen habe ich im Gegensatz zu den Angaben der genannten Forscher Haaranlagen auf der Zitze selbst nie getroffen. Vielmehr steht nach meinen Untersuchungen fest, daß beim Rinde auf der ganzen Zitzenoberfläche nie Haare angelegt, also in spätern Stadien auch nicht zurückgebildet werden, sondern solche nur an der Basis, auf der eigentlichen Körperfläche anzutreffen sind. Diese meine Beobachtungen stimmen mit allem überein, was wir in dieser Beziehung heute wissen. Wenn Rein

davon spricht, Haaranlagen auch beim Rinde bis zur Zitzenspitze hin gefunden zu haben, so muß ich fast versucht sein, anzunehmen, daß es sich dabei nur um eine Verwechslung mit Schnittpräparaten vom Schafe handeln kann.

Ein weiterer 14 Wochen alter Fötus von 15,0 (21,5) cm Länge trägt auf einer ca. 0,7 mm hohen Zitze eine flache Mammarknospe. Die vorhandenen Zentralzellen bilden als stumpfer Konus die Zitzenspitze. Aus dem tiefst gelegenen Punkt entspringt ziemlich unvermittelt ein schlanker Epithelsproß von ca. 25 μ Durchmesser, der sich auf eine Länge von 450 μ in die Tiefe senkt. An seinem proximalen Ende verdickt er sich um das 2½fache des anfänglichen Quermaßes. Axial besteht eine Zone, die etwas weniger gefärbt erscheint. Ein Lumen ist noch nicht zu sehen. Die Haaranlagen befinden sich im Stadium des Zapfens. Obwohl die Altersangabe, wie auch die vorgerückte Entwicklung der Haarkeime keinen Zweifel über den allgemein weiter fortgeschrittenen Entwicklungsgrad dieses Föten im Vergleich zu seinen Vorgängern aufkommen lassen können, so finden wir doch den Primärsproß auf noch primitiverer Stufe differenziert, als es zu erwarten gewesen wäre.

Die flache Primäranlage eines 105 Tage alten Fötus von 20,0 (26,3) cm Länge läuft in einen ca. 1,7 mm in die Tiefe reichenden Epithelsproß aus. Anfänglich hat er einen mittleren Durchmesser von 50 μ, der allmählich gegen die Zitzenbasis hin zunimmt, wo er dann fast das Doppelte beträgt. Während des Verlaufs in der Zitze selbst ist sein Querschnitt rundlich, bekommt aber infolge der seitlichen Ausbuchtungen später ein sternförmiges Aussehen. Das Lumen, anfänglich spaltförmig, weitet sich im proximalen Drittel aus und folgt den Ausbuchtungen des Sprosses, der sich in drei sekundäre Epithelsprosse aufteilt. Das Areolargewebe ist wie bisher in konzentrischen Schichten angeordnet. Unterhalb der Zitzenbasis lassen sich an ihm zwei Zonen unterscheiden, eine innere schmalere, zellarme, die schwach gefärbt ist, und eine äußere zellreichere, breitere Zone, die sich als stark gefärbter Ring um die innere Zone und den Sproß herumlegt. Die Haare sind ebenfalls zu Zapfen ausgewachsen.

Die 4 Zitzen eines 20,7 (25,9) cm langen Embryo prominieren als ca. 2 mm hohe Kuppen über die Umgebung. Die Mammarknospe stellt einen Konus dar, der rasch in den ungefähr 100 μ dicken, durchweg kanalisierten Epithelsproß ausläuft. Auf der Höhe der Zitzenbasis erweitert sich der letztere ampullenförmig, buchtet sich

aber dann plötzlich zu einem bläschenartigen, einheitlich weiten Hohlraum aus, dessen größter Durchmesser (ca. 650 μ) in Richtung der Zitzenachse gelegen ist; sein Querdurchmesser beträgt 360 μ (siehe Textfig. e). Merkwürdigerweise habe ich eine solche Bildung in der Literatur nirgends erwähnt gefunden und doch sah ich sie noch in mehreren anderen Fällen. Die basale Zellschicht ist im Bereiche der Mammarknospe durch hohe Zylinderzellen repräsentiert. Gleiche Zellformen finden sich aber auch am Primärsproß bis zur Höhe der Zitzenbasis. Erst im weiten Hohlraum verlieren sich die typischen Basalzellen und flachen sich gleichzeitig zu dem in 1—2 Schichten aufliegenden, auskleidenden Epithel ab. Die etwas länglichen, axialen Zellen des Sprosses sind vornehmlich longitudinal angeordnet und vermindern ihre Schichtenzahl beim Uebergang in den bläschenartigen Teil in kurzer Uebergangszone. Das Areolargewebe umschließt als 2—300 μ breiter Gürtel die ganze Anlage, also auch den großen Hohlraum, wobei eine konzentrische Stellung der Zellen sich nicht erkennen läßt. Die Haaranlagen, erst im Stadium des Keimes, finden sich spärlich in einiger Entfernung der Zitzenbasis.

Ein ähnliches Bild fand ich bei einem Embryo von 23,6 (31,2) cm Länge (siehe Tafelfig. 2 dargestellt). Eine ca. 2 mm hohe Zitze trägt auf ihrer Spitze eine flach konische Mammarknospe, welche in einen schlanken, fein kanalisierten Epithelsproß von 1,8 mm Länge übergeht. An seinem proximalen Ende bildet dieser die Ampulle, die in einen diesmal stark gebuchteten, weiten Hohlraum mündet, der zu $^4/_5$ unterhalb (jenseits) der Zitzenbasis gelegen ist und in wechselnder Anzahl allseitig sekundäre Sprossen abgibt.

Läßt man diese zwei zuletzt geschilderten Serien unbefangen auf sich einwirken, so möchte man versucht sein, am Primärsproß zwischen einem im Bereiche der Zitze liegenden, engen und einem proximal von der Papille im spätern Drüsengewebe sitzenden, weiten Teil zu unterscheiden. Damit käme man auf entwicklungsgeschichtlichem Wege zu einer Trennung des Ausführungsgangssystems der Milchdrüse, wie sie Ellenberger und Baum (16) heute noch durchführen, indem sie bekanntlich den über der Zitze befindlichen Abschnitt allein als Zisterne, den ganzen, in der Zitze selbst liegenden Teil als Strichkanal auffassen. Die Berechtigung, aus den geschilderten zwei Bildern solche Schlüsse zu ziehen, ist aber hinfällig, sobald man ältere Stadien zu Rate zieht. Dort beobachtete ich immer, wie das bisher aus den Schilderungen und den Abbildun-

gen aller Autoren, die sich mit der Entwicklung der fraglichen Verhältnisse beschäftigten, einwandfrei hervorgeht, daß die Ausweitung des Hohlraumsystems in den entferntest gelegenen — den proximalen — Abschnitten des Primärsprosses beginnt und von dort aus in der Richtung gegen die Mammarknospe hin allmählich fortschreitet. Ausnahmen von dieser Regel bilden offenbar die hier gefundenen Fälle. Sie bestehen darin, daß die erste, sehr rasch eintretende Erweiterung des Ausführungsganges sich auf den am weitesten proximal gelegenen Abschnitt beschränkt, während der in der Zitze gelegene Teil vorderhand noch eng bleibt und sich schroff gegen jenen absetzt. Dieses Stadium — und zu dieser Auffassung berechtigen sowohl alle spätern Entwicklungsphasen, wie auch die durch außerordentlich zahlreiche Untersuchungen definitiv bekannten Verhältnisse beim ausgewachsenen Tier — muß als ein nur temporär auftretendes gedeutet werden. Während beim jüngern Embryo der blasige Teil des Primärsprosses ganz außerhalb der Zitze gelegen ist, ragt er bei ältern Exemplaren immer mehr ins Gebiet der eigentlichen Zitze hinein.

Der Differenzierungsprozeß, der zur Scheidung von Milchzisterne und Strichkanal führt, ist durch zwei Faktoren bedingt: einerseits durch Lichtungsverhältnisse, anderseits aber durch spezielle Entwicklungsvorgänge im Epithel, von denen jetzt die Rede sein soll.

Das gegenüber den andern Lagen deutlich sich markierende Stratum basale läßt sich von der Mammarknospe aus am Primärsproß bis zur Höhe der Zitzenbasis verfolgen. Die innern Zellreihen stehen anfänglich in longitudinaler Richtung. Wenig oberhalb der Ampulle wird die dem Lumen zugekehrte Schicht kubisch. Allmählich nehmen diese Zellen an Höhe zu, und in der Ampulle selbst ist ein typisches Zylinderepithel zu sehen, während dagegen der große Hohlraum nur von einem 2—3schichtigen platten Epithel ausgekleidet ist. Diese Differenzierung, die von nun an in jedem Stadium angetroffen wurde, ist ein Fingerzeig dafür, wie Strichkanal und Zisterne sich histologisch gegeneinander abgrenzen werden. Die Verhältnisse des Areolargewebes liegen wie im vorgängigen Falle. Die Haaranlagen, an der Zitzenbasis verteilt, haben sich zu ziemlich langen Zapfen entwickelt.

Das Euterchen eines Fötus von 21,9 (29,0) cm Länge zeigt 15—20 sekundäre Sprosse. Alle schon mit einem Lumen versehen,

sitzen sie an einem vielbuchtigen Sammelraum, der im Gegensatz zu früher nicht ein großes, einheitliches Lumen bildet, sondern allmählich gegen die Zitzenspitze hin in den hier mit vielen Längs- und Querfalten ausgestatteten engen Kanal ausläuft (siehe Textfig. f). Kurz bevor der Sproß in die Mammarknospe übergeht, verschwindet die Lichtung gänzlich: der Sproß wird kompakt. Das in den tiefen Partien 1—2schichtige Epithel nimmt distalwärts an Höhe immer mehr zu. Die randständigen Basalzellen erscheinen ca. 500 μ proximal von der Stelle, wo der Primärsproß mit deutlicher Grenze an die flach konische Mammarknospe stößt. Diese letztere umschließt einen rundlichen, aus verhornenden und zerfallenden Zellen bestehenden Körper, auf dessen Entstehung ich schon früher hingewiesen habe. Rein (45) hat ihn als ein sphärisches Gebilde beschrieben, das an die in den Kankroiden gelegenen, konzentrischen Körper erinnere. Auch sah er, daß dieser Hornpfropf sich in spätern Stadien herauslöst und eine trichterförmige Vertiefung zurückläßt, deren Wände von derselben Struktur sind, wie die benachbarte, die Zitze bekleidende Epidermis. Diese Befunde stimmen mit den meinen überein, wie ich noch zeigen werde. Areolarzone und Haaranlagen verhalten sich im wesentlichen wie im vorher beschriebenen Falle.

Ein Embryo von 39,5 (48,0) cm Länge zeigt eine 3,1 mm hohe, 2,7 mm breite Zitze, die auf ihrer Spitze eine kelchförmige Mammarknospe trägt. Ihr Zentrum birgt den bekannten Hornpfropf. Eine wohldifferenzierte Basalzellschicht ist am primären Sproß nur auf die Distanz von ungefähr 500 μ deutlich ausgeprägt. Im gleichen Abschnitt bleibt das Lumen eng, und die zentralen Zellschichten ordnen sich in Richtung der Zitzenachse an. Dann tritt der Epithelwechsel ein (vgl. Tafelfig. 3 und Textfig. g). Die innern Lagen verlieren sich allmählich. Damit weitet sich der Kanal, und die dem Lumen zugekehrte Schicht wird zunächst kubisch, um in den tiefern Partien zu einem hohen Zylinderepithel sich auszuwachsen, das nunmehr nur noch in zwei Lagen vorhanden ist. So entsteht ein länglicher, vielbuchtiger Zitzenhohlraum, der sich unterhalb der Zitzenbasis abermals erweitert und jetzt eine eiförmige ca. 2 mm hohe und 1 mm breite Höhlung darstellt. Beide Teile (Zitzenteil und Drüsenteil) sind mit demselben Epithel ausgekleidet, das allerdings im Gebiet des großen Hohlraums wieder niederer, d. h. mehr kubisch wird. Dieses Präparat gibt offenbar zum ersten Male einen sichern Hinweis dafür, wie Strichkanal und Zisterne sich gegeneinander differen-

zieren. Die Mammarknospe erweist sich nach den vorliegenden Untersuchungen für die Entwicklung des Ausführungsgangsystems von untergeordneter Bedeutung. Dagegen wird immer mehr deutlich, daß Strichkanal und Zisterne gemeinschaftlich aus dem Primärsproß entstehen, und zwar geht der Ductus papillaris aus dem Anfangsteil hervor, soweit das typische Stratum basale mit dem darüberliegenden polygonalen Epithel sich erhält, während die Zisterne einheitlich aus den tiefer gelegenen Abschnitten des Sprosses sich entwickelt, indem das Epithel sich nach und nach zu einem zweischichtigen Zylinderepithel ausgestaltet und dadurch anfänglich zwischen beiden Teilen eine Uebergangszone entsteht. Die Haaranlagen haben sich nun zu langen Zapfen entwickelt, denen die Schweißdrüsen als kurze, kolbige Anhänge anliegen. Erwähnenswert erscheint mir, daß sich bei diesem Embryo zum ersten Male ganz feine elastische Fasern vorfinden, die gleichmäßig in der Zitze verteilt sind.

Die Serienschnitte einer Anzahl weiterer Föten ergeben ein so einheitliches Bild, daß ich sie miteinander beschreiben kann. Es handelt sich um Embryonen von 30,5 (38,5), 33,5 (42,5), 36,0 (46,0), 39,5 (48,0), 42,0 (66,0), 45,0 (65,0), 55,0 (65,5), 69,0 (82,5) cm Länge, deren 4—8 mm hohen und 3—6 mm basalen Durchmesser zeigende Zitzen längs und quer zur Achse geschnitten wurden. Mit deutlichem Absatz geht die konische, mit dem Hornpfropf ausgefüllte Mammarknospe in den primären Epithelsproß über (Textfig. h). Ihr Stratum basale, das von demjenigen der Epidermis nicht zu unterscheiden ist, wird im Primärsproß ein wenig niederer und läßt sich durchschnittlich $^1/_2$ mm weit dem Sproß entlang verfolgen. Ueber der Basalschicht liegen polygonale Epithelzellen, die gegen die Zisterne zu an Schichtenzahl abnehmen und so eine ausgesprochene Uebergangszone bilden. Mit dem Uebergang in das Zylinderepithel erweitert sich der schmale Kanal ziemlich auffällig und wird, nur wenig fern von der Zitzenspitze, zur vielfach gebuchteten, mit Längs- und Querfalten ausgestatteten Zisterne. Anfänglich einen mittleren Durchmesser von 60 μ besitzend, vergrößert sie sich basalwärts in ziemlich gleichartigem Tempo bis zum proximalen Ende, das 2—3 mm unter der Zitzenbasis sich befindet und etwa das vierfache des anfänglichen Quermaßes erreicht. Anhaltspunkte, die der Form oder Struktur nach eine prinzipielle Zweiteilung dieses spätern Milchsammelraumes rechtfertigen würden, habe ich nicht finden können. In diesen letzten Fällen allen handelt es sich um einen einheitlichen, gegen die

Tiefe zu allmählich weiter werdenden Hohlraum, dem der enge Mündungsteil — Ductus papillaris — infolge seiner strukturellen Verschiedenheit gegenübersteht, ohne allerdings scharf abgesetzt zu sein. Aus der Zisterne führen die spätern Milchgänge — Ductus lactiferi —, die aus den sekundären Sprossen entstanden sind, weiter ins Gewebe hinein, deren fernere Ausgestaltung, weil nicht zu meiner eigentlichen Aufgabe gehörig, ich nicht verfolgt habe. Wenig oberhalb des Strichkanals legen sich der Zisternenwand kolbenförmige epitheliale Ausbuchtungen an, die bei den jungen Föten noch zapfenförmig und klein sind, später aber an Vielgestaltigkeit zunehmen und sich als die bekannten akzessorischen Milchdrüsen der Zisternenwand erweisen. Bei Embryonen von ca. 30 cm Länge, d. h. in einem Alter von ungefähr 20 Wochen, hat also die Zisterne ihre definitive Form erreicht. So bleibt nur noch die Frage offen, wie sich einerseits der Ductus papillaris weiter differenziert und andererseits, auf welche Art die fernere Entwicklung der Mammarknospe vor sich geht.

Beiläufig sei über die Verhältnisse der elastischen Fasern noch gesagt, daß schon bei einem 30 Wochen alten, 55,0 (66,0) cm langen Fötus eine Verdichtung des elastischen Gewebes in der Gegend des spätern Strichkanals zu beobachten ist, in der Weise, daß die Fasern sich zirkulär um den letzteren herum anordnen.

An die Verhältnisse bei dem zuletzt geschilderten Stadium schließen die des Neugeborenen ohne Lücke an. Die Zitzen von 6—14 Tage alten Kälbern zeigen im allgemeinen das uns bekannte Bild (vgl. Textfig. i). Die Epidermis der Zitze wie auch das Epithel des Strichkanals sitzen jetzt allerdings einem wohlausgebildeten Papillarkörper auf, der im Prinzip schon so gebaut ist, wie es Mankowski (41) am erwachsenen Tier genau beschrieben hat. Die Mammarknospe birgt zumeist in ihrer Kavität den bekannten Hornpfropf; in vielen Fällen ist er bereits herausgefallen. Dadurch entsteht dann ein dem Baue nach der Epidermis gleichender Trichter, der proximalwärts in einen ungefähr 1,5 mm langen epithelialen Hohlzylinder übergeht. Dieser Teil repräsentiert den zukünftigen Strichkanal. Strukturell der Epidermis vollkommen ähnlich, lassen sich an ihm folgende Schichten unterscheiden, auf die auch Mankowski (41) aufmerksam macht. Ueber dem Stratum basale befindet sich ein bereits Stratum spinosum, welchem ein mit Keratohyalinkörnern reichlich versehenes Stratum granulosum aufliegt,

das gegenüber der Zitzenepidermis bedeutend stärker ausgeprägt ist (vgl. Tafelfig. 4). Den Abschluß bildet ein mächtiges Stratum corneum, welches sich gegen die Mitte des Kanals zu auflockert. So ist der Strichkanal meist von solchen z. T. losgelösten Hornmassen ausgefüllt. Sobald die Lichtung sich auszuweiten beginnt, vermindert sich die Höhe des Epithels allmählich, so daß eine Uebergangszone entsteht, die sich fast auf die Länge von 1 mm ausdehnt, um schließlich in das Zylinderepithel der Zisterne überzugehen.

Wie aus Fig. 4 hervorgeht, hat sich das Netz von elastischen Fasern derart entwickelt, wie es auch beim erwachsenen Tier als typisch vorkommt: speziell um den Strichkanal herum besteht ein röhrenförmiger Mantel aus elastischem Gewebe, der den muskulösen Verschluß unterstützt, wie es Käppeli (30) beim funktionierenden Euter in jüngster Zeit nachgewiesen hat.

Zum ersten Male konnte ich bei diesen Präparaten in der Zitzenspitze glatte Muskelfasern finden.

Beim drei Wochen alten Tier ist die ursprüngliche Mammarknospe noch immer nachzuweisen. Die Delle, die sie in sich schließt, ist flacher geworden. Der Strichkanal hat eine Längenausdehnung von ungefähr 2 mm. Die Epithelverhältnisse sind dieselben wie bei den soeben beschriebenen Stadien. Die Uebergangszone, die in das schön ausgebildete, zweischichtige Zylinderepithel des Receptaculum lactis übergeht, ist deutlich ausgeprägt.

Bei älteren, 4, 5 und 6 wöchigen Kälbern fand ich mit dem obigen übereinstimmende Verhältnisse. Nur an der Ausmündungsstelle des Strichkanals erheben sich die epithelialen Ränder desselben und wulsten sich wallartig auf, ohne daß sich das Korium an dieser Bildung mitbeteiligt.

Beim ca. 8 Wochen alten Rinde bildet die Mammarknospe einen weiten, von Hornmassen ausgefüllten Mündungstrichter, dem der Strichkanal als becherförmiger Teil sich anschließt. Sein Lumen ist immer noch durch starke Hornmassen verlegt. Die Uebergangszone zur Zisterne fältelt sich deutlich zur Fürstenbergschen Rosette und ist im Vergleich zu früheren Stadien bedeutend kleiner geworden.

Fast vollkommen verstrichen ist die zum Mündungstrichter umgewandelte Mammarknospe beim ¼ Jahr alten Tier (vgl. Textfig. k). Weder gestaltlich noch baulich ist sie nunmehr von der Zitzenepidermis zu unterscheiden; die Folge der Abflachung ist, daß der Ductus papillaris jetzt selbst auf der Zitzenspitze mündet, der Mün-

dungswall aber mehr oder weniger deutlich sich ausbildet. Der Strichkanal ist bis zur kurzen Uebergangszone von Hornmassen vollständig ausgefüllt.

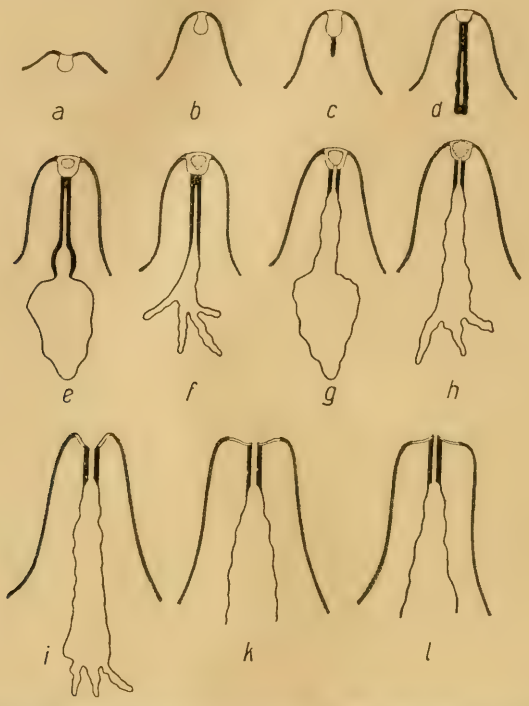

Entwicklung des Ausführungsganges der Milchdrüse (Schematisch).

Weiß: Mammarknospe. Getüpfelt: Hornpfropf. Schwarz: Zitzenepidermis, sowie Primärsproß und seine Abkömmlinge. (Strichkanal und Zisterne.)

Die Figuren stellen schematisch die Differenzierung von Strichkanal und Zisterne dar. Die Größe der Embryonen ist durch die Nasenspitzen-steißlänge angegeben.

a) Embryonen von 8,3—16,5 cm Länge.
b) „ „ 15,9 „ „
c) „ „ 16,1—17,5 „ „
d) „ „ 20,5—26,3 „ „
e) „ „ 25,9—31,2 „ „
f) „ „ 29,0 „ „
g) „ „ 48,0 „ „
h) „ „ 38,5—82,0 „ „
i) 6—14 Tage alte Kälber.
k) ¼ Jahr altes Tier.
l) ca. einjähriges Rind.

Die definitiven Verhältnisse lassen sich an Schnitten durch die Zitze des einjährigen Rindes erkennen (siehe Textfig. 1). Je nach der Reduktion der Mammarknospe befindet sich auf der Zitzenspitze entweder eine Einsenkung — Mündungstrichter — oder aber eine wärzchenartige Vorwölbung, gebildet aus dem den Strichkanal ausfüllenden Hornteilen und dem Epithelwall. Im Ductus papillaris ist die Längsfaltung seiner Schleimhaut, wie sie am laktierenden Euter bekannt ist, zu sehen. Die epidermoidalen Schichten sind in seiner ganzen Ausdehnung schön ausgebildet. Der Epithelwechsel tritt am zisternenseitigen Ende so plötzlich ein, wie es aus den vielen Arbeiten über das ausgewachsene Tier genugsam bekannt ist.

Zusammenfassung.

Die vorliegenden Untersuchungen führen zu folgenden Ergebnissen:

Die primäre Einzelanlage eines Milchdrüsenkomplexes ist der Milchhügel (Schultze, Bonnet). Er senkt sich in das Korium ein und bildet die Mammarknospe.

Vom Grunde der Mammarknospe wächst beim Rinde ein einziger, kompakter, primärer Epithelsproß in die Tiefe, der eine Länge bis zu 1 mm erreicht und anfänglich im ganzen einheitlich ist (Rein, Profé u. a.).

An seinem proximalen Ende, jenseits der Zitzenbasis, gibt der Primärsproß sekundäre Sprosse ab. Zur gleichen Zeit wird das Auftreten der ersten Haaranlagen in der Umgebung der Zitze beobachtet (Rein, Profé).

Der Primärsproß erhält zunächst ein feines, spaltförmiges Lumen; der Kanalisation folgt später eine partielle, bedeutende Weitung des Hohlraumes im proximalen Abschnitt.

Die durch frühzeitige zentrale Verhornung ausgezeichnete Mammarknospe hat im allgemeinen für die Ausbildung des Ausführungsgangssystems der Milchdrüse keine Bedeutung (Rein, Profé). Sie bleibt im günstigsten Falle als dellenförmiger Mündungstrichter des Ductus papillaris bestehen; meistens aber verstreicht sie vollkommen, wobei der die Strichkanal-Oeffnung begrenzende Rand sich zu einem epithelialen Wall aufwulsten kann.

Aus dem Primärsproß gehen Strichkanal und Zisterne hervor (Profé). Ihre gegenseitige Ausscheidung erfolgt allmählich: einer-

seits durch entgegengesetzte Differenzierungsvorgänge im Epithel, andererseits durch verschiedengradige Ausweitung des entstandenen Hohlraumes.

Die Differenzierung im Primärsproß erfolgt dadurch, daß ein distales, sehr kurzes Mündungsstück im Gebiete der Zitzenspitze gegen einen proximalen, bedeutend längern Abschnitt sich ausscheidet, der den Hauptteil der Zitze durchzieht und weit über deren Basis hinausreicht.

Der kurze Anfangsteil des Primärsprosses wird zum Strichkanal. Er bleibt nach der Kanalisierung eng. Sein Epithel bildet früh, wie in der Mammarknospe und Oberflächenepidermis eine basale Zylinderzellschicht aus (Klaatsch) und wird im Laufe der Entwicklung zu einem stark verhornenden und mit einem Stratum granulosum ausgezeichneten, vielschichtigen Plattenepithel. Unter diesem entwickelt sich als Papillarkörper das bekannte Leistensystem.

Der bei weitem umfangreichere Hauptteil des Primärsprosses wandelt sich zu einem einheitlichen weiten Hohlraum um, den man im ganzen als Zisterne bezeichnen muß. Sein Epithel entbehrt von Anfang an einer markanten Basalzellschicht (im Sinne der Epidermis, der Mammarknospe und des Strichkanals) und differenziert sich vom proximalen Ende distal fortschreitend zu einem zweischichtigen Zylinderepithel auf glatter Unterlage aus. Dabei tritt eine allmählich an Umfang abnehmende Uebergangszone gegen den zum Strichkanal werdenden Anfangsteil auf; diese verschwindet mit dem Abschluß der Entwicklung im ersten Lebensjahre vollkommen.

Der zweite Abschnitt des Primärsprosses zeigt Tendenz zu lebhafter Erweiterung. Am proximalen Ende beginnend und gegen den in der Zitze liegenden Teil fortschreitend, führt diese Dilatation zur Ausgestaltung einer schließlich einheitlichen Höhle, die im Zitzenteil etwas enger bleibt als jenseits der Basis.

Der Erweiterungsvorgang des Zisternenteils des Primärsprosses kann in jungen Stadien von der Norm abweichen, indem der über der Zitzenbasis gelegene Abschnitt allein blasig aufgetrieben befunden wird, so daß dieser sich gegen den engeren Teil innerhalb der Zitze scharf absetzt, der im übrigen baulich in typischer Weise von der Strichkanalanlage sich unterscheidet. Es handelt sich bei dieser Form um ein ausnahmsweise auftretendes Uebergangsstadium im Laufe der Entwicklung, das in der Folge durch Uebergreifen der Erweiterungstendenz auf den Zitzenabschnitt rasch verloren geht.

Die bekannte Areolarzone der frühen Stadien beschränkt sich, entgegen der herrschenden Auffassung, bei der weiteren Ausgestaltung der Milchdrüse nicht auf die Umgebung der Mammarknospe (K l a a t s c h); sie bildet sich vielmehr zu einem die gesamte Drüsenanlage umgebenden Mesenchympolster um und liefert einerseits das Stromagewebe der Zitze, andererseits das Stützgewebe des späteren Milchdrüsenkörpers.

Nachdem die G e g e n b a u r - K l a a t s c h sche Auffassung der Zitzenbildung vollständig abgelehnt werden muß, sollte bei der Entwicklung der Papille von dem Begriff eines „Kutiswalles" gänzlich abgesehen werden. Der „Wall" wird nur vorgetäuscht durch zentrale Einsenkung der Oberfläche der Mammarknospe in Verbindung mit der ersten Erhebung derselben zur jungen Zitze durch Wucherung der Warzenzone, d. h. auch des Mesenchymgewebes u n t e r der Mammaranlage.

Die elastischen Fasern finden sich schon zur Zeit der halben Schwangerschaft als feines diffuses Netz, das gleichmäßig über die Zitze hin verteilt ist. Gegen das Ende der Schwangerschaft und speziell nach der Geburt kann eine Verdichtung um den Strichkanal herum beobachtet werden, indem die Fasern sich mantelartig um den Ductus papillaris herum legen und so einen elastischen Verschlußring bilden.

Glatte Muskelfasern im Bereich der Milchdrüsenanlage können erst nach der Geburt in der Gegend der Zitzenspitze beobachtet werden.

Herrn Prof. Dr. O. Z i e t z s c h m a n n möchte ich am Schlusse meiner Arbeit für die Ueberweisung des Themas und das teilnehmende und fördernde Interesse an diesen Untersuchungen meinen herzlichsten Dank aussprechen.

Besonders fühle ich mich auch Herrn Tierarzt H u g in Wädenswil und Herrn städt. Tierarzt S c h w a r z in Zürich zu großem Danke verpflichtet, welche beide Herren durch die freundliche Zusendung von Material meine Arbeit in weitgehendem Maße unterstützt haben.

Literaturverzeichnis.

1. Bertkau, F., Ein Beitrag zur Anatomie und Physiologie der Milchdrüse. Anat. Anz. Bd. 30, 1907, S. 161.
2. Bonnet, R., Die Mammarorgane im Lichte der Ontogenie und Phylogenie. Ergebn. der Anat. und Entwicklungsgesch. Bd. 2, 1893, S. 604. und Bd. 7. 1893, S. 937.
3. Derselbe, Lehrbuch der Entwicklungsgeschichte, 3. Aufl. Berlin 1918.
4. Breßlau, E., Beiträge zur Entwicklungsgesch. der Mammarorg. bei den Beuteltieren. Zeitschr. f. Morph. u. Anthropol. Bd. 4, 1902, S. 261.
5. Derselbe, Weitere Untersuchungen über Ontogenie und Phylogenie der Mammarorgane der Säugetiere. Anat. Anz. Bd. 21, 1902, S. 178.
6. Derselbe, Entwicklung des Mammarapparates der Marsupialier Insektivoren, Karnivoren und Wiederkäuer. Jen. Denkschr. (zoologische Forschungsreisen im australischen und malayischen Archipel von R. Semon). Bd. 4, 1912.
7. Brouha, Recherches sur les diverses phases du développement et de l'activité de la mammelle. Archives de biologie. T. 21, 1905, p. 954.
8. Burkhardt, H., Ueber embryonale Hypermastie und Hyperthelie. Anat. Hefte Bd. 8, 1897, S. 527.
9. Chauveau, Arloing, S. und Lesbre, F. X., Traité d'anatomie comparé des animeaux domestiques T. 2, Paris 1905.
10. Christ, F., Untersuchungen über die Muskulatur und das elastische Gewebe in der Milchdrüse der Haussäugetiere. Inaug.-Diss. Gießen 1905.
11. Curtis, Le développement de la mammelle et du mamelon. Revue biologique du nord de France, 1889 (zit. nach Bonnet).
12. Eggeling, H., Ueber die Hautdrüsen der Monotremen. Anat. Anz. Ergänz.Heft Bd. 18, 1900, S. 29.
13. Derselbe, Ueber die Stellung der Milchdrüsen zu den übrigen Hautdrüsen. Jen. Denkschr. Bd. 7, 1899, S. 79.
14. Derselbe, Ueber ein wichtiges Stadium in der Entwicklung der menschlichen Milchdrüse. Anat. Anz. Bd. 24, 1904, S. 595.
15. Derselbe, Ueber die Form des Milchdrüsenkörpers beim menschlichen Weibe. Anat. Anz. Bd. 45, 1913, S. 33.
16. Ellenberger, W. und H. Baum, Handbuch der vergleichenden Anatomie der Haussäugetiere. 14. Aufl., Berlin 1915.
17. Franck, L., Handbuch der Anatomie der Haussäugetiere mit besonderer Berücksichtigung des Pferdes. Stuttgart 1871.
18. Fürstenberg, M. H. F., Die Milchdrüse der Kuh, ihre Anatomie, Physiologie und Pathologie. Leipzig 1868.

19. Fürstenberg, Leisering und Müller, Die Rindviehzucht. 1. Bd. Anatomie und Physiologie des Rindes. Berlin 1876.
20. Gegenbaur, C., Bemerkungen über die Milchdrüsenpapillen der Haussäugetiere. Jen. Zeitschr. f. Naturwissenschaft. Bd. 7, 1873, S. 204.
21. Derselbe, Zur genaueren Kenntnis der Zitzen der Säugetiere. Morph. Jahrbuch, Bd. 1, 1876, S. 266.
22. Derselbe, Zur Kenntnis der Mammarorgane der Monotremen, Leipzig 1886.
23. Gurlt, E. F., Handbuch der vergleichenden Anatomie der Haussäugetiere. 4. Aufl. Berlin 1860.
24. Hamburger, C., Studien zur Entwicklung der Mammarorgane. Anat. Anz. Bd. 18, 1900, S. 16.
25. Henneberg, B., Die erste Entwicklung der Mammarorgane bei der Ratte. Anat. Hefte, Bd. 13, 1900, S. 1.
26. Hertwig, O., Lehrbuch der Entwicklungsgeschichte des Menschen und der Wirbeltiere. Jena 1898.
27. Hirschland, L., Beiträge zur ersten Entwicklung der Mammarorgane beim Menschen. Anat. Hefte, Bd. 11, 1899, S. 221.
28. Hug, M., Beiträge zur pathologischen Anatomie und Therapie der Zitzenstenosen des Rindes. Inaug.Diss. Zürich, 1906.
29. Huß, M., Beiträge zur Entwicklungsgeschichte der Milchdrüsen beim Menschen und beim Wiederkäuer. Jen. Zeitschr. f. Naturwissenschaft Bd. 7, 1873, S. 176.
30. Käppeli, F., Ueber Zitzen- und Zisternenverhältnisse der Haussäugetiere. Inaug.-Diss. Zürich 1918.
31. Kallius, F., Ein Fall von Milchleiste bei einem menschlichen Embryo. Anat. Hefte Bd. 8, 1897. S. 153.
32. Kitt, Th., Zur Kenntnis der Milchdrüsenpapillen unserer Haustiere. Deutsche Zeitschrift für Tiermedizin. Bd. 8, 1882, S. 245.
33. Klaatsch, H., Zur Morphologie der Säugetierzitzen. Morph. Jahrb. Bd. 9, 1884, S. 253.
34. Derselbe, Ueber die Beziehungen zwischen Mammartasche und Marsupium. Morph. Jahrb. Bd. 17, 1891, S. 483.
35. Derselbe, Ueber Mammartaschen bei erwachsenen Huftieren. Morph. Jahrb. Bd. 18, 1892, S. 349.
36. Derselbe, Ueber Marsupial-Rudimente bei Placentaliern. Morph. Jahrb. Bd. 20, 1893.
37. Derselbe, Taschen- und Beutelbildungen am Drüsenfeld der Monotremen. Semonsche Forschungsreisen, 1895. S. 157.
38. Leperovsky, L., Ueber das elastische Gewebe der menschlichen Milchdrüse. Anat. Anz. Bd. 45, 1914, S. 504.
39. Leyh, F. H., Handbuch der Anatomie der Haussäugetiere. 2. Aufl. Stuttgart 1859.
40. Lustig, H., Zur Entwicklungsgeschichte der Mamma des Menschen. Arch. f. mikr. Anat. Bd. 87, 1915, S. 39.
41. Mankowski, F., Der histologische Bau der Kuhzitze. Inaug.-Diss. Bern 1903.

42. Martin, P., Lehrbuch der Anatomie der Haustiere. Bd. 1 und 2, Stuttgart 1912 und 1915.
43. Derselbe, Die Milchdrüse. In Ellenbergers Handbuch der vergleichenden mikroskopischen Anatomie. Berlin, Bd. 1, 1910, S. 233.
44. Profé, O., Beiträge zur Onto- und Phylogenie der Mammarorgane. Anat. Hefte Bd. 11, 1899, S. 247.
45. Rein, G., Untersuchungen über die embryonale Entwicklungsgeschichte der Milchdrüse. Arch. f. mikr. Anat. Bd. 20, 1881, S. 431. und Bd. 21, 1882, S. 678.
46. Riederer, Th., Ueber den Bau der Papilla mammae des Rindes. Inaug.-Diss. Bern 1903.
47. Rievel, H., Die Milch und ihre Absonderung. Im Lehrbuch der vergleichenden Physiologie der Haussäugetiere von W. Ellenberger und A. Scheunert. Berlin 1910, S. 220.
48. Rubeli, O., Besonderheiten im Ausführgangssystem des Kuheuters. Vortr. in der Naturf. Gesellsch. Bern 1914.
49. Derselbe, Ueber einige anatomische Verhältnisse des Rindseuters und deren Bedeutung für die Physiologie und Pathologie. Schweiz. Arch. f. Tierheilkde. Bd. 58, 1916, S. 357.
50. Rudolphi, Einige Bemerkungen über den Bau der Brüste. Abhandlungen der königl. Akademie der Wissenschaften. Berlin 1831.
51. Schickele, G., Beiträge zur Morphologie und Entwicklung der normalen und überzähligen Milchdrüsen. Zeitschr. f. Morphol. und Anthropol. Bd. 1, 1899. S. 506.
52. Schmidt, H., Ueber normale Hyperthelie menschlicher Embryonen und über die erste Anlage der menschlichen Milchdrüsen überhaupt. Morpholog. Arbeiten von Schwalbe. Bd. 7, 1897, S. 157.
53. Schultze, O., Ueber die erste Anlage des Milchdrüsenapparates Anat. Anz. Bd. 7, 1892, S. 265.
54. Derselbe, Beitrag zur Entwicklungsgeschichte der Milchdrüse. Verhandlg. der Phys. med. Gesellschaft zu Würzburg. Bd. 16, 1893, S. 171.
55. Derselbe, Grundriß der Entwicklung des Menschen und der Säugetiere. Leipzig 1897.
56. Schwalbe, G., Ueber die vermeintlichen offenen Mammartaschen bei Huftieren. Morph. Arbeiten Bd. 8, 1898, S. 341.
57. Semon, R., Bemerkungen über die Mammarorgane der Monotremen. Morph. Jahrb. Bd. 27, 1899, S. 497.
58. Strahl, H., Die erste Entwicklung der Mammarorgane beim Menschen. Verhandlg. d. Anatom. Gesellsch. Versamml. zu Kiel 1898, S. 236.
59. Talma, S., Beitrag zur Histogenese der weiblichen Brustdrüse. Arch. f. mikr. Anatomie, Bd. 20, 1399, S. 145.
60. Tourneux, Atlas d'embryologie. Développement des organes géniteau-urinairs chez l'homme. 1892 (zit. nach Bonnet).
61. Wirz, O., Das Hohlraumsystem der Milchdrüse beim Rind. Inaug.-Diss. Bern 1913.

62. Wiedersheim, Grundriß der vergleichenden Anatomie der Wirbeltiere. Jena 1898.
63. Weber, M., Die Säugetiere. Jena 1904.
64. Zietzschmann, O., Bau und Funktion der Milchdrüse in W. Grimmers Physiologie und Chemie der Milch. Berlin 1910.
65. Derselbe, Anatomische Skizze des Kuheuters und der Milchströmung. Schweiz. Arch. f. Tierheilkde. Bd. 59, 1915. S. 645.
66. Zwart, S. G., Beitrag zur Anatomie und Physiologie der Milchdrüse des Rindes. Inaug.-Diss. Bern 1911.

Erklärung der Abbildungen auf Tafel VII.

Fig. 1. Sagittalschnitt durch die Mammaranlage eines 13,7 (17,5) cm langen Embryos.
Färbung: Hämatoxylin-Eosin. 120fache Vergrößerung. Von der Mammarknospe aus ist ein kompakter Epithelsproß in die Tiefe gewachsen.

Fig. 2. Sagittalschnitt durch die Anlage eines 23,6 (31,2) cm langen Embryos.
Färbung: Hämatoxylin-Eosin. 45fache Vergrößerung. Der kanalisierte Epithelsproß weitet sich im proximalen Abschnitt bläschenartig aus. Das Stratum basale läßt sich bis zur Zitzenbasis verfolgen. Die dem Lumen zugekehrte Zellschicht zeigt anfänglich longitudinale Stellung, wird wenig oberhalb der Ampulle kubisch und wandelt sich allmählich zu einem Zylinderepithel um, das sich jedoch im bläschenförmigen Teil wieder verflacht.

Fig. 3. Sagittalschnitt durch die Zitze eines 39,5 (48,0) cm langen Fötus.
Färbung: Hämatoxylin-Eosin. 45fache Vergrößerung. Das Lumen bleibt eng, soweit die Basalzellschicht reicht. Sowie die Lichtung weiter wird, wandelt sich die innere Zellage zu einem kubischen, später zu einem zylindrischen Epithel um.

Fig. 4. Schnitt durch die Zitze eines 14 Tage alten Kalbes.
Färbung: Resorzin-Fuchsin nach Weigert. 25fache Vergrößerung. Der Strichkanal ist von polygonalem Plattenepithel ausgekleidet, das nach kurzer Uebergangszone in das deutlich zweischichtige Zylinderepithel der Zisterne übergeht.

Alle Figuren wurden auf ½ verkleinert.

Die Anlage und Entwicklung des Vornierenglomerulus bei anuren Amphibien (Rana temporaria) mit besonderer Rücksicht auf seine Gefäße.

Von

A. Hartmann.

Assistentin am histologisch-embryologischen Institut.

Hierzu Tafel IX-XII u. 13 Textfiguren.

Inhaltsübersicht.

Seite

I. Einleitung 211
II. Material und Technik 212
III. Die Entwicklung der Aorta und des Vornierenglomerulus mit seinen Gefäßen . . 212
a) Literatur 212
b) Aorta und Glomerulusgefäße 215
1. Herkunft des Materials und Anordnung desselben. Erstes Auftreten der Glomerularfalte 215
2. Herausbildung der Glomerulusgefäße. Ihre Verbindung mit Aorta und Dottergefäßnetz 234
3. Rückbildungserscheinungen an den Aorten-Glomerulargefäßen 244
IV. Die Cardinalvenen:
a) Literatur und erste Entwicklung. Verhalten der Cardinalvenen am kaudalen Rumpfende und ihre Beziehungen zur Schwanzvene 253
b) Literatur über die Beziehungen der Cardinalvenen zum Glomerulus 263
Entstehung der Cardinalvenen-Glomerulusverbindungen . 263
V. Der vollausgebildete Glomerulus 274
a) Beschreibung 274
b) Vergleich mit dem Glomerulus der Urodelen 279
c) Ableitung seiner Gefäße. Vergleichendes 282
VI. Zusammenfassung 298

I. Einleitung.

Meine vor kurzem zum Abschluß gebrachten Untersuchungen über die ersten Anlagen der Gefäßbahnen bei urodelen Amphibien haben mir den Gedanken nahegelegt auch anure Vertreter der Klasse zu untersuchen. Ich hoffte einerseits die dort erhobenen Befunde bestätigen und weiter ausbauen zu können, andererseits aber auch einige Fragen, die ich seinerzeit offen lassen mußte, einer endgültigen Beantwortung zuzuführen.

Die neuen Untersuchungen, die in bezug auf das Dottergefäßsystem noch nicht zum Abschluß gelangt sind, haben mir nun bereits gezeigt, daß das Untersuchungsobjekt Rana zur Entscheidung der strittigen Fragen noch weit ungünstiger ist, als die früher untersuchten Urodelen Salamandra und Axolotl, daß ich von ihm also in dieser Hinsicht keine weitere Aufklärung zu erhoffen habe.

Dagegen zeigte ein anderes Gebiet, nämlich die Region der Vorniere, sehr interessante Gefäßverhältnisse, die es wünschenswert erscheinen ließen, sie gesondert zu veröffentlichen. Ich habe sie zunächst genauer verfolgt, besonders da die spärlichen hierüber vorliegenden Mitteilungen wenig positive Angaben bieten und sich z. T. auch widersprechen. Fernerhin versprach der Vergleich mit den Vornierengefäßen der Urodelen aus bereits in der früheren (noch nicht veröffentlichten) Arbeit erwähnten Gründen interessante Aufschlüsse zu geben.

Es soll daher im folgenden zunächst über die Entstehung der Gefäße des Glomerulus und der Aorta berichtet werden, da beide so innige Beziehungen zueinander zeigen, daß sie nicht getrennt besprochen werden können; dagegen kann die Entstehung der Cardinalvene für sich betrachtet werden; denn der Anschluß der Glomerulusgefäße an sie erfolgt erst relativ spät. Die Entwicklung des drüsigen Anteils der Vorniere kann, da hierüber schon eingehende Untersuchungen vorliegen (Mollier, Field u. a.) hier außer acht gelassen werden.

II. Material und Technik.

Ueber die angewandten Methoden kann ich mich kurz fassen. Als Untersuchungsobjekt dienten Larven von Rana temporaria. Von dem im Aquarium abgesetzten Laich wurden von Stunde zu Stunde Embryonen bzw. Larven fixiert in konzentrierter Sublimatlösung mit Zusatz von 5% Eisessig und in Zenkerscher Flüssigkeit mit Zusatz von 5% Formol. Nach rascher Härtung in langsam steigendem Alkohol wurden die Objekte über Bergamotteöl in Paraffin eingebettet und in Serien geschnitten. Vor der Einbettung wurde jeder Embryo skizziert und sorgfältig gemessen. Eine genaue Feststellung der Urwirbelzahl war weder an frischen noch an fixierten, noch an aufgehellten Objekten mit Sicherheit möglich; es wurden daher alle anderen äußeren Merkmale möglichst genau aufnotiert. Nach dem Ueberziehen mit einem dünnen Celloidinhäutchen wurden die Schnittserien unter Vermeidung von absolutem Alkohol mit Hansens Hämatoxylin-Eosin-Orange G gefärbt oder die schon vor der Einbettung in toto mit Boraxkarmin gefärbten Embryonen zum Teil mit Pikroblauschwarz nach Heidenhain nachbehandelt. Letztere Methode gibt bessere Bilder, als die Hämatoxylinfärbung, da die Kerne diesen Farbstoff schlecht annehmen.

III. Die Entwicklung der Aorta und des Vornierenglomerulus mit seinen Gefäßen.

a) Literatur.

Was zunächst die über den Anuren-Glomerulus vorhandene Literatur anbetrifft, so sind seit der im Hertwigschen Handbuch erschienenen zusammenfassenden Bearbeitung von Felix (1906), die sich im wesentlichen auf die Arbeiten von Goette (1875), Fürbringer (1878), Mollier (1890) und Field (1894) stützt, mehrere neuere Arbeiten zu erwähnen.

Die Arbeit H. Rabls über die Amphibienvorniere (1904) sucht vor allem ihre Beziehungen zum Müllerschen Gang klarzulegen, seine Schilderungen beziehen sich auf ältere, bereits fertig ausgebildete funktionsfähige, wenn auch noch nicht völlig ausgewachsene Stadien der Vorniere von Salamandra maculosa und scheiden daher für unsere Betrachtung vorerst aus.

Filatow (1904, 1905) widmet speziell der Entwicklung des Glomerulus bei Rana arvalis, R. esculenta und Bufo ein ausführliches Kapitel; es entsteht nach ihm der Glomus als ein Ast der Wurzel der Aorta, „mit welcher er sich zu gleicher Zeit anlegt". Während aber die Aortenwurzel sich derjenigen der andern Seite immer mehr nähert und schließlich mit ihr verschmilzt, stülpt sich der Glomus immer mehr und mehr in die Leibeshöhle aus, wobei er durch das in ihn eintretende Blut ausgedehnt wird; der von Anfang an vorhandene Zusammenhang der Aortenwurzel mit dem Glomus ist durch einen Kanal vertreten, „folglich existieren weder ein zuführendes noch ein abführendes Gefäß. Eine Bildung von Gefäßen im Glomus wird in keinem einzigen Stadium, bis zum letzten untersuchten inklusive beobachtet; auch in späteren Stadien beobachtet man dieselbe nicht." Es ist demnach der Glomerulus nicht ein Gefäßkanal mit einer regelmäßigen Blutzirkulation, und die eingedrungenen Blutkörperchen können nur ausnahmsweise und zufällig zurück in die Aorta gelangen.

Marcinowski (1906) beschäftigte sich mit den frühesten Entwicklungsstadien der Gefäße überhaupt und bringt die Vornierengefäße von vornherein mit der Aortenanlage in Zusammenhang; beide werden von Zellen sklerotomaler Herkunft abgeleitet. Sie fand bei Bufoembryonen von 16—17 Somiten den Vornierenglomerulus bereits angelegt „in Form unregelmäßiger Zellgruppen, die der eingedellten medialen Wand der Vornierenanlage anliegen und an mehreren Stellen Gefäßlumina zwischen sich fassen, die über 20—30 μ ausgedehnt sind. Ketten von Mesenchymzellen erstrecken sich deutlich zwischen ihnen und dem Sklerotom, dessen frei werdende Zellen außerdem noch medianwärts und dorsalwärts vordringen." Die Verbindung mit der Aorta erfolgt erst sekundär und ist nicht, wie Filatow angibt, von Anfang an vorhanden.

Neben der Arbeit Filatows ist wohl die wichtigste hier in Betracht kommende Abhandlung diejerige von v. Möllendorff (1911). Er beschreibt im „jüngsten Zustand" des Glomerulus einen wohlcharakterisierten sinusartigen Gefäßraum, der sich durch die ganze Länge der Glomerularfalte hindurchzieht und durch jederseits 3 ca. 60—80 μ breite Verbindungen mit der Aorta in Zusammenhang steht. Außerdem aber bestehen Verbindungen von dem Glomerularsinus zu der Cardinalvene einerseits und zu den Darmgefäßen andrerseits und zwar nicht nur eine, sondern zahlreiche, die der Autor

allerdings als sehr zarte, durch die geringste Schrumpfung veränderliche Gebilde bezeichnet. Diese letzteren Verbindungsgefäße erscheinen als etwas ganz Neues, wenn man von der bereits F i e l d und anderen bekannten Art. mesenterica absieht. Bei der weiteren Ausgestaltung treten an Stelle der ersten breiten Verbindungen mit der Aorta [1]) vier schmälere Verbindungen; die Darmverbindungen bleiben zunächst noch, erst durch die Ausbildung des dorsalen Mesenteriums und das damit verbundene Herabrücken des Darms von der dorsalen Rumpfwand werden die Darmäste allmählich vom Glomerulus losgelöst und bleiben nur mehr als Zellzüge erhalten, während die Anastomose unter den Darmgefäßen selbst bestehen bleibt. Der glattwandige Blutsinus wird durch vom Rande her eindringende Zellen eingeengt und erhält ein gebuchtetes Lumen. Die Züge zu den Cardinalvenen bleiben bestehen. Bis zum fertigen Zustand wurden die Zu- und Abflußbahnen auf je eine reduziert und gleichzeitig damit nimmt auch die Länge des Ansatzes des Glomerulus am Mesenterium ab.

Mit diesen Ausführungen, denen eine Reihe klarer Schemata und eine ganze Anzahl von Mikrophotogrammen zugrunde liegt, aus denen sich sehr wenig entnehmen läßt, stehen meine eigenen bei Urodelen erhobenen Befunde in Widerspruch. Ich habe dort die erste Anlage des Glomerulus nicht in dem Auftreten der Splanchnopleurafalte gesehen, sondern in zwei von der Aorta weg in ventraler Richtung zwischen Darm und Splanchnopleura sich einschiebenden, kurzen Gefäßen, welche die mehr ventral liegenden aus dem Herzen kommenden Darmvenen nicht erreichen, also nicht als vollwertige Darmquergefäße angesehen werden dürfen. Diese beiden kurzen jeweils den V rnierentrichtern gegenüberliegenden Quergefäße treten beiderseits durch eine Längsanastomose miteinander in Verbindung, und erst dann erhebt sich über dem werdenden Gefäßplexus eine Falte der Splanchnopleura, in welche die Gefäße einbezogen werden; auf diese Weise werden sie von der Darmwand abgehoben und es tritt die bekannte Form des Glomerulus in Erscheinung. Verbindungen zu den Cardinalvenen habe ich nicht gefunden; ob und in welcher Form solche späterhin noch auftreten, konnte ich

[1]) v. M ö l l e n d o r f schildert anfangs drei derartige Aeste, später spricht er von den „ersten breiten Verbindungen, die ungefähr jede die Länge eines Segmentes des sich durch zwei Segmente erstreckenden Organes einnehmen."

nicht feststellen, da mir ältere Stadien nicht zur Verfügung standen; doch habe ich sie auch bei einigen älteren Larven von Salamandra maculosa vermißt.

Daß nachträglich mehrere Verbindungen der Glomerulusgefäße mit der Aorta zustande kommen, die späterhin wieder reduziert werden, halte ich nicht für wesentlich, da es sich bei der Entstehung des Glomerulus doch vor allem darum handelt, ob derselbe aus ursprünglichen primitiven Quergefäßen abgeleitet werden dürfte, und es somit gestattet sei, den Glomerulus der Amphibien bzw. seine Gefäße auf bei phylogenetisch älteren Formen schon vorhandene Gefäßbahnen zu beziehen.

Die kritische Besprechung der oben zitierten Arbeiten soll erst nach der Beschreibung meiner eigenen Untersuchungsresultate vorgenommen werden.

b) Aorte und Glomerulusgefäße.

I. Herkunft des Materials und Anordnung desselben. Erstes Auftreten der Glomerularfalte.

Die Studien an Salamandra atra und Axolotl haben gezeigt, daß die Entstehung des Glomerulus in keiner Beziehung steht zur Entstehung des drüsigen Anteils der Vorniere. Die Beschreibung dieser letzteren kann daher völlig außer acht gelassen werden, besonders da hiefür schon die grundlegenden Untersuchungen von Mollier (1890) und Field (1891) vorliegen. Zur Zeit der Entstehung des Glomerulus sind die Vornierenkanälchen bereits vom Mutterboden abgeschnürt und stellen mäßig gewundene durch den Sammelgang miteinander zusammenhängende Kanälchen dar, welche mittels der bekannten drei Trichter in die zwar sehr enge, aber deutlich vorhandene Leibeshöhle münden. Der vorderste Trichter liegt im kranialen Abschnitt des zweiten Segmentes, oft schon ganz nahe dem Zwischenraum zwischen dem ersten und zweiten Segment; ich fand ihn einmal so weit nach vorn verlagert, daß er noch dem ersten Segment anzugehören schien, doch mag die schräge Schnittrichtung in dem ziemlich stark gekrümmten Embryo zu einer Täuschung Veranlassung gegeben haben. Die beiden anderen Nephrostome gehören dem dritten und vierten Segment an. Die Intervalle zwischen den einzelnen Nephrostomen sind nicht immer gleich groß, wie aus den nachfolgenden Figuren hervorgeht. Ein viertes Nephro-

stom, das sich beiderseits bei einem schon ziemlich weitentwickelten Embryo (8,2 mm lang) fand, gehörte dem fünften Segment an. Leider waren hier die primitiven Gefäßverhältnisse schon verwischt; gerade von einem solchen nicht ganz den Regeln entsprechenden Fall müßten sich interessante Aufschlüsse erwarten lassen.

Aus dem Sammelgang setzt sich in kaudaler Richtung der primäre Harnleiter fort; er ist bei meinem jüngsten Embryo (3,0 mm lang) bereits angelegt und endigt in der Höhe des achten Segments in einem Zellhaufen, der sich der Seitenplatte innig anschließt.

Die Entstehung des Glomerulus selbst ist aufs engste verknüpft mit der Entstehung der Aorta; wir werden also zu einem Stadium zurückgreifen müssen, das uns zugleich die ersten Anfänge der Aorta zeigt.

Bei dem Embryo von 3 mm Länge finden sich in der Region der Vorniere die ersten freien Zellen in dem Raum zwischen Chorda, Hypochorda, Darm, Seitenplatte und Urwirbel. Sie sind zunächst noch regellos verteilt, stammen aber offenbar vom medialen untern Rande der Urwirbel, also dem ventralen Abschnitt des späteren Sklerotoms. Eine Beteiligung des oberen Seitenplattenrandes an der Lieferung der freien Zellen konnte ich bei diesem Embryo noch nicht feststellen, sie tritt aber bald in Erscheinung, wenn sie auch immer, was die Menge anbelangt, hinter dem ventralen Urwirbelabschnitt zurückbleibt. Histologisch sind die Zellen rundliche plumpe Elemente, stark mit Dotterplättchen erfüllt, sie lassen zuweilen, durchaus nicht immer eine stärkere Pigmentierung erkennen. Man kann den Prozeß des Freiwerdens der Zellen an der ventralen Ursegmentfläche ganz leicht verfolgen; es lassen sich nämlich gerade am unteren Rande des Urwirbelquerschnitts nicht selten Zellen beobachten, die durch ihre stärkere Pigmentierung und Abrundung gegenüber den übrigen Elementen auffallen, bei welchen sich für gewöhnlich keine Zellgrenzen wahrnehmen lassen. Derartige Zellen finden sich jedoch nicht nur auf den medialen Rand beschränkt; man sieht sie ebenso im lateralen ventralen Abschnitt; und in der Tat lassen sich sehr bald nicht nur zu beiden Seiten der Chorda sondern auch in der Umgebung der Vornierenkanälchen, wenigstens in ihrem dorsalen Abschnitt freie Zellen beobachten. Hierin liegt ein Unterschied gegenüber Salamandra, wo das die Aorta liefernde Mesenchym viel früher sichtbar wird als das die Cardinalvenen liefernde. Kaudal von der Vornierenregion verschwinden diese Zellen vollständig, es fehlt hier

also noch jegliche Aortenanlage. Kranial dagegen scheinen sie vermehrt und hängen nach vorn mit dem um das Vorderende der Chorda und die Hirnblase schon reichlicher entwickelten Mesenchym zusammen.

(Das Herz selbst befindet sich noch im mesenchymatösen Stadium und setzt sich in kaudaler Richtung in zwei Zellstränge fort, die lateral zu beiden Seiten des Darmes liegend bis etwa in die Gegend der späteren Ductus Cuvieri reichen, also bis kurz vor das kraniale Ende der Vorniere. Sie zeigen keine Aufspaltung in einen dorsalen und ventralen Ast.)

Diese anfänglich nur vereinzelten Zellen werden durch Ablösung neuer Elemente aus dem Sklerotom vermehrt und treten z. T. auch durch Ausläufer miteinander in Verbindung (Fig. 1—2 und 3—5). Dadurch werden kontinuierliche Zellketten und damit die Bedingungen für die Entstehung eines Gefäßes geschaffen.

Gegen das kaudale Ende des Embryo zu erfolgt die Abspaltung der Gefäßzellketten in etwas modifizierter Weise: es lösen sich nicht mehr einzelne oder nur locker durch dünne Fortsätze zusammenhängende Elemente vom Mutterboden los, sondern es werden kompakte Zellmassen vom ventralen Sklerotomumfang abgetrennt, die selbstverständlich die segmentale Anordnung noch gut erkennen lassen und erst nachträglich miteinander in Verbindung treten. Dieses Material, das identisch ist mit dem von Greil für Ceratodus beschriebenen Angioskleroblastem, liefert nun einerseits die Aorta und andererseits die Cardinalvenen, indem seine Zellen sich lockern und im medialen sowie im lateralen Abschnitt zur Bildung eines Gefäßes zusammentreten. Die zwischen beiden Endothelröhren (Aorta und Cardinalvene) liegenden Zellen werden zur Bildung von allgemeinem Mesenchym aufgebraucht. Sie stellen häufig noch festere Verbindungsstränge zwischen Aorta und Cardinalvene her (Fig. 31—33), wodurch dann ein engerer genetischer Zusammenhang zwischen den beiden Gefäßen gegeben erscheint. In der eben beschriebenen Weise ist ein solcher auch anzunehmen, indem eben beide Gefäße demselben Material entstammen und in der kaudalen Hälfte des Embryo die Auflösung des gemeinschaftlichen Materials in einzelne Zellen erst verspätet erfolgt, wenn die Bildung der beiden Gefäße bereits angebahnt worden ist. In der kranialen Hälfte dagegen kann von einem eigentlichen Aortencardinalvenenstrang nicht mehr die Rede sein, denn hier ist das für beide Gefäße zur Verfü-

gung stehende Material, soweit es nicht überhaupt schon in Form einzelner Elemente vom Mutterboden losgelöst wurde, längst zu lockerem Mesenchym aufgelöst, wenn es zur Bildung von Aorta und Cardinalvene kommt. Dies gilt in noch höherem Maße für die dorsalen Aortenwurzeln und die vordere Cardinalvene. Selbstverständlich ist dies nicht so aufzufassen, als ob hier Aorta und Cardinalvene durch einen leeren Raum voneinander geschieden seien; der Vergleich der Fig. 4—5; 7—8 mit den Fig. 31—33 lehrt, daß auch hier zwischen beiden Gefäßen sich allenthalben lockere Mesenchymzellen ausgespannt finden, nur lassen sich in ihnen keine gesetzmäßig angeordneten fester gefügten Stränge mehr erkennen, wie in der kaudalen Rumpfhälfte. Der Prozeß im ganzen ist wohl der gleiche, nur der zeitliche Ablauf der einzelnen Vorgänge ist verschieden. Ich werde bei der Besprechung der Cardinalvene noch darauf zurückkommen.

Zur Entstehung der Aorta ist noch zu erwähnen, daß dieselbe bei den untersuchten Anuren auch kaudal vom Vornierengebiet sich streckenweise noch paarig anlegt und erst, nachdem es zur Ausbildung zweier nebeneinander gelegener endothelialer Röhrchen gekommen ist, diese miteinander verschmelzen. Ob hier Reminiszenzen an eine ältere noch vollständig paarige Anlage vorliegen, ist fraglich; denn die paarige Anlage erwies sich als durchaus unregelmäßiger und sehr variabler Befund und fehlte bei den primitiveren Urodelen überhaupt.

Kehren wir nunmehr zu der Aorta des kranialen Abschnittes zurück.

Schon während sich in der Vornierenregion der Zusammenschluß der einzelnen Zellen zu Strängen wahrnehmen läßt, kann man kranial davon das Einrollen einzelner Zellen zu Endothelröhrchen beobachten, die aber diskontinuierlich entstehen und sich erst nachträglich zum einheitlichen Rohr zusammenschließen. Es sind dies die Anfänge der dorsalen Aortenwurzeln, die mithin die ersten im Embryo zu beobachtenden Endothelröhren darstellen (mit Ausnahme natürlich des Herzendothelrohres und seiner beiden kaudalen Zipfel).

Doch interessiert uns zunächst nur die Aorta des Vornierengebietes. Hier lassen sich die ersten endothelialen Rohrabschnitte bei einem 3,5—3,7 mm langen Embryo [1]) beobachten, der im folgenden genauer zu beschreiben sein wird.

[1]) Infolge der Krümmung des Embryo nicht ganz genau zu messen.

Textfigur 1.

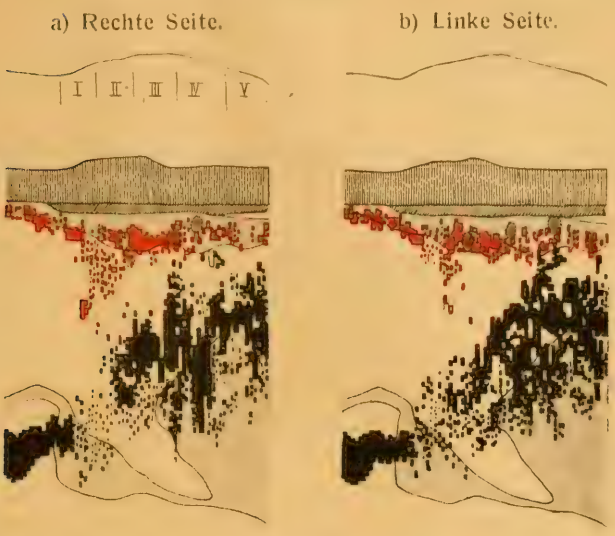

Rana temp. (35). Graphische Rekonstruktion der Gefäße und Gefäßzellen kaudal vom Herzen. Schwarz — Dottervenengebiet; Rot — Aortengebiet. 1 : 100 auf ½ verkleinert.

Die in Textfigur 1 wiedergegebene graphische Rekonstruktion gibt ein Uebersichtsbild. Von den Aortenabschnitten bis zum zweiten Ursegment abgesehen, die noch den dorsalen Aortenwurzeln angehören, tritt ein endotheliales Rohr auf eine längere Strecke im vorderen Teil des Vornierengebietes auf, das sich beiderseits zwischen dem ersten und dem zweiten Nephrostom erstreckt. Bemerkenswert ist ferner, daß sich die Aorten hier paarig anlegen, auch kranial von den Vornieren nicht durch ein unpaares Stück vertreten sind, wie dies bei Salamandra und Axolotl der Fall ist (vgl. meine früheren Textfig. 12—14). Die Hypochorda liegt im ganzen Vornierengebiet dem Darm unmittelbar auf und es machen in diesem Stadium nicht einmal einzelne Zellen den Versuch, sich zwischen Subchorda und Darm einzuschieben, um die beiderseitigen Anlagen zum gemeinsamen Rohr zu vereinigen (Fig. 4 und 5). Es geht auch aus der Rekonstruktion hervor, daß die beiderseitigen Anlagen und gerade der Endothelröhrenabschnitt relativ weit seitlich am Darm herabreichen.

Die Anlagen der Aorten stehen nun teils durch Ausläufer, welche ihre Endothelzellen selbst nach außen hin noch absenden, teils durch

ihnen anliegende freie Mesenchymzellen mit weiteren Zellketten in Zusammenhang: einmal mit den spärlichen Zellen, die sich zwischen Ursegment und Chorda einschieben, dann mit den Elementen aus den lateralen ventralen Urwirbelabschnitten, also dem Material für die Cardinalvenen, und weiterhin noch, und das erscheint mir zunächst als das wichtigste, mit einzelnen Zellen und Zellgruppen, die sich seitlich am Darm, zwischen ihm und der Splanchnopleura gelegen in ventraler Richtung erstrecken. Diese letzteren erreichen die Zellen der kaudalen Herzausläufer, der Dottervenen, nicht ganz; wenigstens nicht im kranialen Vornierengebiet. Nach vorne hängen sie zusammen mit dem Mesenchym der Kiemenbogen, deren kaudaler Bezirk (hinterster Abschnitt des vierten, fünften und sechsten Bogens) noch mit in die Rekonstruktion einbezogen, aber um die Uebersicht nicht zu stören, nicht mit in die Figur aufgenommen worden ist. (Im dritten Bogen fand sich beiderseits die Anlage eines Gefäßes.)

Es zeigt also auch bei Rana der Aortenabschnitt des Vornierengebietes wie bei Salamandra und Axolotl eine gewisse Selbständigkeit gegenüber dem venösen Dottergefäßnetz; nur im Bereich des dritten Nephrostoms berühren sich beide Gebiete sowohl auf der rechten als der linken Seite und hier ist es natürlich unmöglich zu entscheiden, welche Zellen der späteren Aorta und welche noch dem Dottergefäßsystem zugehören. Dieser enge Zusammenhang beider Anlagen gerade an dieser Stelle findet seine Begründung im weiterentwickelten Zustande, wie das später noch auszuführen sein wird.

Es liegt die Aorta im Vornierengebiet nicht rein dorsal auf dem Darm, sondern etwas in ventrolateraler Richtung gegen die Seitenplatten zu verschoben (Fig. 4—6); außerdem zeigt sie gerade an dieser Stelle noch sehr merkwürdige Beziehungen zum Coelom, über welche Figur 4 und 5 besser orientieren als eine lange Beschreibung. Man beobachtet hier nämlich, daß die Aorta nicht ausschließlich Darmgefäß ist; beide Aorten sind in frontaler Richtung stark verbreitert und reichen nach den Seiten zu fast über die ganze Leibeshöhle weg, deren Dach sie aufliegen. In medio-ventraler, dorsaler und lateraler Richtung hängen sie mit andern Mesenchymzellen zusammen; ihre eigene Wand besteht noch nicht aus lückenlosem Endothel, sondern zeigt stellenweise Unterbrechungen (Fig. 4 und 5). Die von v. Möllendorff so sorgfältig beschriebene Membran, welche schon auf ganz frühen Stadien einen kontinuierlichen Zusammenhang zwischen den Gefäßzellen herstellen soll und deren Nicht-

beachtung er K. Marcinowski vorwirft, konnte ich leider auch nicht feststellen; denn die feinsten Fäden, welche sich gelegentlich zwischen den Zellen beobachten lassen, fasse ich als bei der Fixierung in den flüssigkeitsreichen Embryonen entstandene Gerinnungsprodukte auf; sie finden sich auch nicht nur zwischen den Gefäßzellen, sondern überall wo Mesenchym vorkommt und dürfen wohl nicht als präformierte Membranen gedeutet werden. Zwischen den Aorten und dem Coelomdach selbst finden sich hier keine weiteren Zellen.

Diese Verbreiterung der Aorta gegen das Dach der Leibeshöhle zu ist kein zufälliger, etwa durch die Schnittrichtung bedingter Befund. Sie wird auch noch bei etwas älteren Embryonen beobachtet (vgl. Fig. 8 und 16), die noch keinen eigentlichen Glomerulus entwickelt haben, und bei welchen die Leibeshöhle dorsal eine starke Verbreiterung erfahren hat, so daß es zur Ausbildung eines dorsalen epithelialen Coelomblattes kommt, welches Splanchnopleura und Somatopleura miteinander verbindet. Stoßen dagegen die beiden Leibeshöhlenblätter dorsal mehr spitzwinklig zusammen (Fig. 9 und 10), so schlägt der größte Durchmesser der Aorta eine mehr ventrale Richtung ein. Der Vergleich der einzelnen Figuren 4—16 in dieser Hinsicht zeigt, daß im letzteren Fall das viscerale Coelomblatt dorsal etwas höher heraufreicht und dann vom Darm abgehoben erscheint, so daß die Aorta auf dem Darm selbst Platz zur Ausbreitung findet, während bei stärkerer dorsaler Verbreiterung des Coeloms die dem Eingeweiderohr dicht anliegende Splanchnopleura weniger hoch heraufreicht und infolge der starken Abknickung in das dorsale Leibeshöhlenepithel, die Aorta mehr in lateraler Richtung abzuweichen zwingt. Die Lage des Gefäßes am Darmrohr selbst bleibt die gleiche.

Die wechselnden Lagebeziehungen der Aorta zum Leibeshöhlenepithel sind zu auffällig, als daß sie stillschweigend übergangen werden könnten. Es ist auch wichtig, darüber ins Reine zu kommen, wegen der sich gleichzeitig mit der Aorta anlegenden Glomerulusgefäße, deren Material derselben Quelle entstammt wie das der Aorta. Dazu ist es zunächst notwendig, etwas vorzugreifen und genau die Stelle des Coelomepithels zu bestimmen, von welcher die Glomerularfalte ihren Ursprung nimmt. Wie bekannt, findet sich in der Literatur allgemein angegeben, daß der Glomerulus der Amphibien als eine Ausstülpung der Splanchnopleura entsteht von der Stelle

aus, wo das viscerale Blatt in das parietale umbiegt. Für Salamandra atra und Axolotl, wo die Glomerularfalte überhaupt erst in einem Entwicklungsstadium deutlich wird, welches bereits wohl ausgebildete Gefäße zeigt, stimmt diese Angabe in der Tat. Man hat aber hier den Eindruck, als würde das Leibeshöhlenepithel durch die erst ventral, dann mehr nach lateral sich entwickelnden Gefäße mehr passiv in die Höhe gehoben, so daß die Faltenbildung als sekundärer eben durch die reichlichere Gefäßentwicklung bedingter Vorgang erscheint, wenigstens in den allerjüngsten Stadien. Denn daß weiterhin nicht die Gefäße des Glomerulus allein dessen integrierenden Bestandteil darstellen, sondern noch andere z. T. sicher vom Epithel abstammende Elemente an seiner Funktion wesentlich mit beteiligt sind, ist durch die sorgfältigen Ausführungen H. Rabls (1904) sichergestellt worden. Auch habe ich mich durch die Durchsicht einiger Serien von Salamandra maculata aus älteren Stadien selbst davon überzeugen können.

Für Rana temporaria liegen die Dinge etwas anders. Hier tritt die Glomerularfalte schon viel früher in Erscheinung. Fig. 2 zeigt einen Querschnitt durch die Mitte der Vorniere eines 3,3 mm langem Embryos, dessen Entwicklungsstadium zwischen dem des Embryo von Fig. 1 und von Fig. 4—6 liegt. Die Aorta selbst ist auch hier noch fast ausschließlich durch lockeres Zellmaterial vertreten, das sich wie bei der jüngeren und älteren Larve noch unter die Splanchnopleura hinein am Darm entlang schiebt. Auf der rechten Seite ist die kaudale Wand des zweiten Trichters getroffen, auf der linken geht der Schnitt zwischen zweitem und drittem Trichter hindurch, doch näher dem zweiten. Der Fortschritt in der Entwicklung gegenüber dem Embryo von Fig. 1 liegt nun darin, daß sich auf der rechten Seite bereits die Erhebung der Splanchnopleura zu einer Falte bemerkbar macht, die sich allerdings noch sehr seicht gegen die Mündung des Nephrostoms zu vorschiebt; die Basis der Falte im Verhältnis zur Höhe ist noch sehr breit. Ihre Ausdehnung in der Längsrichtung des Embryo erstreckte sich nur über 4 Schnitte, also ca. 40 μ; der der Fig. 2 zugrunde liegende Schnitt ist der zweite, der zugleich die höchste Erhebung der Falte bezeichnet. In der Falte selbst ist der Anschnitt einer Zelle getroffen, die auf dem nächsten Schnitt noch zu sehen ist; auf dem ersten und letzten Schnitt war die Falte leer. In der ganzen übrigen Vornierenregion lag die Splanchnopleura dem

Darm glatt auf. Auf der linken Seite des Embryo war überhaupt noch keine Spur einer Falte nachzuweisen.

Der nächste Embryo (Fig. 4—6), von welchem oben bereits die Rede war, zeigt sich auch in bezug auf die Bildung der Glomerularfalte etwas weiter entwickelt. Zwar bemerkt man von einer Veränderung der Struktur des Coelomepithels nichts, weder rechts noch links. Die Zellen der Splanchnopleura sind hochzylindrisch, die der Somatopleura fast platt; die des Daches nehmen ungefähr eine Mittelstellung zwischen beiden ein, sie sind dicht mit mittelgroßen Dotterplättchen erfüllt, die jede Struktureigenheit der Zellen verdecken. Etwas mag vielleicht an den Zellen des Daches noch auffallen; sie liegen nicht einfach nebeneinander, sondern sind ineinander verkeilt, als ob von beiden Seiten her ein Druck auf sie ausgeübt würde. Auf Fig. 4 macht sich an der Leibeshöhle der rechten Seite [1]) bereits eine kleine Vorbuchtung der Wand in das Coelom geltend, die bedingt wird durch eine einzelne scheinbar aus dem Verband der übrigen hinausgedrängte Zelle, die der freien Oberfläche der Splanchnopleura aufliegt unmittelbar ventral von der Stelle, wo dieselbe zur dorsalen Decke umbiegt. Der nächste Schnitt (Fig. 5) lehrt dann, daß es sich tatsächlich schon um eine kleine sehr schmale und niedrige Falte handelt. Diese erstreckt sich noch auf weitere sechs Schnitte, ist am stärksten ausgeprägt auf dem 3. Schnitt (Fig. 6), wo sie fast die gegenüberliegende Seite des Coeloms berührt und nimmt dann allmählich wieder ab. Die Stelle der stärksten Vorwölbung liegt auch hier wieder dem zweiten Nephrostom gegenüber (Fig. 6).

Auf der linken Seite ist bei diesem Embryo jetzt ebenfalls eine noch seichte Falte aufgetreten (Fig. 6), die sich aber nur über 4 Schnitte erstreckt und insofern besonders auffällt, als sie nicht von der eigentlichen Splanchnopleura ausgeht, sondern schon dem dorsalen Umschlagsrande anzugehören scheint. Beide Falten, sowohl die auf der rechten, als auf der linken Seite sind nicht leer, doch gehe ich auf den Inhalt hier nicht weiter ein, da ich später nochmals darauf zurückkommen muß.

Bei einem 4,0 mm langen später noch ausführlich zu beschreibenden Embryo hat sich die Falte zwar nicht merklich vertieft, aber bedeutend an Längenausdehnung gewonnen. Auf Fig. 8, welche rechts die kaudale Wand des ersten Nephrostoms trifft, ist sie noch nicht zu

[1]) Der Embryo wurde vom Schwanzende aus geschnitten.

sehen, ebensowenig auf Fig. 9, die rechts zwischen dem ersten und zweiten Trichter hindurch, links vor dem ersten vorbeigeht. Fig. 10 zeigt rechts den Anschnitt des zweiten Trichters, links ist der erste voll getroffen. Rechts macht sich bereits eine Einengung des oberen Teils der Leibeshöhle bemerkbar, ohne daß eine eigentliche Faltenbildung zum Ausdruck kommt, aber auf Fig. 11, welche die Region unmittelbar hinter dem zweiten Trichter darstellt, ist die Falte rechts bereits vorhanden, während sie links (zwischen dem ersten und zweiten Trichter) noch kaum angedeutet erscheint. Auf Fig. 12, die den nächsten Schnitt bringt, tritt sie hier zum erstenmal auf, also kurz vor dem zweiten Nephrostom. Auf Fig. 13, 14 und 15 ist sie beiderseits deutlich vorhanden (die Lage der Figuren ist an der Rekonstruktionsfigur, Textfigur 2, bezeichnet); auf Fig. 16 ist sie noch angedeutet und auf den zwei nächstfolgenden Schnitten noch vor dem dritten Nephrostom verschwindet sie ganz. Sie erstreckt sich jetzt gerade von dem zweiten zum dritten Nephrostom, also genau über ein Segment. An dieser Stelle, die also seinem ersten Auftreten entspricht, bleibt der Glomerulus dauernd mit dem Mutterboden verbunden, während sein kraniales und kaudales Ende sich späterhin abschnüren und frei in die Leibeshöhle hängen.

Die Elemente, welche die Falte bilden, sind nicht hohe und schmale Zylinderzellen, wie sie die Splanchnopleura aufweist, sondern mehr kugelige Gebilde, deren Zellgrenzen infolge etwas stärkerer Pigmentierung sich meist leicht erkennen lassen. Ob diese Rückkehr zur Kugelform nur durch veränderte Druck- und Spannungsverhältnisse verursacht wird oder darin der Ausdruck einer besonderen Differenzierung liegt, kann ich nicht feststellen. Jedenfalls verhüllen die reichlich eingelagerten Dotterplättchen jegliche Struktur und auch an den Kernen läßt sich weder in Form noch in Größe und Färbung etwas Besonderes wahrnehmen.

Es muß nun noch die Stelle lokalisiert werden, an welcher bei diesem älteren Embryo die Glomerularfalte auftritt. Betrachtet man die rechte Seite des Embryo auf Fig. 10—14, so muß man auch hier wiederum zugeben, daß wie bei Fig. 6 (linke Seite) die Ausstülpung nicht an der eigentlichen Splanchnopleura selbst erfolgt, sondern an einer mehr dorsal gelegenen dem Epithel des Coelomdaches zugehörigen Stelle. Fig. 15 (zwei Schnitte weiter kaudal als Fig. 14) zeigt die Falte am Umschlagsrande selbst und abermals 4 Schnitte weiter kaudal (Fig. 16) findet sie sich noch etwas weiter ventral-

wärts verschoben, so daß sie nunmehr vom viceralen Blatt gebildet wird. Es liegt demnach die Glomerularfalte mit ihrer Längsachse nicht auf gleicher Höhe sondern erscheint kaudalwärts in dorsoventraler Richtung abgelenkt. Auf der linken Seite gehört die Falte in ihrer ganzen Ausdehnung der Splanchnopleura an, wie aus Fig. 11 bis 16 klar hervorgeht, doch ist hier zu bemerken, daß sie in ihrer Entwicklung noch nicht so weit fortgeschritten war wie diejenige der rechten Seite.

Es liegt nahe, nach einer Erklärung für dieses Verhalten zu suchen. Berücksichtigt man ein noch etwas älteres Entwicklungsstadium, wie es der Embryo zeigt, dem Fig. 19—21 entnommen sind, so läßt sich an demselben die dorsoventrale Verschiebung der Falte noch deutlicher zeigen. In Fig. 19 und 20 finden wir sie vom Coelomdach ausgehend, in Fig. 21 ist ihre Zugehörigkeit zur Splanchnopleura offensichtlich. Zunächst ergibt sich also, daß die Verschiebung der Falte mit dem Wachstum des Embryo zusammenhängt, jedoch glaube ich sie nicht auf eine Weise erklären zu müssen, die eine tatsächliche Umlagerung der ersten Anlage des Glomerulus zur Folge hätte; sondern es wird durch die Ausdehnung des freien Hohlraums des Coeloms der Abschnitt der Splanchnopleura, von welchem die primitive Falte sich erhob, mit in das Epithel einbezogen, welches die dorsale Bedeckung der Leibeshöhle bildet. Außerdem bleibt zu bedenken, daß gleichzeitig mit den ebengenannten Entwicklungsvorgängen ein Abrücken des Darmrohres von der Chorda statt hat, wodurch der Zwischenraum zwischen beiden vergrößert wird. Damit ist dann erst für die Aorta die Möglichkeit gegeben, sich zu einem weiten unpaaren dorsalen Darmgefäß zu entwickeln.

Zusammenfassend läßt sich über das erste Auftreten der Glomerularfalte bei dem anuren Amphibium Rana sagen, daß dieselbe schon sehr frühzeitig in Erscheinung tritt, noch ehe es zur Bildung von Glomerulargefäßen gekommen ist. Sie wird also nicht durch passives Emporschieben des visceralen Coelomblattes bedingt, sondern stellt eine aktive Bildung der Splanchnopleura dar. Die Erhebung erfolgt zunächst in Form einer seichten Falte der Splanchnopleura unmittelbar ventral von ihrem dorsalen Umschlagsrande ungefähr gegenüber der Einmündung des zweiten Vornierentrichters, von hier aus breitet sie sich langsam fortschreitend in kranialer und namentlich kaudaler Richtung weiter aus. Zugleich erfolgt am kranialen Ende, verursacht durch die Ausdehnung der Leibeshöhle und das

Abrücken des Eingeweiderohres von der Chorda, eine Verschiebung der Glomerularfalte in dorsaler Richtung, so daß dieselbe nunmehr nicht von der Splanchnopleura, sondern vom Dach der Leibeshöhle auszugehen scheint.

Kehren wir nach dieser Abschweifung zu dem vorher beschriebenen Embryo zurück. Die Entstehung, Ausdehnung und Lage seiner Aorten ist bereits besprochen an der Hand der Textfiguren 1 a und b; es bleiben nur noch ein paar Worte über die Beziehungen der Aorta zum Coelom, sowie über die Entstehung der Vornierengefäße zu sagen übrig. Was den ersteren Punkt anbelangt, so glaube ich, daß die starke Verbreiterung der Aorta in lateraler Richtung, wie sie in Fig. 4 und 5 und in Fig. 16 zutage tritt und wie ich sie noch bei mehreren untersuchten, aber nicht weiter erwähnten Schnittserien beobachten konnte, im wesentlichen von der Form und Ausdehnung der Leibeshöhle abhängig, für die weitere Entwicklung der von ihr abgehenden Aeste aber nicht von Bedeutung ist, so auffällig auch der Befund beim ersten Anblick erscheint. Auch zu der Entstehung der Cardinalvenen steht er in keiner Beziehung. Dagegen muß ein anderer Umstand noch betrachtet werden. Man findet nämlich auf der linken Seite [1]) der Fig. 4 dem ventralen Umfang der Aorta anliegend eine Zelle, die offenbar schon der Aortenwand selbst angehört, denn auf dem nächsten Schnitt (Fig. 5) hat sich an eben dieser Stelle das Aortenlumen zu einem ventral unter die Splanchnopleura hineinreichenden Fortsatz ausgezogen. Derselbe ist auch auf dem nächsten Schnitt noch zu erkennen, aber lange nicht mehr so deutlich; die beiden nun folgenden Schnitte bringen an Stelle der Aorta ein lockeres reichliches Mesenchymmaterial und der 4. endlich, der in Fig. 6 abgebildet ist, zeigt wiederum die Anordnung der Mesenchymzellen zu einem Gefäß, dessen Volumen aber jetzt viel kleiner ist als vorher. Die Lage dieses neuen Gefäßes ist dieselbe wie früher, nur die ventrale Ausbuchtung fehlt. An Stelle derselben findet sich eine sternförmige Mesenchymzelle. Dagegen ist am dorsalen Umschlagsrand der Splanchnopleura die Glomerularfalte aufgetreten, in welche sich das neugebildete Gefäß zusammen mit 2 weiteren Mesenchymzellen einschmiegt.

Auf der rechten Seite ist in Fig. 4 und 5 die Aorta ebenfalls sehr weit, doch wird eine ventrale Ausbuchtung nicht deutlich. Auf Fig. 6

[1]) Der Embryo wurde vom Schwanzende aus geschnitten.

ist der latero-dorsale Teil des Gefäßes nicht mehr vorhanden, dafür legt sich der ventromediale jetzt ebenfalls in die gut ausgeprägte Glomerularfalte hinein, nachdem in derselben auf dem vorhergehenden Schnitt schon eine freie Zelle wahrzunehmen war. Dorsal schließen sich weitere Mesenchymzellen an. Verfolgt man die Serie weiter in kaudaler Richtung, so findet man überhaupt kein Gefäßrohr mehr sondern nur lockeres Mesenchymmaterial und selbst dieses verschwindet in der kaudalen Rumpfhälfte allmählich ganz.

Daß hier die Aorta kein einheitliches Gefäß darstellt, sondern schon in Beziehung steht zur Vorniere, liegt auf der Hand; es frägt sich nur, welcher Abschnitt der Aorta sich zu Glomerulargefäßen entwickelt. Zunächst ist man verleitet, den lateralen sich auf das Dach der Leibeshöhle auflegenden Zipfel dafür anzusehen, doch sprechen die Befunde an älteren Stadien entschieden dagegen. Auch der Verlauf der Aorta an Schnitten wie auf den Fig. 9 und 10, wo der enge sich dorsal hoch emporschiebende Hohlraum des Coeloms die seitliche Ausdehnung hindert, gibt zu Bedenken Anlaß, wenngleich eine kontinuierliche Verbreiterung für die Anlage von Vornierengefäßen kein absolutes Erfordernis wäre; aber es müßten dann wenigstens die hintereinander gelegenen Aussackungen eine gewisse Regelmäßigkeit und Ordnung erkennen lassen, selbst wenn man von einer segmentalen Anlage absieht. Dies ist aber nicht der Fall.

Etwas anders steht es mit der ventralen Ausbuchtung, die auf der linken Seite in Fig. 5 so ausgesprochen ist, wie ich sie sonst nirgends gefunden habe. Zweifellos hat diese Ausbuchtung das Bestreben, gegen die Glomerularfalte vor und in dieselbe einzudringen; dies ist aus Fig. 6 besonders deutlich ersichtlich. Nun bleibt noch zu berücksichtigen, daß auf Fig. 6 auf der rechten Seite der dorsale Abschnitt der Aorta überhaupt nicht vorhanden ist, auf der linken nur ein im Vergleich zu den in Fig. 4 und 5 abgebildeten Schnitten sehr kleines Gefäß, das seiner allgemeinen Lage nach zwar der Aorta entspricht, sich aber auch deutlich in die seichte Glomerularfalte einschmiegt. Handelt es sich nun in diesem Falle um die Aorta selbst oder einen ihr zugehörigen Abschnitt, der später Vornierengefäß wird? Diese Entscheidung ist zunächst unmöglich, weil die bereits vorhandenen endothelialen Röhrenstücke noch zu kurz und zusammenhangslos sind, um über den weiteren Verlauf einen sicheren Schluß zu gestatten und weil andererseits das zwischen ihnen vorhandene Mesenchymmaterial zu dicht gelagert und zu regellos an-

geordnet ist, als daß man getrennte Gefäßbezirke jetzt schon mit Sicherheit auseinanderhalten könnte. Es müßte sich dann wenigstens schon in der Lage der einzelnen Gefäßstücke oder in der Anordnung der Ausbuchtungen eine gewisse Ordnung erkennen lassen. Dies ist jedoch nach Textfigur 1 a und b nicht möglich. Daß es aber zu einer Anlage von Vornierengefäßen zu einer so frühen Zeit, noch ehe die Aorta vorhanden ist, kommen kann, darf nicht ohne weiteres in Abrede gestellt werden; denn man bemerkt auf Fig. 2 auf der linken Seite ein kleines von zwei Zellen umfaßtes Gefäß gerade an der Stelle, welche dem ersten Auftreten der Glomerularfalte entspricht. Es ist nur auf diesem einen Schnitt zu sehen. Trotzdem kann es sich hier kaum um die Aorta handeln, denn 4 Schnitte kranial von dem abgebildeten finden wir es wieder nur um eine Spur in dorsaler Richtung verschoben. Dorsal von ihm sind einige Mesenchymzellen zu sehen, die sich auf dem in kranialer Richtung nächstfolgenden Schnitt (Fig. 3) zu einem zweiten Gefäß gruppiert haben, das an der Stelle der späteren Aorta liegt. Zu beachten ist noch, daß das ventrale, also das Vornierengefäß an der Stelle, wo es zum erstenmal sichtbar wird, gerade gegenüber der Mündung des zweiten Trichters liegt (Fig. 3).

Sowohl bei dem eben erwähnten als bei dem vorher ausführlich besprochenen Embryo ist die Aorta kaudal vom zweiten Nephrostom nur durch lockeres Mesenchym vertreten (Textfigur 1 a und b) und die Leibeshöhle verliert sieben Schnitte kaudal vom dritten Nephrostom ihr Lumen. Gefäße treten dann nicht mehr auf. Der Vornierengang läßt sich kaudal verfolgen bis zu einer erweiterten Stelle des Darmes kurz vor dem After; er mündet aber nicht in die Kloake ein, sondern geht über in einen Zellstrang, der am äußeren oberen Rand der Seitenplatte gelegen ist und mit einigen lockeren Zellen bald endet.

Ein gleich langer Embryo wie der eben beschriebene (3,5 mm) unterscheidet sich von ihm nur dadurch, daß die Aorta nicht in die kurze Falte der Splanchnopleura selbst hineingeht, aber mit Zellen zusammenhängt, die in der Falte liegen. Es ist wohl denkbar, daß hier noch eine nachträgliche Erweiterung des Aortenlumens zustande mkomen kann.

Der nächste Embryo, auf den ich genauer eingehen möchte, ist 4,0 mm lang, wovon fast 2 mm auf den Schwanz entfallen (Textfigur 2 a und b). Der Kreislauf ist noch nicht im Gang, das Herz

Textfigur 2.

a) Rechte Seite. b) Linke Seite.



Rana temp. (57). Graphische Rekonstruktion der Gefäße und Gefäßzellen, kaudal vom Herzen. Schwarz = Dottervene; Rot = Aortengebiet. 1 : 100 auf ½ verkleinert.

jedoch schon zum Endothelrohr umgebildet und sogar etwas nach rechts gekrümmt. Dagegen zeigen sich namentlich auf der linken Seite die Dottergefäße (schwarz) weniger gut ausgebildet als bei dem jüngeren Embryo (vgl. Textfigur 1 a und b). Im Herzen selbst finden sich vereinzelte runde, stark dotterhaltige Zellen, die aber meist mit der Endothelwand zusammenhängen. Die Bogenarterien sind zum Teil gut ausgebildet und leicht zu sehen, doch noch streckenweise unterbrochen. Wo sich der weite Mundhöhlendarm zum Oesophagus verengt in der Gegend der späteren Lungenanlage liegen zwischen dem Darm und dem hochzylindrischen Blatt der Splanchnopleura freie Mesenchymzellen, die kranial mit dem Kiemenbogenmesenchym in Verbindung stehen (Fig. 7 m). Sie finden sich außerdem auf der der Textfigur 2 zugrunde liegenden Rekonstruktion eingezeichnet. Dorsal reichen sie bis zur Aorta herauf, während sie ventral von der Herzdottergefäßanlage deutlich getrennt bleiben.

Was die Aorta selbst betrifft, so geht aus der Rekonstruktion ohne weiteres hervor, daß sie noch nicht vollständig durchgängig, sondern streckenweise unterbrochen erscheint, namentlich auf der linken Seite. Die endothelialen Röhrenstücke nehmen im kaudalen nicht mehr rekonstruierten Teil immer mehr an Zahl und Länge ab

und werden im letzten Rumpfdrittel des Embryo völlig durch Mesenchymzellen ersetzt. Um die Beziehungen der beiden Aortenanlagen zueinander deutlich zu machen, habe ich eine weitere graphische Rekonstruktion angefertigt (Textfigur 3), welche die Aorten dieses Embryo in der Frontalprojektion zeigt mit der zugehörigen Lage der Vornierentrichter und der Ausdehnung des Coelomraumes

Textfigur 3.

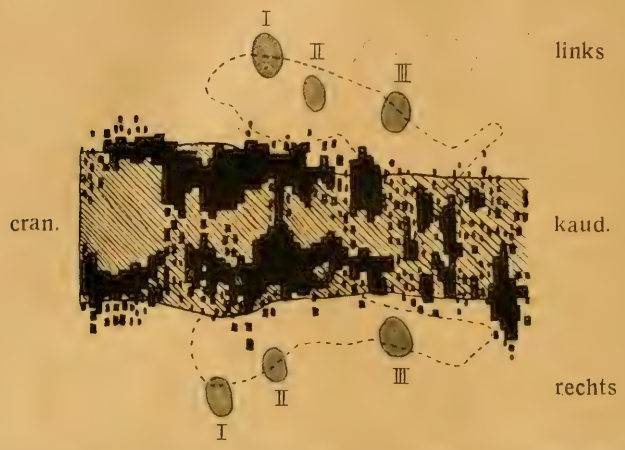

Rana temp. (57). Graphische Rekonstruktion der Aorta des Vornierengebietes in Frontalprojektion. 1 : 100.

im Vornierengebiet. Man sieht sofort, daß dieser letztere sich kaudal beträchtlich weiter über das Gebiet der eigentlichen Vorniere hinaus erstreckt als kranial. Ob dieser Befund, der nebenbei gesagt immer vorhanden, aber nicht immer ganz so ausgesprochen ist, seine Ursache in dem Umstand hat, daß der Glomerulus späterhin ziemlich weit über den dritten Trichter hinausgeht, oder nur eine mehr zufällige Bildung darstellt, möchte ich vorerst dahingestellt sein lassen. Es wäre ja denkbar, daß hierin ein Anklang an phylogenetisch ältere Verhältnisse zum Ausdruck käme, bei welchen sich der drüsige Anteil der Vorniere noch weiter kaudal erstreckte. Bei einer älteren von mir beobachteten Larve, welche beiderseits 4 Nephrostome aufwies, reichte der Glomerulus in kaudaler Richtung nicht über das vierte Nephrostom hinaus.

Die Aorta selbst besteht noch aus paarigen Anlagen, womit auch die Angaben Filatows übereinstimmen; doch macht sich kranial

bereits eine Tendenz zur Verschmelzung bemerkbar, die im Vornierengebiet selbst an zwei Schnitten schon manifest wird, wie aus der Rekonstruktion klar hervorgeht. An diesen Stellen ist dann die Aorta sehr breit um die dorsale Darmwand gekrümmt mit einer leichten Eindellung in der Mitte, so daß ihre Entstehung aus zwei parallelen Gefäßen noch lange kenntlich bleibt (Fig. 11). An anderen Stellen wird die Verbindung zwischen beiden Aorten, bzw. ihren Anlagen durch freie Zellen vermittelt (Fig. 8, 12, 16, 17, 18). Die bei dem jüngeren Embryo so ausgesprochene Verbreiterung der Aorta in lateraler Richtung tritt hier nicht mehr so auffällig zutage, wenigstens im vorderen Abschnitt des Vornierengebietes, wo sich die Beziehungen der Aorta zum Coelom infolge des Auftretens der Glomerularfalte bereits geändert haben. Form und Ausdehnung der letzteren ist bereits früher besprochen worden; von größerem Interesse und ebenso wichtig als ihre Form ist ihr Inhalt. Derselbe kann aus den graphischen Rekonstruktionen nicht erschlossen werden, dazu dient eine Reihe von Querschnittsbildern, deren Lage auf Textfigur 2 angegeben ist. Fig. 8, die rechts durch das erste Nephrostom geht, zeigt eine paarige Aorta, die rechts das Coelomdach berührt, links noch durch einen Zwischenraum davon getrennt ist. Beiderseits hängt ihre Wand mit dem Mesenchym der Umgebung zusammen. Fig. 9, drei Schnitte weiter kaudal, bringt links den Anschnitt des vordersten Vornierentrichters; die Aorta zeigt sich insofern verändert, als ihre beiden Wurzeln noch weiter auseinandergerückt sind und sich am Darm entlang in mediolateraler Richtung ausgedehnt haben, so daß nunmehr die laterale Wand z. T. von der Splanchnopleura bedeckt erscheint. Ventral steht das Endothel der Aorta in kontinuierlichem Zusammenhang mit den unter dem visceralen Coelomblatt gelegenen freien Zellen. Der nächste Schnitt, Fig. 10, zeigt dies Verhalten noch deutlicher, jedoch kann nicht mit Sicherheit angegeben werden, ob die ventral sich anschließenden lockeren Zellen noch dem Glomerulusgebiet zugehören. Auf Fig. 11, 3 Schnitte weiter kaudal, tritt rechts die Glomerularfalte auf, sie ist ausgefüllt durch die weite jetzt unpaare Aorta, die ventral wiederum mit lockeren Zellen zusammenhängt, deren Zahl ziemlich groß ist. Sie liegen zwar nicht mehr in der Falte selbst; es ist aber nicht ausgeschlossen, daß sie bei der Vertiefung derselben im weiteren Verlauf der Entwicklung noch mit in sie einbezogen werden können; sie würden sodann die Grundlage des den fertigen Glomerulus ausfüllenden Gewebes bilden. Diese Annahme

ist um so mehr berechtigt, als es zwischen Glomerulusgebiet und dem ventralen Darmgefäßsystem zunächst nicht zu einer weiteren Anlage von Gefäßen kommt. Auf Fig. 12, nur einen Schnitt weiter kaudal, ist die Aorta wieder paarig geworden; sie erstreckt sich beiderseits noch in die Glomerularfalte hinein, am ventralen Umfang von Mesenchymzellen begleitet. Diese treten auf dem nächsten Schnitt, Fig. 13, auf der rechten Seite und auch am dorsalen Umfang in der Falte selbst auf; auf der linken Seite erscheint sie sehr lang ausgezogen und in der Mitte wie zusammengedrückt, so daß man bei oberflächlicher Betrachtung zwei übereinanderliegende Gefäße vor sich zu haben glaubt. Der nächste Schnitt zeigt noch das gleiche Bild, während der übernächste (Fig. 14) nur mehr eine ganz undeutliche Aorta erkennen läßt, die flache Glomerularfalte aber von Mesenchymzellen ausgefüllt zeigt. Auf der rechten Seite (Fig. 14) sieht man eine Wandzelle der Aorta in Karyokinese gerade an dem in der Glomerulusfalte steckenden Zipfel, ein Beweis dafür, daß an dieser Stelle der Wand ein Wachstum stattfindet. Noch merkwürdiger sind die beiden folgenden Schnitte; auf dem ersten buchtet sich eine Zelle von der Mitte der lateralen Wand aus gegen das Lumen vor, welche auf dem zweiten Schnitt (Fig. 15) die Aorta deutlich in zwei Gefäße trennt: einen mehr dorsal gelegenen und einen ventralen in der Mitte der Falte steckenden Schenkel. Hier ist es also tatsächlich zu einer Zweiteilung des Gefäßes gekommen, die in Fig. 13 auf der linken Seite zwar angedeutet, aber nicht verwirklicht worden ist. Nach weiteren zwei Schnitten ist diese Trennung wieder verschwunden; die Aorta wird nunmehr sehr klein, bleibt aber ventral mit einer größeren Zahl lockerer Zellen verbunden. Nur noch einmal konnte ich neben der Aorta ein derartiges kleineres Gefäß feststellen (Fig. 16), vier Schnitte kaudal von dem vorigen; es läßt sich jedoch kranial nicht in die Aorta zurückverfolgen, sondern höchstens auf die ihr anliegenden Zellen beziehen und ist auf dem nachfolgenden Schnitt ebenso wie die Aorta selbst zu einer Masse lockeren Mesenchyms aufgelöst. Zu beachten bleibt die Lage dieses Gefäßstückchens ventromedial von der Aorta. Können wir in demselben wirklich den Vorläufer eines Vornierengefäßes erblicken, so wäre es ein Beweis dafür, daß letztere sich als echte Darmgefäße anlegen in Zusammenhang mit medio-ventralen Ausbuchtungen der Aorta, daß sie hingegen nichts zu tun haben mit der früher beschriebenen lateralen Verbreiterung der Aorta, die sich ja gerade an dem in

Fig. 16 abgebildeten Schnitt, der beide Gefäße trifft, wiederum äußert.

Faßt man nun die Beschreibung der einzelnen Schnitte zusammen, indem man das Resultat daraus zieht, so läßt sich sagen, daß in die von der Splanchnopleura sich erhebende Falte, welche die Grundlage des Glomerulus bildet, die Aorta durch Verbreiterung ihres Querdurchmessers sich einlegt zusammen mit einem Zellmaterial, welches z. T. dem gleichen Orte wie sie selbst, z. T. wahrscheinlich direkt aus der Splanchnopleura stammt. Die Verbreiterung der Aorta erfolgt nicht in Form mehr oder weniger regelmäßiger Aussackungen, entsprechend bestimmten Gebieten, etwa einzelnen Segmenten der Vorniere, sondern ist zunächst eine fast kontinuierliche, und erstreckt sich beiderseits von ungefähr der Mitte zwischen erstem und zweiten bis wiederum zur Mitte zwischen zweitem und drittem Nephrostom. An zwei Stellen (Fig. 13 und Fig. 15) macht sich die Ablösung eines ventralen Abschnittes der Aorta zu einem besonderen Gefäß bemerkbar, doch ist dieselbe so geringgradig, daß keine Schlüsse daraus gezogen werden können. Anderseits muß auch an die selbständige Entstehung eines ventral von der Aorta liegenden kleinen Gefäßes gedacht werden, entsprechend der Fig. 16, das sein Wandmaterial aus dem der Aorta anliegenden Mesenchym bezieht.

Mit den Darmgefäßen liegt eine Verbindung zunächst nicht vor. Sowohl die Rekonstruktion von Textfigur 1 wie von Textfigur 2 zeigt, daß eine deutliche Trennung besteht zwischen dem Vornierengebiet der Aorta und dem Gebiet der aus dem Sinus venosus austretenden Darmvenen. Beim Embryo der Textfigur 1, wo doch bereits eine Anlage des Glomerulus sich fand, ist die Selbständigkeit beider Gebiete besonders deutlich, erst am kaudalen Ende der Vorniere berühren sie sich und sind von da an nicht immer deutlich zu scheiden. In Textfigur 2 reichen die lockeren zwischen Splanchnopleura und Darm liegenden Zellen weiter ventral und damit wird das zellfreie Gebiet zwischen Aortenanlage und dem dorsalen Rand des Dottergefäßnetzes bedeutend verschmälert. Trotzdem bleibt die Grenze deutlich, denn die in der dorsalen Hälfte des Darmumfangs sich findenden Zellen hängen wohl untereinander und mit der Aorta bzw. ihrer Anlage zusammen, niemals aber mit der Anlage der Dottervenen. Die erste Berührung beider Gebiete kommt wie beim Embryo (Textfigur 1) erst wieder am kaudalen Ende des Vor-

nierengebietes zustande. Auf der rechten Seite ist es hier sogar schon zur Bildung eines Darmgefäßes gekommen, welches mit der Aorta anastomosiert (Fig. 17 und 18).

Daraus läßt sich für die Entwicklung der Vornierengefäße schließen, daß ihr Material nicht identisch ist mit demjenigen der Dottergefäße, die in dieser Region des Rumpfes eine mehr ventrale Lage am Darm einnehmen und erst gegen das kaudale Ende der Vorniere zu dorsal in die Höhe rücken. Es ist also das Vornierengefäß seiner Entstehung nach durchaus selbständig wenigstens in bezug auf den ventralen Anteil des Dottergefäßsystems. Ich möchte dies hier betonen, da sich später die Lage der Dottervenen weitgehend verschiebt. Inwieweit allerdings eine Selbständigkeit der Vornierengefäße gegenüber der Aorta gewahrt bleibt, wenigstens für einen bestimmten Abschnitt dieses Gefäßgebietes, läßt sich aus den vorliegenden Stadien nicht ermitteln; die Entscheidung hierüber muß von der Untersuchung älterer Stadien abhängen.

Für dieses Entwicklungsstadium ist noch nachzutragen, daß die Glomerularfalte nicht gleichmäßig hoch ist, sondern an zwei Stellen, nämlich in der Mitte zwischen zweitem und dritten Trichter und unmittelbar vor dem dritten eine Verflachung erfährt. Vielleicht liegt darin eine Ursache dafür, daß es bis jetzt noch nicht zu einer kontinuierlichen Anlage von Gefäßen oder Ansammlungen von Gefäßzellen in der Falte kommen konnte. Die Möglichkeit dazu ist ja gegeben, da in dem Raum zwischen Ursegment und Seitenplatte einesteils, Aorta und Vornierenkanälchen anderseits schon reichlich freie Mesenchymzellen vorhanden sind.

Drei weitere Embryonen mit 4,0 und 4,2 mm Länge zeigen nichts Neues; nur die Cardinalvenen im Vornierengebiet waren bei dem einen schon etwas weiter entwickelt.

b) 2. Herausbildung der Glomerulargefäße. Ihre Verbindung mit Aorta und Dottergefäßnetz.

Einen Fortschritt in der Entwicklung bringt erst wieder ein Embryo von 4,5 mm Länge. Hier sind die Aorten im Vornierengebiet bereits völlig durchgängig; erst kaudal davon finden sich noch einige Unterbrechungen. Der Vornierengang hat die Kloake erreicht.

Der erste Vornierentrichter liegt unmittelbar hinter dem bereits ausgebildeten, aber noch engen und leeren Ductus Cuvieri. Ich be-

schreibe zunächst die rechte Seite. Der freie Coelomraum hat die Gestalt eines Dreiecks, mit der Basis nach oben. Dieser liegt die Aorta auf, die wie früher mit unter der Splanchnopleura gelegenen freien Zellen zusammenhängt. Die nächsten vier Schnitte zeigen keine Veränderung. Auf dem fünften geht von der Aorta aus eine kleine Ausbuchtung in ventraler Richtung unter die Splanchnopleura hinein, an der auf dem nächsten Schnitt auftretenden Falte vorbei (vgl. Fig. 19), die letztere scheint hier mehr von der dorsalen Leibeshöhlenwand auszugehen als von der Splanchnopleura selbst. Der nächste Schnitt zeigt die Aortenausbuchtung verschwunden; die Falte besteht weiter. Auf den folgenden Schnitten wird die Falte tiefer und verschiebt sich mehr gegen den Umschlagsrand der Splanchnopleura zu; die sehr weite dünnwandige Aorta legt sich voll in sie ein. Merkwürdig ist eine an dieser Stelle der Aortenwand aufsitzende sehr große runde Zelle, die sich über drei Schnitte verfolgen läßt (Fig. 20) und vielleicht eine spezifische Glomeruluszelle vorstellt, wie sie in älteren Stadien schon häufiger beschrieben sind (Field, Rabl, Filatow, Mietens). Eine ähnliche fand sich auch auf der linken Seite. Vier Schnitte weit bleibt das Bild das gleiche, dann beginnen sich von der ventralen Seite her neben der Aorta Mesenchymzellen in die Falte einzuschieben und noch einen Schnitt weiter wird eine Zweiteilung der Aorta angestrebt in einen dorsalen Ast, der den einen Schenkel der breiten unpaaren Aorta bildet und einen unmittelbar ventral davon gelegenen Ast, dessen Wandzellen noch nicht so dünn ausgezogen sind, also noch mehr primitiven Mesenchymzellen gleichen. Der nächste Schnitt (Fig. 21) zeigt das ventrale Gefäß sehr deutlich, das noch über weitere sechs Schnitte zu verfolgen ist; dann löst es sich in eine Mesenchymzellengruppe auf, welche die bereits niedriger gewordene Falte ausfüllt. Diese Stelle liegt dem dritten Nephrostom gegenüber und unmittelbar kaudal von ihm verschwinden Falte und Mesenchymzellen.

Auf der linken Seite ist das Bild insofern verändert, als das Gefäß in der Glomerulusfalte zwar länger, aber mehrfach unterbrochen erscheint. Es geht von der Aorta ab in der Mitte zwischen erstem und zweitem Trichter, etwas weiter vorn als rechts und läßt sich über fünf Schnitte verfolgen. Gegenüber dem zweiten Trichter tritt es von neuem auf, aber diesmal nicht in unmittelbarem Zusammenhang mit der Aorta sondern nur durch Mesenchymzellen mit ihr verknüpft. Diesmal ist es auf sechs Schnitten zu sehen, dann wird es

sehr undeutlich und verschmilzt mit der Aorta, ohne daß es mir gelang festzustellen, ob sich sein Lumen in das der Aorta eröffnet. Es mag dies damit zusammenhängen, daß gerade an dieser Stelle auch die Wand der Aorta offenbar noch nicht vollständig ausgebildet war und keine glatte Kontur zeigte. Im Bereich des dritten Trichters, der sieben Schnitte weiter kaudal auftritt, und schon kurz vorher, ist wieder eine große schön ausgebildete Aorta vorhanden, welche das hintere Ende der flachen Glomerulusfalte fast ausfüllt und kurz, ehe die Falte verstreicht, etwas zurückweicht, um ein paar Mesenchymzellen Platz zu lassen.

Waren bei den jüngsten Stadien die weiten Aussackungen der Aorta der am stärksten in die Augen fallende Befund am jungen Glomerulus, so kann man hier schon eher an die selbständige Entstehung eines den Glomerulus in der Längsrichtung durchziehenden Gefäßes denken. Wenigstens ist hier ein streckenweise enges Endothelrohr deutlich, das weder kranial noch kaudal in die Aorta einmündet, also wohl nicht direkt von ihr abhängig ist. Es ist jedoch nicht ausgeschlossen, daß eine direkte Verbindung vorhanden war und bereits rückgebildet ist, denn ein gewisser Zusammenhang ist durch die Ausläufer der die beiden Gefäße verknüpfenden Mesenchymzellen doch gegeben. Solche Mesenchymzellen begleiten das kleine Glomerulusgefäß mehr oder weniger spärlich in seiner ganzen Länge. Berücksichtigt man die Weite der Aorta im Glomerulusgebiete und namentlich den Umstand, daß sie so tief in die junge Glomerularfalte hineinreicht, so muß man die Möglichkeit, daß es sich bei der Entstehung des Glomerulusgefäßes um eine Abspaltung aus der Aorta handelt, wenigstens in Erwägung ziehen. Die Betrachtung der Fig. 10—15 muß ja den Gedanken nahe legen, als werde die Falte überhaupt erst durch die andrängende Aorta vorgestülpt, wenn nicht ihre selbständige Entstehung bereits durch die Untersuchung noch jüngerer Stadien, die noch keine Aorta besitzen, bewiesen wäre. Der Vorgang wäre dann so zu denken, daß durch Einrollung der Wandzellen das Lumen der Aorta geteilt und die beiden Abschnitte auseinandergedrängt würden, indem sich das eine ventrolaterale Gefäß tiefer in den Glomerulus einlegt, und das andere medioventrale sich mit dem der andern Seite zur definitiven Aorta ausbildet. Es erscheint dies auch zunächst um so wahrscheinlicher, als wie bereits betont keine regelmäßigen periodischen Ausbuchtungen an der Aorta ge-

funden werden können, sondern diese fast durchgehend im ganzen Gebiet gleich breit ist, auch ihrer zelligen Anlage nach.

Ist diese Annahme richtig, so muß sich der Beleg dafür aus den Schnittserien erbringen lassen. Ich habe auch einmal ein entsprechendes Bild gefunden und dasselbe in Fig. 15 abgebildet; da es aber das einzige geblieben ist, möchte ich keine Beweisführung darauf gründen. Es ist wohl kaum anzunehmen, daß die Ablösung so rasch erfolgt, daß man sie nur selten zu sehen bekommt. Ich habe von jedem Entwicklungsstadium immer eine Reihe von Embryonen durchsucht und nur zur Beschreibung die markanteste Serie herausgegriffen; ich glaube daher kaum, daß mir ähnliche Bilder wie Fig. 15 entgangen wären, besonders da ich gerade nach solchen suchte. Für einen Teil des Glomerulusgefäßsystems und zwar zunächst ein die Falte in ihrer Längsrichtung durchziehendes Endothelrohr werden wir daher wohl eine selbständige Entstehung annehmen müssen aus den neben der Aorta in der Falte liegenden Mesenchymzellen. Aber auch die Verbreiterung der Aorta darf nicht als bedeutungslos abgewiesen werden, sondern steht in Zusammenhang mit einem andern Teil der Glomerulusgefäße, nämlich den die Aorta mit dem Längsgefäß verbindenden Quergefäßen. Durch die Verbreiterung der Aorta, die vielleicht nur deshalb anfänglich kontinuierlich ist, weil sich auch die Falte kontinuierlich anlegt, wird die Möglichkeit einer Berührung der Aorta mit dem Längsgefäß gegeben, was dann an einzelnen Stellen den Durchbruch zur Folge hat; an den dazwischen gelegenen Stellen findet dann wieder eine Reduktion des Aortenlumens statt. Jedenfalls sind die Verhältnisse hier äußerst kompliziert; die Entwicklung der Vornierengefäße für Rana darf nicht nach einem bestimmten Schema abgehandelt werden, sondern es müssen stets verschiedene Wege der Entstehung in Erwägung gezogen werden, so daß die hier in Betracht kommenden Fragen noch nicht als endgültig gelöst anzusehen sind.

Als in den früher beschriebenen Stadien noch nicht vorhandene Erscheinung muß für den letztgeschilderten Embryo noch erwähnt werden, daß beiderseits kaudal vom dritten Trichter nochmals ein ventrales kleines Gefäß von der Aorta abgeht, das sich als solches über zwei Schnitte nachweisen läßt. Hier bildet sich also ein Gefäß als Ast der Aorta aus an einer Stelle, die später noch mit in das Gebiet des Glomerulus einbezogen wird. Und noch etwas weiter kaudal in der Mitte des fünften Rumpfsomiten findet auf der rech-

ten Seite wie bei Embryo (Textfigur 2) (vgl. Fig. 17 und 18) in Form eines engen endothelialen Rohres eine Kommunikation statt zwischen Aorta und dem hier sehr kleinen medial vom primären Harnleiter unter der Splanchnopleura gelegenen dorsalem Randgefäß des Dotternetzes. Alle Gefäße sind selbstverständlich noch leer, da der Kreislauf noch nicht begonnen hat.

Dieses ein Segment weiter rückwärts als das kaudale Vornierenende gelegene Gefäß ist nicht nur die vorderste, sondern auch die früheste Verbindung, welche zwischen der Aorta und den Darmgefäßen auftritt und findet sich anfangs nur auf der rechten Seite. Ich möchte dies mit Rücksicht auf später zu beschreibende Zustände hier ganz besonders hervorheben und vor allem auch, weil von v. Möllendorff zahlreiche Verbindungen zwischen Aorta und Dottergefäßnetz beschrieben wurden, deren Zahl pro Segment 2—3 beträgt und deren Ursprungsweite im Durchschnitt etwa 30 μ mißt. In dem zuletzt beschriebenen Entwicklungsstadium sind zwischen Aorta und Dottergefäßen noch keine Quergefäße vorhanden; auch fehlt noch jegliche Andeutung einer zelligen Anlage solcher Gefäße. Gegen die Schwanzwurzel zu ist die Aorta nur als Mesenchymstrang nachzuweisen und die dorsalen Randvenen des Dottergefäßnetzes noch gar nicht zur Anlage gelangt. Freie Mesenchymzellen unter der Splanchnopleura zwischen Aorta und Blutinsel werden hier vollständig vermißt.

Der nächste in Betracht kommende Embryo mißt 4,9 mm Länge. Bei ihm scheint sich der Kreislauf eben anzubahnen. Aortenwurzeln und Körperaorta sind vollständig durchgängig. Im Herzen und den kranialen Abschnitten der großen Dottervenen finden sich ganz spärliche Blutzellen; kranial vom Vornierengebiet ist die Aorta unpaar geworden. Gleich hinter dem ersten Trichter teilt sie sich wieder in die zwei aus den jüngeren Stadien schon bekannten breiten Aeste, welche bis auf das Coelomdach hinüberreichen. In diesem vordersten Vornierensegment ist ein sehr merkwürdiger Befund zu konstatieren. Es gehen nämlich beiderseits von der Aorta zwei Gefäße weg, die ventral von den Aorten liegen und sich je über zwei Schnitte verfolgen lassen. Das rechte ist kranial mit der zugehörigen Aortenwurzel verbunden, das linke kaudal. Sie erreichen die Splanchnopleura nicht und ich zweifle daher, ob man sie zur Vorniere bzw. zum Glomerulus in Beziehung setzen darf. Auch der fertige Glomerulus erreicht kranial den vordersten Trichter nicht; nur in einem

einzigen Fall habe ich das Vornierenlängsgefäß kranial über die Falte hinausreichend und im Bereich des ersten Nephrostoms in die Aorta mündend gefunden.

Auch bei diesem Embryo tritt die eigentliche Glomerulusbildung erst wieder mit dem zweiten Trichter in Erscheinung. Hier gehen von der unpaaren Aorta aus zwei Ausbuchtungen ventral unter die Splanchnopleura hinein (Fig. 22 glao l), ohne daß jedoch schon eine deutliche Faltenbildung des visceralen Blattes zu bemerken wäre. Schon auf dem nächsten Schnitt wird rechts ein kleines Gefäß abgeschnürt, das dem ventralsten Zipfel der Aortenausbuchtung entspricht. Links ist die Ausbuchtung breiter, sie erstreckt sich über drei Schnitte und ist daher in Fig. 23, zwei Schnitte weiter kaudal als Fig. 22, noch zu sehen. Dann erfolgt in gleicher Weise wie rechts die Abschnürung des ventralsten Zipfels. Dieses zarte Gefäßchen, das oft sehr deutlich, oft aber nur mit Mühe zu sehen ist, geht in die alsbald auftretende Glomerularfalte hinein, verläuft in derselben parallel der Aorta noch ein paar Schnitte über das dritteNephrostom hinaus und mündet dann mit breiter Anastomose wieder in die Aorta. Nur an einer Stelle rechts ist es über die kurze Strecke von drei Schnitten unterbrochen. Außer der kranialen und kaudalen Verbindung mit der Aorta kommen noch auf der rechten Seite drei, auf der linken vier weitere Verbindungen vor, so daß wir im ganzen fünf bzw. sechs Verbindungen haben. Davon entfallen die drei vorderen auf das zweite Vornierensegment, die beiden hinteren auf das dritte; es ist jedoch nicht ausgeschlossen, daß die vorderste noch oben zum ersten Vornierensegment gehört und nur durch die etwas schräge Schnittrichtung die Zugehörigkeit zum zweiten vorgetäuscht wird; meist liegt das vorderste Quergefäß zwischen erstem und zweitem Vornierensegment, wie die Textfiguren beweisen.

Die Falte des Peritonealepithels reicht kaudal etwas über das Vornierenlängsgefäß hinaus. Dahinter findet sich die auch in jüngeren Stadien schon vorhandene Anastomose von der Aorta zum rechten inneren Randgefäß des Dotternetzes, das jetzt schon weiter dorsal am Darm heraufreicht wie früher. Zwei Schnitte weiter tritt eine ebensolche Verbindung auch auf der linken Seite auf. Dann wird die Aorta dauernd unpaar und schmal, eingezwängt in den engen Raum zwischen Subchorda und Darm.

Fassen wir die Befunde des letzten Stadiums noch einmal kurz zusammen, so ergibt sich, daß der Glomerulus nunmehr besteht

1. aus der vom dorsalen Umschlagsrand der Splanchnopleura sich erhebenden Falte und
2. aus einem in ihr verlaufenden Längsgefäß, das durch mehrere Quergefäße mit der Aorta in Verbindung steht.

Was die Metamerie dieser letzteren anbelangt, so läßt sich nur sagen, daß je eines gegenüber dem 2. und dem 3. Nephrostom liegt, während kranial das Längsgefäß gar nicht bis zum ersten Nephrostom reicht. Die noch außerdem auftretenden Verbindungen können offenbar innerhalb gewisser Grenzen variieren, wie die verschiedene Zahl der Quergefäße auf beiden Seiten anzeigt. Auch möchte ich hier noch nachtragen, daß die Intervalle zwischen den Quergefäßen durchaus nicht gleich groß sind, und daß die Quergefäße für die beiden Seiten nicht immer aus der gleichen Stelle der Aorta, manchmal mehr lateral, manchmal mehr ventral entspringen.

Vergleicht man jetzt nach Betrachtung dieses Entwicklungsstadiums den Befund an den Glomerulusgefäßen mit demjenigen bei dem zu Anfang des Kapitels beschriebenen Embryo, so wird man, was das Längsgefäß anbelangt, sich doch wohl für eine sehr frühzeitige aber selbständige Entstehung desselben entscheiden. Denn entstünde dasselbe von den Aussackungen der Aorta aus, die dann nachträglich zum Längsgefäß verschmelzen, so wäre doch zu erwarten, daß diese Quergefäße früher nachzuweisen sind wie das Längsgefäß, so wie dies bei Salamandra tatsächlich der Fall ist. Dem ist jedoch bei Rana im allgemeinen nicht so. Wir haben gefunden, daß das Längsgefäß streckenweise vorhanden ist ohne jegliche Verbindung mit der Aorta, daß es aus einzelnen Stücken entsteht, die erst nachträglich miteinander verschmelzen, ohne daß aber diese Endothelröhrenstücke in engere Beziehung zur Aorta getreten wären. Außerdem sind bei dem eben beschriebenen Embryo die Querverbindungen, vom Längsgefäß zur Aorta zahlreicher als bei dem vorher erwähnten, bei dem freilich das Längsgefäß auch noch nicht in seiner ganzen Länge vorhanden war. Wenn es daher auch schwer, eigentlich unmöglich ist, die Entstehung von Längs- und Quergefäßen zeitlich zu trennen, so muß man immerhin zugeben, daß noch nachträglich Verbindungen zwischen dem bereits vorhandenen Längsgefäß und der Aorta zustande kommen können.

Eine weitere Frage ist die nach der Selbständigkeit der Quergefäße. Stellen letztere lediglich Aussackungen aus der Aorta dar,

die an der Stelle, wo sie das Längsgefäß berühren, mit ihm verschmelzen, oder entstehen sie als eigene Gefäße, die an ihrem dorsalen und ventralen Ende mit den beiden anderen sich vereinigen? Es ist mir nicht gelungen diese Frage zu entscheiden. Das Material für eine selbständige Bildung wäre wohl vorhanden, da die in der Falte selbst sowie in ihrer Nähe liegenden freien Mesenchymzellen zur Bildung des Längsgefäßes nicht vollständig verbraucht werden; ich habe aber niemals ein in querer Richtung am Darm verlaufendes Röhrenstück finden können, das dorsal nicht in die Aorta oder ventral nicht in das Längsgefäß eingemündet wäre. Man erkennt eben die Quergefäße erst dann als solche, wenn sie bereits vorhanden sind. Da außerdem Aorta und Längsgefäß anfänglich so nahe nebeneinander liegen und außerdem ihre Konturen niemals ganz gerade gestreckt sind, sondern mehr oder weniger unregelmäßig wellig verlaufen, so ist es auch kaum möglich, etwaige Ausbuchtungen als Anfangsstücke von Quergefäßen zu deuten, so wie dies zum Beispiel bei Selachiern so deutlich zutage tritt (Rückert 1917).

Allerdings bleibt bei dieser Auffassung ein Umstand nicht erklärt, nämlich warum in ganz jungen Stadien, wo es eben erst zur Bildung der Glomerularfalte kommt, die Aortenwurzeln so außergewöhnlich breit sind und sich ganz in die Falte einlegen. Daß hierin schon eine gewisse Beziehung zur Vorniere gegeben ist, darf wohl nicht angezweifelt werden; aber wie dieselbe aufgefaßt werden muß, da es sich um eine ganz gleichmäßige Verbreiterung handelt, ist mir nicht klar geworden, soferne man eben hierin nicht nur, wie schon früher erwähnt, eine bloße Annäherung der Aorta an das Längsgefäß sieht, um die Entstehung der Querverbindungen rascher und leichter möglich zu machen. Zu dieser Zeit schon mit einer Funktion des Glomerulus, welche an Stelle der späteren eigenen Gefäße einstweilen die Aorten übernehmen würden, zu rechnen, ist wohl kaum angängig, viel eher ließe sich an phylogenetische Momente denken. Außerdem bleibt noch ein weiterer Punkt zu berücksichtigen. Es werden nämlich bei der weiteren Entwicklung die Gefäße zwischen Aorta und Glomeruluslängsgefäß zum Teil wieder reduziert. Man begreift nicht recht, warum es zur Bildung mehrerer Gefäße kommt, wenn nur wenige benützt werden, sofern man hierin nicht einen Anklang an primitive Verhältnisse findet; doch darf nicht vergessen werden, daß hierin keine Andeutung an eine frühere Ausdehnung über mehrere Segmente vorliegen kann, da die beobachteten Quer-

gefäße sich nur über drei Segmente erstrecken und dem vordersten Vornierensegment nur ein Quergefäß zukommt.

Der nächste 5,0 mm lange Embryo zeigt die Glomerulusfalte der Splanchnopleura in kranialer Richtung etwas weiter ausgedehnt; sie beginnt in der Mitte zwischen 1. und 2. Trichter. Sie zeigt rechts in ihrem vordersten Abschnitt auf zwei Schnitten ein winziges Gefäß, das nach vorn und rückwärts mit lockeren Zellen zusammenhängt und keine Verbindung mit der Aorta besitzt. Sechs Schnitte weiter kaudal beginnt das Glomeruluslängsgefäß, das ohne Unterbrechung bis über das 3. Nephrostom hinaus zu verfolgen ist und sicher durch vier Querzüge mit der Aorta verbunden ist. Zwei weitere, davon der vorderste waren so eng und undeutlich, daß ich sie nicht mit Sicherheit als Gefäß anzusprechen wagte. Links reicht die Falte fast bis zum ersten Trichter nach vorn und zeigt nahezu in ihrer ganzen Ausdehnung ein Längsgefäß. Die Verbindungen zur Aorta sind auch hier so schmal, daß ich über ihre Zahl nichts aussagen möchte; nur die hinterste war breit und erstreckte sich über zwei Schnitte.

Die Aorta selbst ist erst am hinteren Ende des Glomerulus unpaar geworden; gegenüber dem ersten Trichter sind beide Wurzeln noch wie früher sehr weit und reichen lateral bis auf das Dach des Coeloms. Als neuer Aortenast kommt bei diesem Embryo ein von der rechten Aorta in ventraler Richtung zwischen dem zweiten und dritten Nephrostom abgehendes Gefäß, das mit dem rechten Dottergefäßnetz anastomosiert. Außer dieser Verbindung findet sich im fünften Segment das schon früher vorhandene Quergefäßpaar wieder.

Ein 5,2 mm langer Embryo bringt keine bemerkenswerten Veränderungen.

Bei einem 5,5 mm langen Embryo ist der Kreislauf im Gange, wenigstens findet man Blutzellen außer im Herzen und den großen Dottervenen auch schon in der Aorta, den Cardinalvenen und den Ductus Cuvieri.

Die Aorta ist vor dem Vornierengebiet auf eine kurze Strecke (12 Schnitte = 120 μ) unpaar geworden; gegenüber dem ersten Trichter weicht sie wieder in zwei Aeste auseinander und bleibt, von einigen kleinen unregelmäßigen Anastomosen abgesehen, paarig bis zum Ende des Glomerulus. Im kranialen Teil der Vorniere, deren erstes Nephrostom sich ganz am hinteren Ende des zweiten Segments befindet, zeigt sie das gleiche Verhalten wie früher: sie liegt

breit dem Coelomdach auf; nach rückwärts zu wird sie bedeutend enger; erst am vorderen Ende des zweiten Vornierensegmentes beginnt die Glomerulusfalte und alsbald tritt in ihr das kleine Gefäß auf, das ganz vorne nicht mit der Aorta zusammenhängt, obwohl die Wurzel des Glomerulus hier noch sehr breit ist und der ventrolateralen Aortenwand direkt aufliegt. Zwischen dem zweiten und dritten Trichter wird die Basis der Glomerulusfalte schmäler und entfernt sich von der Aorta, und damit gewinnt der Glomerulus allmählich seine bekannte Gestalt. Das Längsgefäß ist in seiner ganzen Länge nachweisbar und läßt sich kaudal sogar ein paar Schnitte über die Falte hinaus verfolgen. Es enthält stellenweise schon Blutzellen, ein Zeichen, daß die Gefäße des Glomerulus sich schon frühzeitig an der Zirkulation beteiligen. Da, wo die Falte am stärksten ausgebildet ist, also zwischen dem zweiten und dritten Trichter, macht sich bereits eine Schlängelung des Längsgefäßes bemerkbar. An Verbindungsgefäßen zur Aorta fand ich beiderseits fünf; die vordersten unregelmäßig und klein vor dem zweiten Nephrostom; die beiden nächsten ziemlich weiten Gefäße auf gleicher Höhe gegenüber der Trichtermündung; das dritte Gefäßpaar durch mehrere Schnitte getrennt zwischen dem zweiten und dritten Trichter; das vierte Quergefäß rechts unmittelbar vor, links unmittelbar hinter dem dritten Nephrostom, und die beiden fünften ebenfalls nicht ganz gleichmäßig in der Mitte des fünften Segmentes vor dem hintersten Ende der Falte.

Eine Verbindung zwischen Aorta und Darmgefäßen im Bereich des zweiten Vornierensegmentes war hier nicht vorhanden; dagegen sind die beiden Quergefäße zu den Darmgefäßen kaudal vom Glomerulus sehr deutlich.

Um eine klare Vorstellung von der Gestalt und Verteilung der Glomerulusgefäße zu erhalten, habe ich einen Embryo von annähernd dem gleichen Entwicklungsstadium wie der vorhergehende (5,1 mm Länge) plastisch rekonstruiert und gebe die Gefäße des Vornierengebietes in Textfigur 4 wieder. Die Trichteröffnungen sind durch die grau getönten Ovale angedeutet. Man sieht, daß das Glomerulus-längsgefäß beiderseits den ganzen Glomerulus durchzieht. Links beginnt es blind zwischen erstem und zweitem Trichter; es ist verhältnismäßig weit und zeigt verschiedene Ausbuchtungen. Noch vor dem ersten Verbindungsgefäß zur Aorta teilt es sich in zwei Aeste, von welchen der eine am Grund des Glomerulus verläuft, der andere

sich mehr dorsalwärts richtet und in das Quergefäß zur Aorta übergeht. Das letztere liegt genau in der Höhe des zweiten Nephrostoms. Dahinter ist das Vornierenlängsgefäß wieder einfach, weit, mit Ausbuchtungen versehen, bis zum nächsten Aortenquergefäß, das der Mündung des dritten Trichters gegenüberliegt, dann wird es eng und verbindet sich in kurzen Abständen noch zweimal mit der Aorta.

Textfigur 4.

a) Rechte Seite.

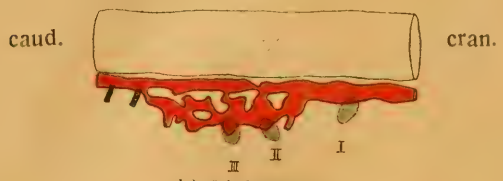

b) Linke Seite.

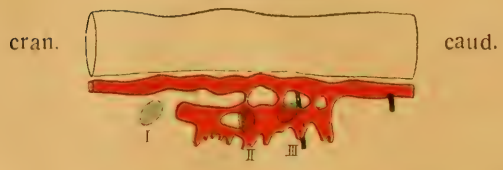

Rana temp. (40). Vornierengefäße und Aorta nach einer plastischen Rekonstruktion. 1 : 100 auf ½ verkleinert.

Rechts ist das Bild etwas anders. Es tritt zwar hier ebenfalls schon eine Zweiteilung im mittleren Abschnitt des Glomerulus-längsgefäßes auf, aber es ist kranial noch ein Zusammenhang mit der Aorta vorhanden. Das zweite Quergefäß liegt gegenüber dem zweiten, das dritte ganz schwache gegenüber dem dritten Trichter; die kaudalste Verbindung entspricht derjenigen auf der linken Seite. Zwischen dem dritten und vierten Gefäß ist eine Ausbuchtung des Längsgefäßes in dorsaler Richtung zu bemerken, der eine ventrale kleine Ausbuchtung der Aorta entspricht. Beide sind wohl als der Rest eines früher vorhandenen, jetzt schon in Rückbildung begriffenen Quergefäßes anzusehen.

b) 3. Rückbildungserscheinungen an den Aorten-Glomerulargefäßen.

Der Vergleich eines 5,5 mm langen Embryo mit einem 5,0 mm langen Embryo lehrt, daß die Reduktion der Aortenäste zum Glome-

rulus bereits begonnen hat. Links ist der erste, rechts der vierte verschwunden; es fallen demnach zunächst diejenigen Aeste der Rückbildung anheim, die nicht einem Nephrostom gegenüberliegen. Ehe man aber etwas Bestimmtes hierüber aussagen kann, wird man die Untersuchung älterer Stadien abwarten müssen.

Das Coelomepithel überzieht den ganzen Glomerulus gleichmäßig, es finden sich keine Einschnürungen, welche das Organ in einzelne etwa den Segmenten entsprechende Lappen einteilen, Unregelmäßigkeiten der Falte in jungen Stadien beruhen wohl auf Ungleichmäßigkeiten in der Entwicklung; sie gleichen sich später vollständig aus. Auch im fertigen Zustand ist der Glomerulus nicht gelappt. Zwischen den Glomerulusgefäßen, durch deren Teilung bereits eine Netzbildung eingeleitet wird, und der Aorta sammeln sich Mesenchymzellen an, wodurch der Glomerulus eine Vergrößerung erfährt. Dabei kommt es natürlich auch zur Dehnung des ihn überziehenden Epithels. Dieser Umstand wäre kaum bemerkenswert, wenn nicht anfänglich die Epithelzellen ein besonderes Verhalten zeigten. Sie flachen sich nämlich nicht ab, sondern behalten ihre rundliche Gestalt bei. An der Basis hängen sie mittelst einer außerordentlich feinen Membran, der sie aufsitzen, zusammen und je mehr die Zwischenräume zwischen ihnen vergrößert werden, desto mehr gewinnt der Glomerulus eine feinhöckerige Oberfläche. Auf dem Schnitt machen diese Zellen den Eindruck von an einer Schnur aufgereihter Perlen (Fig. 25 und 26). Dies eigenartige Verhalten legt zunächst den Gedanken nahe, daß die Oberflächenzellen hier nicht bloß eine schützende Abschlußmembran gegen die Leibeshöhle zu bilden, sondern aktiv mit an der Funktion des Glomerulus beteiligt sind; jedoch flachen sie sich mit fortschreitendem Wachstum des Organs doch immer mehr ab, erst an der freien Oberfläche, dann auch an der Wurzel des Glomerulus, bis sie den Charakter der dünnen Peritonealendothelzellen erreicht haben (Fig. 27).

Ein kaum größerer 5,6 mm langer Embryo besitzt rechts 4, links noch 5 Aeste von der Aorta zum Glomerulusgefäß, von welchen die dem 3., 4. und 5. Segment entsprechenden wieder am deutlichsten sind. Außerdem zeigt die rechte Aorta hier kranial einen sehr merkwürdigen Befund. An der Stelle des ersten Trichters zweigt sich von ihr ein kleines Gefäß ab, das ventrolateral von ihr eine kurze Strecke weit unter der Splanchnopleura in kaudaler Richtung verläuft. Gleichzeitig aber wies die sonst sehr kleine Aorta auch eine Ausbuchtung

lateral gegen die Cardinalvene zu auf. Diese letztere war auf dem nächsten Schnitt nicht mehr zu sehen, auch kein von ihr abgeschnürtes Gefäß, dagegen war das ventrale Gefäß noch da. Noch zwei Schnitte weiter kaudal, noch vor dem Beginn des eigentlichen Glomerulus mündete es wieder in die Aorta zurück, die nunmehr sehr weit wurde, entsprechend den früheren Befunden. Offenbar kam es bei diesem Embryo auf der rechten Seite noch zur Anlage eines Glomerulusquergefäßes, das in den Glomerulus selbst nicht mehr einbezogen werden konnte, da dieser sowie sein Längsgefäß kranial nicht so weit vor reicht. Vielleicht ließen sich derartige rudimentäre Anlagen bei der Durchsicht sehr zahlreicher Embryonen vom gleichen Entwicklungsstadium häufiger nachweisen, als ein Beweis dafür, daß ursprünglich auch das erste Vornierensegment mit an der Bildung des Glomerulus beteiligt war. Auch die früher erwähnte Teilung der Aorta in einen dorsalen und ventralen Ast im ersten Vornierensegment würde dafür sprechen.

Bei diesem Embryo war ferner die rechte Verbindung der Aorta mit dem Dottergefäßnetz kaudal vom Glomerulus außerordentlich weit und gut zu sehen, daher ich sie in Fig. 24 abgebildet habe.

Ein 6,0 mm langer Embryo zeigt keinen besonderen Fortschritt in der Entwicklung; ich fand hier namentlich im zweiten Vornierensegment das Längsgefäß nicht durchaus durchgängig und die Gefäße fast völlig leer; doch kann die Unterbrechung des Gefäßes auch nur eine scheinbare gewesen sein, verursacht dadurch, daß dasselbe kollabiert und als Gefäß nicht mehr kenntlich war. Die Zahl der Querverbindungen von der Aorta her betrug rechts 5, links 4; diesmal waren die beiden am weitesten kranial gelegenen besonders deutlich, während die zweiten, dem zweiten Trichter entsprechend, nur ganz klein erschienen. Die kaudale Hälfte des Glomerulus dagegen war gut entwickelt. Die Glomerulusfalte füllt die enge Leibeshöhle fast vollständig aus, wie aus Fig. 25 ersichtlich ist. Der Schnitt geht rechts durch die Mitte des dritten Nephrostoms, links ist das kaudale Ende desselben gerade noch angeschnitten. In der Falte selbst ist das hier sehr weite Längsgefäß (Fig. 25 glg) zu sehen. Ich möchte noch besonders die Aufmerksamkeit auf seine eigene Endothelwand lenken; es stellt also ein echtes Gefäß dar, nicht nur, wie Filatow für Rana arvalis, Rana esculenta und Bufo angibt, einen wandungslosen Sinus. Links ist das vierte Quergefäß getroffen, es ist sehr eng und nur auf diesem einen Schnitt zu sehen; daher scheint es

verständlich, daß derartig feine Gefäße leicht übersehen werden können.

Mehrere weiterhin untersuchte Embryonen, deren Länge etwas um 6,0 mm schwankt, liefern, von einigen unwesentlichen Variationen abgesehen, dasselbe Bild. Ich habe deshalb, um ganz sicher zu gehen, nochmals einen derselben graphisch rekonstruiert.

Die genaue Länge des gerade gestreckten Embryos betrug 6,1 mm. Der Kreislauf hatte bereits eingesetzt, die Gefäße waren gut zu sehen.

Textfigur 5.

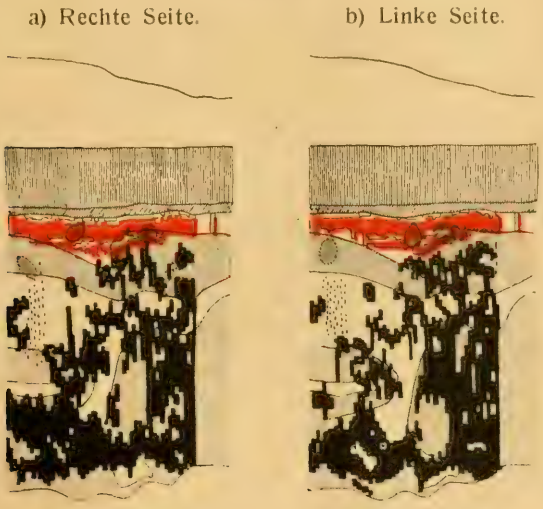

Rana temp. (18). Graphische Rekonstruktion der Gefäße der Vornierengegend. Schwarz = Dottergefäße; Rot = Aorta und Glomerulusgefäße. 1 : 100 auf ½ verkleinert.

Textfigur 5 a und b gibt die Sagittalprojektion der rechten und linken Seite wieder. Das Längsgefäß ist beiderseits gut entwickelt. Rechts reicht es um die Hälfte eines Segmentes weiter nach vorn, fast bis zur Mündung des ersten Trichters und geht hier breit (4 Schnitte = 40) in die Aorta über. Nur in diesem einzigen Fall fand ich das Längsgefäß so weit nach vorne reichend, von den beiden oben erwähnten rudimentären Anlagen abgesehen. Links machte sich kranial vom Glomerulus nur auf einem Schnitt eine Aussackung der Aorta bemerkbar, die möglicherweise dem vordersten Quergefäß

der rechten Seite entsprechend auch als Quergefäßrudiment aufgefaßt werden kann. Rechts haben wir fünf, links vier Quergefäße, von welchen das zweite und vierte, bzw. zweite und dritte dem zweiten und dritten Nephrostom entsprechen. Die beiden hintersten vermitteln die Einmündung des Längsgefäßes in die Aorta. Auffallend ist ferner das Vorhandensein zweier Anastomosen zu den Dottergefäßen auf der rechten Seite im vierten Segment, die beide sehr eng waren, sowie daß die sonst unmittelbar am kaudalen Ende des Glomerulus im fünften Segment sich findenden Quergefäße zu den Darmvenen hier um ein ganzes Segment nach rückwärts verlagert waren, so daß sie nicht mehr in die Rekonstruktion mit aufgenommen sind.

Textfigur 6.

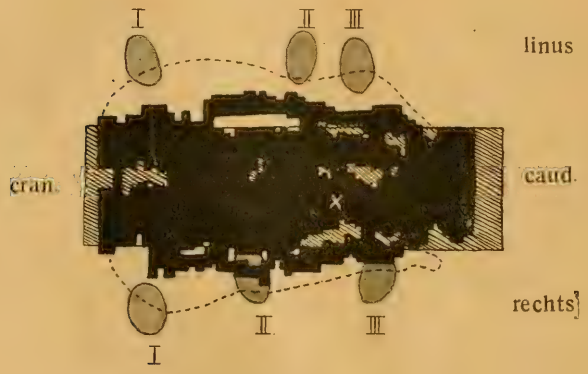

Rana temp. (18). Frontalprojektion der Aorta und Glomerulusgefäße. 1 : 100.

Textfigur 6 gibt die Frontalprojektion der Aorta zu Textfigur 5 mit Angabe der Lage der Nephrostome und der Ausdehnung der Leibeshöhle in frontaler Richtung. Aus ihr geht hervor, daß kaudal vom ersten Trichter die vorher paarige Aorta zu einem einzigen sehr breiten Gefäß verschmilzt, das nach beiden Seiten noch über die Chorda hinausragt. (Uebrigens war die Aorta im Bereich des Sinus venosus ebenfalls unpaar.) Hier nähern sich die beiderseitigen Leibeshöhlen einander schon stark, so daß die Bildung eines Mesenteriums bereits angebahnt wird. Gegen den zweiten Trichter zu weichen sie wieder auseinander und dann zerfällt die Aorta noch dreimal auf eine kurze Strecke in ein paariges Gefäß.

Textfigur 7.

a) Rechte Seite.

b) Linke Seite.

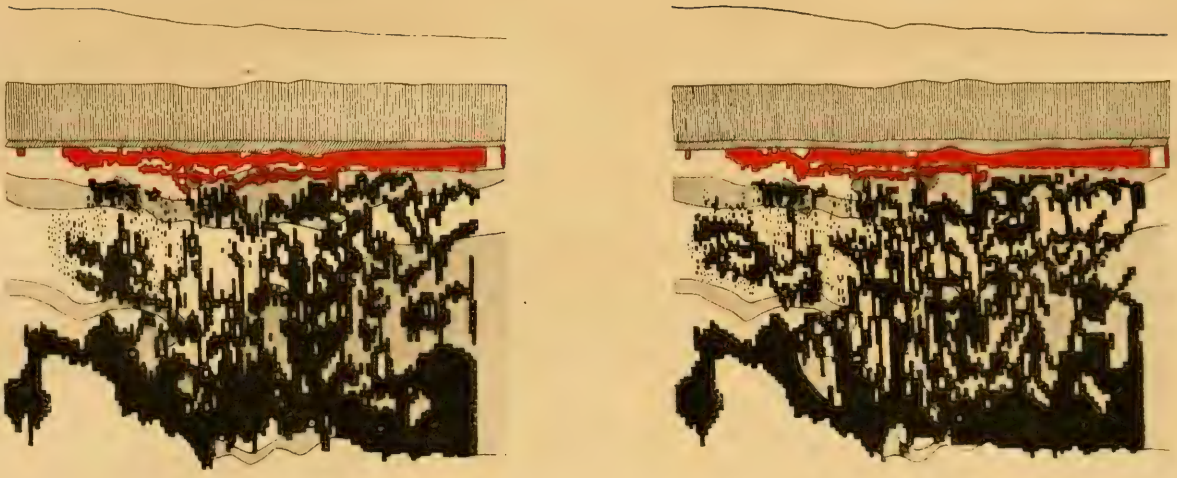

Rana temp. (31). Graphische Rekonstruktion der Gefäße kaudal vom Herzen. Schwarz = Dottergefäße; Rot = Aorta und Glomerulusgefäße. 1 : 100 auf ½ verkleinert.

Vom nächsten 6,5 mm langen Embryo (31) habe ich ebenfalls die Gefäße graphisch rekonstruiert, sowohl in Sagittal- (Textfigur 7 a und b) als in Frontalprojektion (Textfigur 8). Das Glomerulus-längsgefäß wird jetzt gegenüber den früheren Stadien sehr eng; es verläuft nicht mehr ganz gerade gestreckt, sondern schlängelt sich, so daß es an manchen Stellen im Schnitt zweimal getroffen erscheint (Fig. 27). In der Projektion decken sich dann häufig die beiden Gefäße, was die Uebersichtlichkeit der Figur beeinträchtigt. Immerhin läßt sich noch mit Sicherheit feststellen, daß e i n Längsgefäß den Glomerulus in seiner ganzen Länge durchzieht, das sich an mehreren Stellen zu winden und aufzuspalten beginnt. Außerdem läßt sich an vereinzelten Stellen eine Einrollung von Mesenchymzellen zu neuen kleinen Gefäßen beobachten. Es findet also noch nachträglich im Glomerulus eine Gefäßbildung statt, was bereits von F i e l d beobachtet, aber neuerdings von F i l a t o w in Abrede gestellt wurde.

Textfigur 8 (Frontalprojektion) zeigt, daß die beiden Aortenwurzeln über dem Sinus venosus zur unpaaren Aorta verschmelzen, daß diese aber im Bereich der Vorniere immer noch die Tendenz zeigen, sich wieder aufzuspalten. Sie ist relativ zur Breite der Chorda viel schmäler geworden, aber auch absolut, wenn man die Textfigur 8 mit den früheren Rekonstruktionen vergleicht. Dagegen ist ihr sagittaler Durchmesser größer.

Interessant ist das Verhalten der Quergefäße. Diese sind rechts noch alle drei erhalten; nach vorn zu endigt das Längsgefäß blind; es hat die Verbindung zur Aorta schon früher verloren. Links geht das Längsgefäß noch aus der Aorta hervor. Dagegen ist die dem zweiten Nephrostom zugehörige Queranastomose bereits unterbrochen, doch erkennt man aus Ausbuchtungen der Aorta sowie des Glomerulusgefäßes noch genau die Stelle, wo sie vorhanden war. Die Quergefäße für das dritte Nephrostom sind beiderseits noch erhalten; ebenso wie diejenigen des fünften Segmentes. Letztere stehen jetzt aber nicht mehr ausschließlich mit dem Vornierenlängsgefäß in Verbindung, sondern lassen auch Beziehungen zum Dottergefäßsystem erkennen, indem sie in die äußere Randvene desselben einmünden; rechts unmittelbar (Textfigur 7 a), links dagegen setzt sich das Längsgefäß noch ein paar Schnitte weit über die Einmündung des letzteren Quergefäßes in die Dottervene fort und endigt dann blind (Textfigur 7 b). Es beginnt nunmehr der Glomerulus seinen Charakter als arterielles Wundernetz, den er bis jetzt streng

beibehalten hatte, aufzugeben, indem er sich zunächst einen Abfluß in das venöse Darmgefäßsystem schafft. Diese neue Verbindung ist

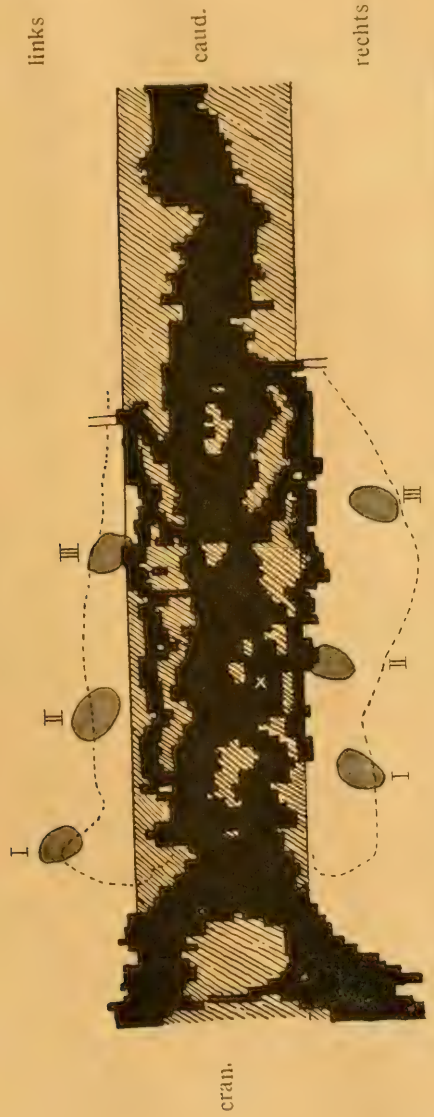

Textfigur 8.

Rana temp. (31). Frontalprojektion der graphisch rekonstruierten Aorta und Vornierengefäße. 1 : 100.

allerdings nur von kurzem Bestand, aber doch wichtig, da sie den Uebergang bildet zu einer weiteren Phase in der Entwicklung des

Glomerulus, die für seine Funktion von großer Bedeutung wird. Sie soll im folgenden Kapitel im einzelnen besprochen werden.

Auch bei diesem Embryo findet sich noch ein zweiter Zusammenhang zwischen Aorta und Darmgefäßsystem durch ein schmales, in der Gegend des zweiten Vornierentrichters von der rechten Aorta abgehendes Gefäß (Textfigur 7 a). Hier hat sich bereits das dorsale Pankreas angelegt, um welches eine reichliche Gefäßentwicklung stattfindet. Wahrscheinlich ist der kleine Aortenast dazu bestimmt, ihm arterielles Blut zuzuführen.

Mit dem zuletzt beschriebenen Stadium ist der erste Abschnitt in der Glomerulusentwicklung beendigt, nämlich die Vaskularisierung von der Aorta aus. Der Glomerulus muß auch bereits funktionsfähig sein, da der 6,5 mm lange Embryo das Ei verlassen hat, im Wasser umherzuschwimmen beginnt und begierig Nahrung aufnimmt. Die weiterhin auftretenden Veränderungen betreffen zumeist Umbildungen, die durch die weitere Entwicklung der Bauchorgane der Larve bedingt sind; außerdem wird infolge der Ausbildung des Mesenteriums der Abfluß des Glomerularblutes in die Darmgefäße, der im vorliegenden Stadium und auch bei noch etwas älteren Larven nicht mehr durch die Aorta vermittelt wird, sondern direkt erfolgt, wieder unterbrochen. Es muß daher, ehe es soweit kommt, eine neue Abflußbahn hergestellt werden, was bei Rana durch die Neubildung von Gefäßen geschieht, die das Blut des Glomerulus nach der Cardinalvene zu ableiten.

Kurz zusammengefaßt läßt sich über den bisherigen Entwicklungsgang folgendes aussagen: Die Gefäße des Glomerulus bilden in den jüngsten Stadien ein arterielles Wundernetz, welches hervorgeht aus einem parallel zur Aorta verlaufenden sich getrennt von ihr anlegenden Längsgefäß, das mittelst mehrerer zumeist 5 Anastomosen mit der sehr breiten streckenweise noch paarigen Aorta in Verbindung tritt. Anfänglich strömt das die Glomerulargefäße durchfließende Blut vollständig in die Aorta zurück (Textfigur 4—6); etwas später, wenn die Larve die schützenden Eihüllen verläßt, kommt am kaudalen Ende des Glomerulus ein Anschluß seiner Gefäße an das Darmnetz zustande (Textfigur 7 und 8) und somit kann ein Teil des Blutes in venöse Bahnen abgeleitet werden. Noch späterhin wird mit der Umbildung der ursprünglichen Dottergefäße ein Abfluß des Glomerulusblutes auf anderem Wege notwendig. Es

kommt zur Entstehung neuer Gefäße, welche eine Verbindung mit der hinteren Cardinalvene herstellen.

IV. Die Cardinalvenen.

a) Literatur und erste Entwicklung. Verhalten der Cardinalvenen am kaudalen Rumpfende und ihre Beziehungen zur Schwanzvene.

Ehe wir auf die Beziehungen der Cardinalvenen zur Vorniere, insbesondere zu deren arteriellem Gefäßsystem genauer eingehen, ist es notwendig, auf die Entwicklung dieser Venen in Kürze zurückzugreifen, sowie die aus der Literatur bisher über die Cardinalvenen zusammengestellten Tatsachen einer genauen Prüfung zu unterwerfen. Die Beobachtungen über die früheste Entwicklung der Cardinalvenen sind wenig zahlreich und zum Teil widersprechend, wie ich bereits in einer früheren noch nicht veröffentlichten Arbeit hervorgehoben habe. Es beruht dies zum Teil darauf, daß nicht immer scharf genug zwischen den beiden Haupttypen der Amphibien, Urodelen und Anuren unterschieden wurde, sondern die bei den Vertretern der einen Gattung gefundenen Verhältnisse schlechtweg auf die der anderen übertragen wurden. Dies mag für eine ganz grob schematische Anordnung, sowie für den Verlauf der Cardinalvenen im voll ausgebildeten Zustande annähernd zutreffen, doch hat sich mir selbst im Lauf meiner Untersuchungen gezeigt, daß sowohl was die Zeit des frühesten Auftretens der einzelnen Gefäßabschnitte, sowie ihre weitere Ausbildung und ihre Beziehungen zu den Nachbarorganen betrifft, bei Urodelen und Anuren nicht unwesentliche Verschiedenheiten festzustellen sind, die eine gesonderte Untersuchung und Besprechung vieler einzelner Arten wohl dankenswert erscheinen lassen. Am meisten Uebereinstimmung zeigen noch die vorderen Cardinalvenen, die bei Anuren und Urodelen in gleicher Weise entstehen durch Zusammenschluß mehr oder weniger regelmäßiger und sehr ungleich großer Mesenchymlücken zu endothelialen Röhren, welche im Bereich des Kiemendarms der Hirnblase medio-ventral anliegen, dann über dem Bulbus aortae divergierend über die dorsalen Aorten hinwegziehen, um in der lateralen Rumpfwand herabzusteigen und in den Ductus Cuvieri einzumünden. Dabei gilt für die Anuren in gleicher Weise wie für die Urodelen, daß die vordere Cardinalvene in ihrem kranialsten Abschnitt aus einem um die vordere Hirnblase wenig verzweigten Netz hervorgeht, ehe sich ihre einzelnen Zweige deutlich unterscheiden lassen, und daß

dies kraniale Netz, sowie das aus ihm hervorgehende einheitliche Gefäß sich früher nachweisen lassen als der Anschluß des letzteren an den Ductus Cuvieri, der erst kurz vor dem Einsetzen des Kreislaufs und zwar wiederum in Form eines Netzes erfolgt. Hiemit stimmen auch die wichtigsten Angaben aus der Literatur (Goette, Hochstetter, Mollier, Marcinowski) überein. Diese Bemerkungen über die vordere Cardinalvene mögen hier genügen, da dieses Gefäß bei Amphibien keinen Anschluß mehr an die Vorniere besitzt und nur der Vollständigkeit halber mit erwähnt wurde.

Für die Beziehungen zur Vorniere wichtig ist vor allem die hintere Cardinalvene und zwar ihr vorderster unmittelbar kaudal vom Ductus Cuvieri liegender Abschnitt. Goette (1875), dessen Beschreibungen für Bombinator igneus wohl erweitert aber bis heute noch nicht widerlegt werden konnten, läßt sie durch Zusammenfließen der zwischen den Urnierenschläuchen (Vornierenkanälchen der späteren Autoren) auftretenden Lakunen entstehen; es geht aber aus seiner Darstellung nicht hervor, ob er sie schon als selbständiges Gefäß oder als einen zum Ductus Cuvieri gehörenden Abschnitt betrachtet. Hochstetter (1888) schließt sich ihm an, nur läßt er entsprechend der Strömung des Blutes im allgemeinen den Zusammenschluß der Lakunen zur Gefäßröhre in kaudo-kranialer Richtung erfolgen, so daß die hintere Cardinalvene schließlich wieder in den Ductus Cuvieri mündet. Dabei macht er bereits auf die Verschiedenheiten bei Anuren (Rana) und Urodelen (Salamandra atra) aufmerksam, jedoch ebenfalls ohne auf die ersten Anfänge zurückzugehen. Sowohl er selbst wie Goette berühren die näheren Beziehungen der Cardinalvene zur Vorniere nicht weiter; für beide gewinnt das Gefäß erst Interesse, wenn dessen Umbildung zum Urnierenabschnitt der unteren Hohlvene beginnt.

Etwas ausführlicher, aber ebenso ohne auf die speziellen Beziehungen zur Vorniere einzugehen, behandeln die früheste Anlage der Cardinalvenen Mollier (1906) für Wirbeltiere im allgemeinen und K. Marcinowski (1906) für Bufo und Siredon pisciforme. Aus ihren, sowie aus meinen an Siredon und Salamandra atra erhobenen Befunden kann ganz allgemein gefolgert werden, daß die Grundlage der hinteren Cardinalvenen bei Amphibien eine celluläre ist, deren Elemente zum Teil dem allgemeinen Mesenchymbildungsherde, den ventralen Sklerotomabschnitten, entstammen, ebenso wie diejenigen der Aorta, zum Teil aber auch ergänzt werden durch

Mesenchymzellen aus der Somatopleura, doch so, daß alle aus diesem Material hervorgehenden Gefäße (Aorta, Vornierenlängs- und Quergefäße, Ductus Cuvieri, Cardinalvenen) getrennt entstehen.

Diese Erhebungen habe ich nun zunächst für Rana temporaria zu bestätigen versucht. Auch hier werden die ersten freien Zellen, welche die Cardinalvenenendothelien liefern, gleichzeitig mit dem Material für die Aorta von ventralen Sklerotomabschnitten losgelöst. Die Lieferung der Zellen erfolgt jedoch im Vornierenabschnitt selbst nicht in Form noch zusammenhängender Zellkomplexe, die sich nachträglich auflösen, sondern die einzelne Zelle trennt sich als solche vom Sklerotom los. Häufig läßt sich vor der definitiven Ablösung der einzelnen Elemente schon eine Auflockerung derselben beobachten, wobei manchmal die Zellgrenzen durch stärkere Pigmentierung deutlicher hervortreten. Dieser Vorgang ist in Fig. 2 und in Fig. 4 [1]) auf der rechten Seite noch sichtbar, obwohl es sich hier schon um weiter fortgeschrittene Stadien handelt.

Der Zeitpunkt des ersten Auftretens der freien Gefäßzellen ist nicht ganz leicht zu bestimmen, da er offenbar innerhalb geringer Grenzen variabel ist. Sieht man von der Kopfregion ab, wo Mesenchymzellen schon sehr frühzeitig erscheinen (bei Rana in noch jüngeren Stadien als bei Salamandra und Axolotl), so findet man im allgemeinen freie Zellen kaudal vom Sinus venosus schon dann, wenn die Urwirbel sich von der Seitenplatte abzuschnüren beginnen, also zu einer Zeit, wo der drüsige Anteil der Vorniere schon ziemlich weit entwickelt ist.

Den Beweis hiefür mögen Fig. 28—30 liefern, die verschiedenen Querschnitten durch einen sehr kleinen Embryo entnommen sind; derselbe war kaum 2,5 mm lang, das Medullarrohr war vollständig geschlossen; äußerlich ließ sich noch keine Andeutung von Segmenten wahrnehmen. Die mikroskopische Untersuchung ergab, daß die fünf vordersten Urwirbel zwar schon abgegrenzt waren, aber noch mit der Seitenplatte in Zusammenhang standen; der Kiemendarm war breit und zeigte eine Andeutung der beiden ersten Taschen. Das Kopfende des Darms ist schon reichlich von Mesenchymzellen umgeben, die jedoch nirgends eine Anordnung zu Gefäßen erkennen lassen; die celluläre Herzanlage ist deutlich. Fig. 28 geht durch das vordere Ende des 2. Urwirbels (ventral Mitte der Herzanlage). Hier zeigt sich schon eine deutliche Auflockerung der

[1]) Der Embryo wurde vom Schwanzende aus geschnitten.

Elemente im ganzen ventralen Urwirbelabschnitt, die an den medialen und lateralen ventralen Kanten bereits zur Loslösung einzelner Zellen (m) geführt hat, welche die für Anuren so charakteristische plumpe Form zeigen. Die letzten schieben sich in den zwischen Ursegment und Seitenplatte freiwerdenden Raum ein; sie werden mit der weiterhin erfolgenden Ausdehnung der Seitenplatte durch das in ihr auftretende Coelom weiter auseinander gedrängt und verschoben. Gleichzeitig bemerkt man auch eine Auflockerung und Loslösung von Zellen an der Somatopleura gerade an der Stelle, welche dem Umschlagsrande in die dorsale Bedeckung der späteren Leibeshöhle entspricht. Drei Schnitte weiter kaudal ist das lockere Gefüge von Ursegment und Seitenplatte verschwunden; beide Gebilde sind nicht mehr getrennt sondern hängen kontinuierlich zusammen. Nach weiteren fünf Schnitten schneidet die Grenze zwischen 2. und 3. Ursegment durch und unmittelbar kaudal davon ist das vordere Ende des kranialsten Vornierenkanälchens getroffen, welches nach weiteren 2 Schnitten in den nächsten Urwirbelstiel einmündet, der also hier dem 3. Segment zugehört. Sobald der Urwirbelstiel zu Ende ist, beginnt wieder die Auflockerung im ventralen Abschnitt des Segments, die aber hier beim dritten lange nicht mehr so ausgesprochen ist wie beim zweiten. Fig. 29 geht durch das kaudale Ende des dritten Segmentes und zeigt das erste Vornierenkanälchen hinter dem dritten Urwirbelstiel (1. Vornierentrichter) getroffen. Von Aortenzellen ist noch keine Spur vorhanden, doch haben sich im lateralen ventralen Abschnitt des Urwirbels auch hier wieder zwei Zellen losgelöst (m), die zwischen letzteren und das Vornierenkanälchen eingeklemmt sind. Hinter dem vierten Ursegmentstiel sind rechterseits drei, links zwei freie Zellen zu beobachten, noch weiter kaudal findet man nur wieder gelegentliche Auflockerung der Zellen. Fig. 30 ist der Zone hinter den deutlich abgegrenzten Urwirbeln entnommen und entspricht etwa einem Querschnitt durch das 6.—7. Segment; auch hier sind die Zellen namentlich an der späteren Grenze zwischen Ursegment und Seitenplatte dorsal vom Wulst des Vornierenganges nur locker aneinandergelagert; doch wage ich nicht zu behaupten, daß es sich hier schon um eine Auflockerung zum Zwecke der Lieferung von Gefäßzellen handelt.

Es ist wohl kaum zu bezweifeln, daß die zwischen Ursegment und Seitenplatte auftretenden ersten freien Zellen als Cardinalvenenzellen angesehen werden dürfen, selbst wenn man spätere

Verschiebungen noch mit in Betracht zieht. Der Zeitpunkt ihres ersten Auftretens muß also schon sehr frühe angesetzt werden, zum mindesten gleichzeitig mit den Aortenzellen, wenn nicht schon früher.

Hier wäre noch eine Beobachtung einzufügen, auf die ich schon früher bei der Besprechung der Entwicklung der Aorta hingewiesen habe. Es erfolgt nämlich die Lieferung der Gefäßzellen im mittleren und kaudalen Rumpfabschnitt nicht gleichmäßig; in letzterem wird sie gewissermaßen überstürzt, so daß es nicht mehr zur Abtrennung einzelner Elemente, sondern ganzer Zellkomplexe kommt. Im Vornierenabschnitt selbst bleibt das gelieferte Material für Aorta und Cardinalvene topographisch immer getrennt und ist daher von Anfang an für beide Gefäße leicht kenntlich, wie dies aus den ersten Figuren (Fig. 1—10) ohne weiteres zu ersehen ist. Kaudal von der Region der Vorniere (Fig. 31) läßt sich das gesamte zwischen Ursegment, Chorda, Darm und Seitenplatte eingeschobene Mesenchymmaterial nicht mehr in zwei getrennte Stränge sondern; Aorten- und Cardinalvenenzellen werden erst deutlich, wenn sich die endothelialen Röhren herauszudifferenzieren beginnen. Noch weiter schwanzwärts (Fig. 32 und 33), wo die Gefäßzellen in Form einheitlicher segmentierter Stränge abgegeben werden, ist die Unterscheidung noch schwieriger. Vergleicht man die beiden Figuren 32 und 33 miteinander, die nur durch vier dazwischen liegende 10 μ dicke Schnitte getrennt sind, so läßt sich in dem kranial gelegenen (Fig. 32) in dem Gefäßzellenstrang schon ein deutliches endotheliales Rohr nachweisen (g f), das in Fig. 33 nicht mehr zu sehen ist, sondern durch zwei undeutlich begrenzte, aber offenbar in Bildung begriffene nebeneinander gelegene Röhrchen (Fig. 33 g f) ersetzt ist, von welchen sich keines der Lage nach auf das der früheren Figur beziehen läßt. Verfolgt man nun die dazwischen gelegenen Schnitte, so ergibt sich tatsächlich kein Zusammenhang zwischen den Gefäßröhrchen der beiden Figuren, sondern der Zwischenraum ist durch mehr oder weniger lose nebeneinander gelegenen Zellen ausgefüllt und auch kopfwärts zu läßt sich das vordere Rohr nur noch auf einem Schnitt nachweisen, während die beiden kaudalen auf dem nächsten Schnitt überhaupt schon nicht mehr zu erkennen sind. Es muß somit dahingestellt bleiben, ob wir das auf Fig. 32 vorhandene Gefäßstück (g f) als Aorta oder als Cardinalvene anzusprechen haben; beides wäre möglich (da bei Rana die paarige Anlage der Aorta sich streckenweise auch noch im kaudalen Rumpfabschnitt nachweisen läßt),

aber zu befürworten ist weder die eine noch die andere Annahme, solange die Endothelröhren sich nicht über größere Strecken ausdehnen. An und für sich ist die Frage, ob ein derartig kleines Bruchstück eines Endothelröhrchens an dieser Stelle der Aorta oder der Cardinalvene zugehört, überhaupt gleichgültig; wichtig ist hier nur die Feststellung der Tatsache, daß auch in einem so weit kaudal gelegenen Abschnitt [1]) Aorta und Cardinalvene gleichzeitig nebeneinander entstehen. Ich bin auch deswegen so ausführlich auf diese Frage eingegangen, weil hierin ein grundlegender Unterschied gegenüber den Befunden bei Salamandra atra und Siredon gegeben ist. Bei ihnen ist im kaudalen Rumpfabschnitt die Aorta längst als unpaares unter der Chorda gelegenes Rohr vorhanden, ehe es zur Bildung von Cardinalvenen kommt. Man vergleiche Fig. 36 und 43 meiner Untersuchungen an Urodelen, die sogar weiter kranialgelegene Querschnitte durch ältere Embryonen von Salamandra atra darstellen, bei welchen der Kreislauf schon eingesetzt hat; auf ihnen sind trotz reichlich um die Vornierengänge vorhandenen Mesenchymmaterials noch keine Cardinalvenen zu sehen. Auch die graphische Rekonstruktion Textfigur 21 a und b zeigt, daß die hintere Cardinalvene kaum über das kaudale Ende der Vorniere hinausreicht. Es ist klar, daß diese Unterschiede in der Entwicklungsgeschichte der Gefäße bei den Amphibien für die Kreislaufverhältnisse nicht gleichgültig sein können, und es wird dies namentlich in den Gefäßbahnen um die Schwanzwurzel zum Ausdruck kommen.

Ich bin mir wohl bewußt, daß die folgenden Ausführungen nicht mehr zum eigentlichen Thema dieser Arbeit, die sich auf die Vornierengefäße beschränken will, gehören; es sei mir aber trotzdem gestattet, ganz kurz über diese gelegentlich erhobenen Befunde hier zu referieren, da ich sie nirgends in der Literatur erwähnt gefunden habe. Auch Hochstetter, dem wir die ausführlichste Arbeit über die Entstehung der Cardinalvenen bei Amphibien verdanken, sagt darüber nichts, obwohl er die geringe Verschiedenheit der Lage der Cardinalvenen in bezug auf die Segmentalgänge bei Salamandra und Rana noch eigens hervorhebt und auch auf die Subintestinal- und Caudalvene eingeht. Er betont ganz speziell für Salamandra: „Eine Verbindung (der Subintestinalvene) mit der Caudalvene existiert jedoch nicht, da die Caudalvene bei den Uro-

[1]) Die Schnitte gehen schräg durch den 15.—17. Urwirbel; der Wolffsche Gang ist vollständig abgeschnürt und hohl.

delen viel später entsteht als die Subintestinalvene." Daß dies nicht der Fall ist, glaube ich in meiner früheren Arbeit gezeigt zu haben. Das Gefäß, welches bei Urodelen kaudal vom After am frühesten in Erscheinung tritt, ist ein ventral vom Schwanzdarmrest gelegenes Endothelrohr, welches durch offene Gefäßröhren und durch zelliges Mesenchymmaterial sowohl mit der Aorta, als auch mit den inneren wie äußeren Randvenen des Dotternetzes in Verbindung tritt; ich habe gerade mit Hilfe dieses Gefäßes über die phylogenetische Priorität der Randgefäße des Dotternetzes über die Subintestinalvene zu entscheiden versucht, allerdings ohne zu einem definitiven Resultat zu gelangen. Aber sicher ist das Gefäß sehr frühe vorhanden und ebenso sicher steht es mit dem Dottergefäßnetz (und also auch mit der Subintestinalvene) in Verbindung und funktioniert nach dem Einsetzen eines geordneten Kreislaufs, indem es das Blut auf den Dotter zurückleitet, lange ehe es an dieser Stelle zur Ausbildung von Körperwandvenen (Cardinalvenen) gekommen ist. (Vgl. Textfiguren 8 und 9.)

Ganz anders liegen die Verhältnisse bei Rana. Zwar tritt auch hier die Schwanzvene als erstes kaudal vom After gelegenes Gefäß auf. Fig. 34 ist einem Querschnitt derselben Serie wie Fig. 32 und 33 entnommen, also einem noch sehr frühen Stadium und trifft gerade die mit dichtem Mesenchym erfüllte Grube, die zwischen Schwanzdarm und Kloakendarm einschneidet. Man sieht hier im Mesenchym ventral vom soliden Schwanzdarm zwei kleine Endothelröhrchen (g f), welche sich nach beiden Richtungen hin noch ein paar Schnitte weit verfolgen lassen. Die Untersuchung älterer Stadien zeigt, daß es sich tatsächlich um die erste hier noch paarige Anlage der späteren Schwanzvene handelt, die sich sehr rasch zu einem kräftigen selbständigen Gefäß entwickelt. Verfolgt man nun aber dieses Gefäß in kranialer Richtung weiter, so geht es nicht ventral unter der Einmündung des primären Harnleiters vorbei und in das Dottergefäßnetz über, sondern es bleibt medial vom Vornierengang liegen und läßt sich direkt in die Cardinalvene hinein verfolgen. Eine Verbindung mit dem Dottergefäßnetz kommt gar nicht zustande, aus dem sehr einfachen Grunde, weil es am dorsalen Umfang des kaudalen Dotterdarmabschnittes überhaupt noch nicht zur Ausbildung von Gefäßen gekommen ist.

Um dies Verhalten zu illustrieren, gebe ich in Texttigur 9 a und b eine Zeichnung vom hinteren Rumpfende eines genau rekonstruierten

Wachsplattenmodells. Dasselbe gehört dem früher erwähnten Embryo (Textfigur 4) an, bei dem der Kreislauf schon im Gange ist

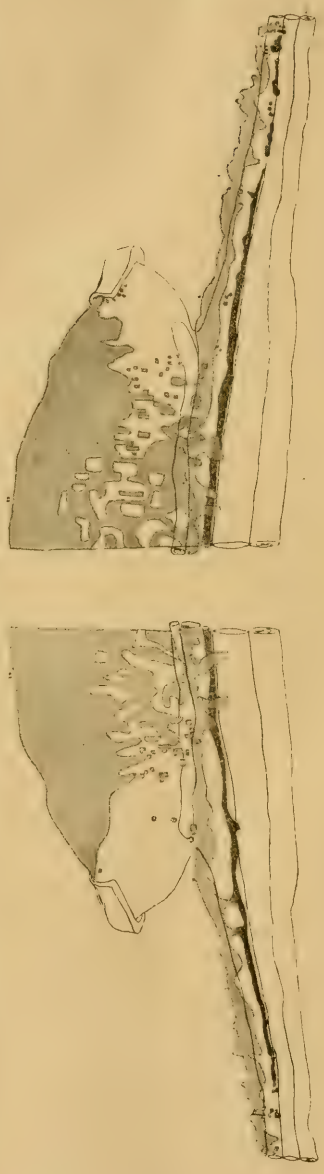

a) Rechte Seite. b) Linke Seite.

Textfigur 9.

Rana temp. (40). Gefäße am hinteren Rumpfende und Schwanz nach einer plastischen Rekonstruktion. Schwarz = Aorta; dunkelgrau = Dottergefäße; hellgrau = Cardinalvene und Schwanzvenen. 1 : 100 auf $^1/_3$ verkleinert.

und von welchem bereits die Aorten-Glomerulusgefäße in Textfigur 4 a und b gezeichnet wurden, also ein nicht mehr ganz junges

Stadium. Die Dottergefäße, sowie die einzelnen freien zwischen Splanchnopleura und Darm befindlichen Zellen sind grau getönt, die Cardinal-Schwanzvenen, damit sie sich besser abheben, in einer dunkler grauen, die Aorta in schwarzer Farbe wiedergegeben. Die Stelle der Vereinigung der beiden Venen zur unpaaren Schwanzvene ist durch ein † bezeichnet. Man erkennt, wie die beiderseits wohl ausgebildete Cardinalvene sich unmittelbar in die Schwanzvene fortsetzt, während es am dorsalen Darmumfang noch kaum zur Entwicklung eines Gefäßes gekommen ist. Die bei Salamandra und Axolotl in diesem Stadium schon vollentwickelte innere Randvene des Dotternetzes fehlt hier am kaudalen Ende vollständig; sie wird hier überhaupt nicht mehr bis zur Kloake angelegt; es ist dies auch gar nicht mehr notwendig, da ja die Schwanzvene vermittelst der Cardinalvenen schon mit dem Rumpfe (bzw. Herzen) verbunden ist, und die Ableitung ihres Blutes in das Dottergefäßnetz daher überflüssig geworden ist. Weiterhin sind die Verhältnisse auch am ventralen Darmumfang sehr interessant. Bis an das kaudale Drittel des Dotterdarms (an der mit †† bezeichneten Stelle) sind wohl ausgebildete mit Endothel umzogene und mit zahlreichen primitiven Blutzellen erfüllte Röhren vorhanden, die sich nach kranial in zwei nebeneinander verlaufende mächtige Gefäße auflösen, welche die Leberanlage (mesodermfreies Feld) umgreifend schließlich lateral am Darm emporsteigen, um zusammen mit dem Ductus Cuvieri in den Sinus venosus des Herzens zu münden. In umgekehrter Richtung dagegen werden die Gefäße als solche immer undeutlicher und enden schließlich in einer Masse primitiver Zellen, die nur schlecht gegeneinander abgegrenzt immer mehr den Charakter von freien primitiven Blutzellen verlieren und dagegen das Aussehen jener kompakten Zellmassen gewinnen, das für die erste Anlage der Blutinsel typisch ist. Auch die seitlich am Darm gelegenen Gefäße werden dann immer spärlicher, währenddem die Blutinsel selbst an Breite der Ausdehnung gewinnt. Es stecken die Dottergefäße gewissermaßen in der Blutinsel darin und differenzieren sich nur langsam aus ihr heraus. Es ist also hier gegenüber den Gefäßverhältnissen am dorsalen Darmumfang noch ein ganz primitiver Zustand vorhanden. Wie man sieht, trifft Hochstetters Bemerkung, daß eine Verbindung von Caudalvene und Subintestinalvene nicht existiere, für Rana tatsächlich zu. Will man also die Entwicklung der Venenstämme bei Salamandra atra in schematischer Darstellung geben,

so wie es Hochstetter getan hat, so müßte man vor dem Schema A (Fig. 7 S. 163) noch ein weiteres einschieben, welches die Caudalvene aus dem Dottergefäßnetz hervorgehend darstellt, während man für Rana gleich als erstes das Schema A gelten lassen kann, das für Salamandra erst in einem späteren Entwicklungsstadium Gültigkeit erhält.

Die eben beschriebenen Befunde sind auch in phylogenetischer Hinsicht interessant. Offenbar zeigen die Urodelen noch primitivere Verhältnisse als die Anuren und eignen sich deshalb gut als Studienobjekte, wo es sich um vermittelnde Glieder von niederen zu höheren Formen handelt. Es ist ja bekannt, daß auch bei Selachiern die Schwanzvene noch in Zusammenhang steht mit dem Dottergefäßsystem, den Subintestinalvenen, die mit der linken Vena omphalomesenterica in Verbindung treten (C. Rabl). Die beiden hinteren Cardinalvenen entstehen sehr viel später und reichen anfänglich kaum über das Gebiet der Vorniere hinaus. Erst nachdem sie allmählich bis zur Kloake ausgewachsen sind, münden sie in die Schwanzvene ein; dieser Zustand wird bei Pristiurusembryonen von 94—95 Urwirbeln erreicht; die vollständige Einbeziehung der Caudalvene in das Gebiet der hinteren Cardinalvenen erfolgt noch später und ist erst mit der definitiven Ablösung der Subintestinalvene, die nunmehr an Weite erheblich abnimmt, vollendet. Was die neuerdings von Rückert (1917) für Torpedo festgestellte Tatsache anbelangt, daß nämlich die Vena cardinalis posterior in dem kaudal von der Vorniere gelegenen längeren Abschnitt aus getrennten, sich nachträglich zu einem kontinuierlichen Längszug vereinigenden Stücken entsteht, „die im großen und ganzen eine segmentale Anordnung" einhalten, so möchte ich bemerken, daß auch bei Rana ein in kranio-kaudaler Richtung erfolgender Zusammenschluß einzelner sich vorher schon anlegender Röhrenstücke statthat, daß ich aber eine segmentale Anordnung dieser Röhrenstücke nicht mehr feststellen konnte. Eine Reminiszenz an eine ursprüngliche Metamerie ist aber noch in der segmentalen Ablösung der Cardinalvenenzellstränge erhalten, wenngleich sie sich sehr rasch verwischt.

Im vorhergehenden wurde beschrieben, daß im hinteren Rumpfabschnitt die Cardinalvenenzellen gleichzeitig mit dem Material für die Aorta als mehr oder weniger solide Komplexe von den Sklerotomen abgelöst werden. Hiezu möchte ich, um Mißverständnisse auszuschließen, noch bemerken, daß außer dieser gleichzeitigen

Lieferung des Materials für die beiden Gefäße ich keinen Zusammenhang zwischen ihnen beobachten konnte in dem Sinne, wie dies H a t t a für die Vena jugularis bei Petromyzon und G r a f e für das Hühnchen beschreibt. Es ist natürlich klar, daß bei der Auflösung der soliden Zellhaufen zu Mesenchym häufig noch verbindende Zellen zwischen den sich herausbildenden Endothrelröhren zu beobachten sein werden, die eine Verbindung zwischen beiden Gefäßen vortäuschen könnten, wie dies in Fig. 31 und 32 noch der Fall ist. Es gelingt jedoch niemals in diesen Zellsträngen ein Lumen nachzuweisen, noch viel weniger die Kommunikation eines solchen mit dem Lumen der Aorta oder der Cardinalvene, woraus sich der Schluß auf einen ursprünglichen Zusammenhang rechtfertigen würde.

b) Literatur über die Beziehungen der Cardinalvenen zum Glomerulus. Entstehung der Cardinalvenen-Glomerulusverbindungen.

Kehren wir nunmehr zu unserem eigentlichen Thema, der Cardinalvene im Vornierenabschnitt zurück.

Im fertigen Zustand löst sich die Cardinalvene kaudal von ihrer Einmündung in den Ductus Cuvieri in ein Netz von Gefäßen auf, die zwischen die Vornierenkanälchen eindringen und sie allseitig umspülen. Erst am kaudalen Ende der Vorniere sammeln sich die einzelnen Züge wieder zu einem einheitlichen Gefäß, das ventrolateral am hintersten Vornierentrichter vorbeizieht und auf die mediale Seite des Vornierenganges zu liegen kommt. Ich habe nun, angeregt durch die jüngsten Beobachtungen von R ü c k e r t an Selachiern, zunächst meine besondere Aufmerksamkeit darauf gerichtet, ob sich bei der Entwicklung des Netzes eine bestimmte Gesetzmäßigkeit erkennen ließe, welche eine Annahme von mehreren anfänglich getrennten Gefäßzügen, die dann nachträglich zum Netz verschmelzen, gestatten würde. Es hat nämlich R ü c k e r t bei Torpedo festgestellt, daß innerhalb der Vornierengegend die erste Anlage der Cardinalvene ventro-lateral und später rein lateral von den Urwirbelstielen liegt. „Alsbald aber gesellt sich zu diesem primären Venenzug ein zweiter Parallelzug hinzu, der sich von ihm in den zwischen den Urwirbelstielen befindlichen Interstitien abzweigt und dorsomedian über die Stiele hinwegläuft (Fig. 6 und 8 C d und Fig. 12).“ Dieser letztere später entstehende dorsale Venenzug entspricht nach R ü c k e r t der eigentlichen Cardinalvene, während der „vorher auftretende ventrale Anteil der Gefäßan-

lage eine Bildung sui generis darstellt, die der Vornierenregion eigentümlich ist". Ihn sieht Rückert als eine Vornierenvene an.

Die Frage ist nun die, ob es auch bei Amphibien, speziell bei Rana, eine spezifische Vornierenvene gibt. Man wird hier von vornherein viel verwickeltere Verhältnisse erwarten dürfen, entsprechend dem hohen Ausbildungsgrad der Amphibienvorniere gegenüber den rudimentären Anlagen der Selachier. Es ist mir nun nicht gelungen ohne allzusehr zu künsteln, irgendwelche besondere Gefäßzüge in der Anlage herauszukonstruieren. Die Anlage erfolgt vielmehr ganz unregelmäßig. Man kann dies ganz leicht an den für die Aortenentwicklung gegebenen Figuren verfolgen. Fig. 1 zeigt lateral von der Somatopleura zahlreiche lockere Mesenchymzellen, die sowohl an der dorsalen wie an der ventralen Seite des Vornierentrichters liegen. Besonders gut auf der rechten Seite, wo das Nephrostom nur angeschnitten und die Verbindung zum nachfolgenden Kanälchen nicht getroffen ist, sieht man, wie die lockeren freien Stellen sich in die Windungen des Kanälchens einschieben und gerade hier macht sich auch fast schon eine endotheliale Anordnung der Zellen bemerkbar. Aber nur im vorderen Abschnitt der Vorniere waren bei diesem Embryo schon freie Zellen vorhanden; in den kaudalen Partien fehlten sie ganz. Fig. 2 und 3 zeigt noch dasselbe Verhalten. In Fig. 5 findet man links schon ein ausgesprochenes Gefäß zwischen Somatopleura und Vornierenkanälchen, das seiner Lage nach ebenfalls ventral vom Nephrostom zu suchen wäre. Rechts dagegen zeigen die unmittelbar lateral von der ausgebuchteten Aorta liegenden Zellen ebenfalls schon beginnende Anordnung zum endothelialen Rohr, das aber hier dorsal vom Nephrostom zu liegen kommen würde. Drei bzw. vier Schnitte weiter zurück (Fig. 6) ist von Gefäßen nichts mehr vorhanden. (Fig. 8—18 gehören demselben Embryo an [Länge 3,5 mm].) Man findet hier zunächst rechts eine Vene dorsal und ventral vom Nephrostom (Fig. 8), die drei Schnitte weiter kaudal noch beide zu sehen sind (Fig. 9); auf dem nächsten schon (Fig. 10) ist das dorsale Gefäß verschwunden. Fig. 11 läßt das ventrale noch eben erkennen; auf dem nächsten Schnitt (Fig. 12) wird es wieder deutlicher und unmittelbar dorsal von ihm kommt noch ein zweites kleines Gefäß zum Vorschein. Beide münden jedoch nicht ineinander, sondern lösen sich auf den folgenden Schnitten wieder zu Mesenchym auf. Erst zwei Schnitte vor dem der Fig. 15 zugrunde liegenden Schnitt tritt wieder ein kleines Gefäß auf, das

sich über vier Schnitte erstreckt, dessen Lage zum Nephrostom aber nicht bestimmbar ist, und in Fig. 16 findet sich ein ganz dorsal schon neben dem Urwirbel (lateral von ihm) gelegenes Gefäßchen, das nur auf diesem und dem folgenden Schnitt sichtbar ist. Noch eine Strecke weiter kaudal wird dorso-medial vom Wolffschen Gang wiederum ein kleines Gefäß deutlich, das in seiner Lage der späteren Cardinalvene entspricht. Weiterhin ist diese nur durch Zellen vertreten. Auf der linken Seite liegen die Dinge ähnlich. Wir finden zunächst ein dorsal vom Nephrostom gelegenes Gefäß (Fig. 9 und 10); dann ein weit ventral gelegenes (Fig. 11 und 12), zu welchem in Fig. 13 noch ein weiteres hinzukommt, das noch eine Strecke weit sichtbar bleibt und sich schließlich wie die übrigen Stücke auflöst.

Die Untersuchung mehrerer gleichaltriger Serien ergibt durchaus nicht die gleichen Resultate. Es sind einmal die ventralen Gefäß-

Textfigur 10.

a) Rechte Seite. b) Linke Seite.

Rana temp. (58). Graphische Rekonstruktion der Cardinalvenen in der Vornierengegend. 1 : 100 auf ½ verkleinert.

stücke weiter ausgebildet als die dorsalen, dann wieder mehr die ventralen; letztere häufig auch durch sich dazwischen schiebende Kanälchen wieder in mehrere Stücke geteilt, die anfänglich nicht miteinander kommunizieren. Auch die mehr in querer Richtung verlaufenden Verbindungszüge zwischen den dorsalen und ventralen Gefäßen treten durchaus unregelmäßig auf. Um ganz sicher zu gehen, habe ich die Cardinalvenen von einem kaum älteren Stadium als das der Fig. 7—18 graphisch rekonstruiert und gebe das Resultat in Textfigur 10 a und b wieder. Schon der erste Blick zeigt, daß

von zwei einander parallel verlaufenden Zügen, von welchen der eine die eigentliche Cardinalvene, der andere ein besonderes Vornierengefäß darstellen würde, nicht die Rede sein kann, und daß ferner doch wohl kaum eine Metamerie der Anlage angenommen werden darf. Die Rekonstruktion eines noch jüngeren Stadiums (das der Textfigur 1 zugrunde liegende) hat für die Cardinalvenen gar nichts ergeben und ältere Stadien zeigen neben dem Zusammenfluß der einzelnen Stücke nur eine größere Ausdehnung des Cardinalvenennetzes bedingt durch die stärkeren Windungen der Vornierenkanälchen.

Es bleibt also, wenn wir das Fazit aus den vorliegenden Betrachtungen ziehen, für die Entwicklung der Cardinalvenen im Vornierengebiet nur zu sagen:

1. daß sie gleichzeitig mit der Aorta angelegt werden und
2. daß sie entstehen aus Gefäßzellen, welche vorwiegend von ventro-lateralen Sklerotomabschnitten und zum kleinen Teil auch von aus der Splanchnopleura auswandernden Zellen abstammen; diese schieben sich zwischen die Vornierenkanälchen ein und ordnen sich dann zu Gefäßröhren um, die nachträglich zu einem Gefäßnetz miteinander verschmelzen.

Der Anschluß der Vena cardinalis posterior an den Ductus Cuvieri sowie die Anlage und weitere Ausgestaltung des letzteren erfolgt genau wie bei Salamandra atra.

Erst wenn die Cardinalvene schon einen bestimmten Grad der Ausbildung erreicht hat, setzen an ihrem dorsalen Umfang jene Veränderungen ein, die zu einer Verbindung mit den Gefäßen des Glomerulus führen. Ueber diese ist in der Literatur so gut wie nichts bekannt. Außer den gleich zu Anfang des Kapitels zitierten Arbeiten, welche die Anlage der Cardinalvenen nur ganz allgemein behandeln und diesen Punkt gar nicht erwähnen, kommen noch einige neuere Arbeiten in Betracht, das sind vor allem die von Filatow (1906) und von v. Möllendorff (1911). Ersterer widmet zwar dem Glomerulus und speziell dem in ihm enthaltenen Gefäß einen längeren Abschnitt; jedoch die Cardinalvenen erwähnt er überhaupt nicht und folglich auch keine Verbindung von ihr zum Glomerulus. Dagegen erscheinen die Befunde v. Möllendorffs sehr merkwürdig. Auch er geht nicht auf die früheste Entwicklung von Aorta und Cardinalvenen ein, sondern beginnt mit einem Stadium, in dem die Hauptstämme schon als kontinuierliche Gefäße angelegt sind.

Das was seine Befunde von denjenigen der anderen Forscher, die sich mit der Untersuchung der ersten Gefäßbahnen bei Amphibien beschäftigten, unterscheidet, ist, daß er bei Bombinator pachypus die Aorta nicht nur mit den unter der Splanchnopleura gelegenen Gefäßen des Darms (Dottergefäßnetz), sondern auch mit den Cardinalvenen in Verbindung stehen läßt durch Gefäße, die folgendes Verhalten zeigen: „Von der Aorta gehen in fast lateraler Richtung Zweige in unregelmäßigem Abstand voneinander ab, um an der dorsalen Kante der Seitenplatte sich in zwei Aeste zu gabeln, von denen der eine sich lateral von der Seitenplatte in die Vena cardinalis ergießt, der andere an der Innenseite der Splanchnopleura sich mit dem Darm-Dottergefäßnetz in Verbindung setzt." Diese Aorten-Cardinalvenenverbindungen werden zunächst als kaudal vom Vornierenglomerulus sich findend beschrieben; es geht aber aus der weiteren Beschreibung sowie aus der schematischen Textfigur B ganz klar hervor, daß sich solche auch im Bereich des Glomerulus selbst finden, wo sie entweder direkt mit der Aorta oder mit dem „Glomerulussinus" zusammenhängen. Leider berührt v. Möllendorff ihr Zustandekommen nicht, sondern beschreibt sie einfach als vorhanden bei einer Bombinatorlarve von 6 mm Länge. Es entspricht dies einem Stadium, wo bei meinem Untersuchungsobjekt Rana temp. sicher noch keine Verbindung zwischen Aorta und Cardinalvene oder besser gesagt zwischen dem Glomeruluslängsgefäß (dem Glomerularsinus v. Möllendorffs) und der Cardinalvene vorhanden ist, wie aus dem vorhergehenden Kapitel leicht entnommen werden kann (vgl. auch Textfigur 6 und 8).

v. Möllendorff hat also auch Verbindungsgefäße von den Cardinalvenen zum Glomerulus gesehen; ob er sie richtig gesehen und richtig gedeutet hat, ist eine andere Frage; ich werde darauf nach Beschreibung meiner eigenen Befunde nochmals zurückkommen müssen.

Field, dessen Untersuchungen (1891) über die Entstehung der Amphibienvorniere, speziell des Glomerulus, noch immer die ausführlichsten sind, bringt wie Filatow nichts über die Anlage der Cardinalvenen und ihrer Beziehungen zu den Vornierenkanälchen und infolgedessen auch nichts über den Abfluß des Glomerulusblutes in die Cardinalvene. Für Amblystoma ist dies nicht verwunderlich, da bei Salamandrinen, wenn es überhaupt zur Ausbildung einer Verbindung zwischen Glomerulusgefäßen und Cardinal-

venen kommt, eine solche sich offenbar erst ganz spät herausbildet. Ich selbst habe wenigstens bei Salamandra und Axolotl (1915) nichts derartiges finden können; und auch einige Querschnittserien durch Larven von Salamandra maculosa von 12—24 mm Länge, die ich später noch daraufhin untersuchte, ergaben kein positives Resultat. Daß auch H. Rabl (1904) in seiner Arbeit keine derartigen Verbindungen erwähnt, habe ich früher schon bemerkt. Allerdings muß ich hier hinzufügen, daß an den Stellen, wo sich der äußere freie Rand des Glomerulus in der von H. Rabl beschriebenen Weise an die laterale Wand der Leibeshöhle anlegt und mit ihr verwächst, auch die Glomerulusgefäße in so enge Berührung mit dem zwischen den Vornierenkanälchen sich ausbreitenden Sinus der Cardinalvenen gelangen, daß eine eventuelle Kommunikation zwischen beiden nicht immer absolut auszuschließen ist. Einwandfrei konnte ich eine solche jedoch nicht nachweisen und eine Gefäßverbindung über die dorsale Wand der Leibeshöhle hinweg war jedenfalls niemals vorhanden.

Aber auch für Bufo und Rana berichtet Field nichts von einer Glomerulus-Cardinalvenenverbindung. Seine ältesten Bufolarven waren gegen 6 mm lang; bei ihnen dürfte es noch kaum zur Entwicklung dieser Verbindung gekommen gewesen sein. Dagegen maßen seine ältesten Larven von Rana pipiens schon 8 mm Länge, müßten also mit meinen entsprechenden Larven von Rana temp. verglichen bereits Glomerulus-Cardinalvenenverbindungen zeigen. Daß Field keine solchen beschreibt, mag vielleicht darin seinen Grund haben, daß es bei seinen Objekten erst später zur Entwicklung derselben kommt, oder aber er hat die feinen in den Anfangsstadien im Mesenchym wirklich kaum kenntlichen Gefäßchen übersehen. In schöner Uebereinstimmung mit meinen Untersuchungen stehen auch die Befunde Brauers bei Gymnophionen; es kommt nämlich bei Hypogeophis rostr. beiderseits zur Entwicklung eines jeweils dem Vornierensegment entsprechenden inneren Glomerulus; dieser besteht aus einem Gefäßplexus, welcher gespeist wird durch ein von der Aorta kommendes Vas afferens und seinen Abfluß findet in einem zur Cardinalvene verlaufenden Vas efferens.

Daß bei Ceratodus (Greil) und bei Petromyzon (Hatta) die Gefäße des Glomerulus Anschluß an die Cardinalvene gewinnen, habe ich bereits früher erwähnt (1915).

Es ist zunächst sehr schwer, genau den Zeitpunkt festzulegen,

wann die ersten Veränderungen an den Glomerulusarterien und den Cardinalvenen auftreten, die zu einer Verbindung der beiden Gefäße führen. Auch hier kommen offenbar große individuelle Schwankungen vor. Eine weitere Schwierigkeit liegt darin, daß es oft kaum gelingt, die zarten engen Gefäße Schnitt für Schnitt mit Sicherheit ineinander zu verfolgen, namentlich wenn sie nicht gut gefüllt sind. Außerdem füllen die Gefäße den Glomerulus nicht mehr vollständig aus, sondern sind von Mesenchymzellen umgeben (Fig. 35—37), so daß man Gefahr läuft, Mesenchymlücken mit Gefäßen und umgekehrt zu verwechseln.

Das, was zuerst auffällt, sind Ausbuchtungen, welche am dorsomedialen Rand des Cardinalvenennetzes sichtbar werden und sich gegen das dorsale Dach der Leibeshöhle zu vorzuschieben scheinen (Fig. 35*). Sie sind zunächst nur ganz seicht, und eben nur durch den Vergleich mit den Nachbarschnitten als etwas besonderes bemerkbar. Ueber das Coelomdach hinüber reichen sie nicht. Ein entsprechendes Verhalten beobachtet man an den Gefäßen des Glomerulus. Man findet nämlich jetzt häufiger neben dem Gefäß, welches in der freien Spitze des Glomerulus verläuft und das ursprüngliche Längsgefäß darstellt, noch andere Gefäßquerschnitte, die nicht auf bloße Schlängelung der Längsgefäße zurückzuführen sind und die durch ihre besondere Lage an der Stelle, wo das dorsale Coelomepithel in das Epithel des Glomerulus umbiegt, auffallen (Fig. 36 g f und 37 g f). Man gewinnt den Eindruck, als ob hier Gefäße aus dem Glomerulus herausstreben gegen das Cardinalvenennetz zu.

Um die Beziehungen der einzelnen Gefäßstücke zueinander genau feststellen zu können, habe ich vom Vornierenabschnitt der Larve, welcher Fig. 35—37 entnommen sind, jeden einzelnen Schnitt bei 400-facher Vergrößerung gezeichnet und nach diesen Skizzen eine graphische Rekonstruktion in Frontal- und Sagittalprojektion angefertigt. Von einer Reproduktion derselben sehe ich ab; da die Gefäße sich vielfach überdecken, würden die Figuren jede Uebersichtlichkeit einbüßen. Die Larve selbst war 6,8 mm lang. Die beiden dorsalen Aorten vereinigen sich unmittelbar kranial von der Vorniere zum unpaaren Gefäß. Der Glomerulus sitzt in ganzer Länge mit breiter Basis der Aorta auf und reicht nach vorn beiderseits fast bis zum ersten Nephrostom, nach rückwärts noch bis in das nächstfolgende Segment hinein. Auf der rechten Seite stehen die Glomerulusarterien an drei Stellen mit der Aorta in Verbindung und zwar

genau gegenüber dem 2. und 3. Nephrostom und am kaudalen Ende, wo Glomerulusgefäß, Aorta und Dottergefäß auf 2 Schnitten zusammenhängen. An drei Stellen zweigt von dem Hauptstamm des Glomerulusgefäßes ein kleines Gefäß in dorsaler Richtung ab, von welchen das vorderste im kranialen Ende des Glomerulus das deutlichste ist (Fig. 36 g f); das letzte noch kaudal vom 3. Nephrostom gelegene erreicht den dorsolateralen Rand des Glomerulus nicht mehr. Auf der linken Seite ist das Glomerulusgefäß schon etwas reichlicher verzweigt als auf der rechten. Von den Aortenverbindungen sind noch 5 vorhanden und zwar außer den dem 2. und 3. Vornierentrichter entsprechenden eine sehr enge kraniale und eine zwischen dem 3. und 4. Segment gelegene. Kaudal mündet das Glomerulus-längsgefäß breit in die Aorta ein. 6 Schnitte vorher findet sich eine Anastomose vom Glomerulusgefäß zum linken dorsalen Dottergefäß, die in Fig. 37 (g l g—d) gerade getroffen ist; doch kommt an dieser Stelle keine Verbindung mit der Aorta zustande. Gegen den dorsolateralen Rand des Glomerulus zu verlaufende Aeste sind wiederum 3 zu konstatieren, wovon der am weitesten kaudal gelegene am deutlichsten ausgebildet ist (Fig. 37 g f). Er scheint eigentlich schon dem Glomerulus selbst nicht mehr anzugehören und läßt sich an dieser Stelle über 4 Schnitte verfolgen; dann verschwindet er im Mesenchym. Aber auch in kranialer Richtung hängt er, wie die Rekonstruktion ergab, mit dem Längsgefäß nicht direkt zusammen, so daß eine selbständige Entstehung nicht ausgeschlossen ist. Diese letztere Möglichkeit muß für einen Teil der engen später auftretenden Glomerulusgefäße überhaupt in Betracht gezogen werden; denn ich habe des öfteren leere Gefäßlücken gefunden, die in keiner Richtung mit einem schon fertigen Gefäß in Zusammenhang standen und manchmal gerade an der Stelle gelegen waren, wo späterhin die Verbindung von Glomerulusgefäßen und Cardinalvenen zustande kommt.

In Fig. 38 a—c bilde ich 3 hintereinandergelegene Schnitte ab, von welchen der mittlere (b) ein deutliches Gefäß zeigt (g f), während schon die beiden angrenzenden (a und c) ein solches nicht mehr erkennen lassen. Erst 3 Schnitte weiter kaudal wird wieder ein enges Gefäß sichtbar, das aber nicht mehr an derselben Stelle liegt, sondern um ein geringes in medio-ventraler Richtung verschoben erscheint. Diese letzte Fig. 38 mag zugleich als Illustration dienen für die Schwierigkeiten, die sich bei der Verfolgung entstehender

Gefäße darbieten; man kann hier nicht vorsichtig und kritisch genug an die Untersuchung gehen, um keinen Täuschungen zu unterliegen.

Wenn auch noch keine eigentliche Verbindung zwischen arteriellem und venösem Gefäßsystem besteht, so hat die vorliegende Rekonstruktion doch ergeben, daß die Tendenz zu einer solchen schon besteht und zwar nicht nur an einer, sondern an mehreren Stellen. Eine Gesetzmäßigkeit in der Anlage der Verbindungsgefäße läßt sich jedoch nicht feststellen, nicht einmal ob zunächst mehr die Glomerulusarterien oder die Cardinalvenen daran beteiligt sind; es scheint bald das eine, bald das andere der Fall zu sein. So habe ich bei einem 6,8 mm langen Embryo, bei dem es ebenfalls noch zu keiner eigentlichen Kommunikation zwischen Glomerulus- und Cardinalvenensystem gekommen war, das in Fig. 39 abgezeichnete Bild gefunden. Der Schnitt geht ungefähr durch die Mitte der Vornierenregion hinter dem 2. Nephrostom vorbei und zeigt eine ganz ausgesprochene Vorbuchtung der Cardinalvene gegen den Glomerulus zu, deren Eindruck noch durch mit der Gefäßwand zusammenhängende Mesenchymzellen verstärkt wird. Was die Lokalisation der Verbindungsgefäße in bezug auf die Segmente betrifft, konnte ich ebenfalls zu keinem sicheren Resultat gelangen; doch schien mir, als ob sie die Stelle der Einschnürung zwischen 2 Myotomen bevorzugen würden. Es ist dies auch leicht erklärlich, da an der Stelle seines größten Durchmessers das Myotom die Coelomwand unmittelbar berührt (vgl. Fig. 38 c) und daher kein Raum für entstehende Gefäße vorhanden ist. Ein streng intrametamerer Verlauf läßt sich aber jedenfalls nicht nachweisen.

Von zwei etwas älteren 7 mm langen Larven zeigt die eine noch keine Veränderung des Befundes, bei der anderen dagegen läßt sich jetzt allerdings nur auf der linken Seite tatsächlich eine Verbindung der Glomerulusgefäße mit der Cardinalvene nachweisen. Ich gebe sie in Fig. 40—43 wieder. Zwischen jeder Figur liegt je ein nicht gezeichneter Schnitt. Man erkennt, wie das kleine in Fig. 40 an der Wurzel des Glomerulus gelegene Gefäß (g f) in Fig. 41 etwas mehr nach lateral bis unter die Mitte des Myotoms gerückt ist; in Fig. 42 hat es bereits dessen laterale Kante erreicht, um in Fig. 43 in die Cardinalvene einzumünden. Diese Verbindung liegt zwischen dem 2. und 3. Nephrotom, näher dem zweiten. Am kaudalen Ende des

Glomerulus sind noch beiderseits Kommunikationen mit den Darmgefäßen vorhanden.

Die Entstehung der Cardinalvenen Glomerulusverbindungen erfolgt offenbar sehr langsam, denn bei zwei weiteren 7,1 und 7,2 mm langen Embryonen waren wiederum keine vorhanden, trotzdem die Aorten-Glomerulusverbindungen beiderseits schon auf drei reduziert waren. Bei beiden Embryonen waren jedoch die Ausbuchtungen der Cardinalvene gegen den Glomerulus zu sehr stark ausgeprägt und auf beiden Seiten in der Mehrzahl zu konstatieren.

Der Embryo, bei welchem ich die Verbindungsgefäße zuerst einwandfrei und ohne Mühe beobachten konnte, war bereits 7,8 mm lang. Sie sind in Fig. 44 (g l o c) beiderseits getroffen als zwei schmale Gefäße, welche zwischen Myotom und Peritonealepithel über das Dach der Leibeshöhle vom Glomerulus zur Vornierenregion ziehen. Auf der rechten Seite sieht man ihre Einmündung in das Glomerulusgefäß, auf der linken in die Cardinalvene. Gleichzeitig ist zu beobachten, daß infolge der stärkeren Ausdehnung des Coelomhohlraums das Gefäß länger geworden ist als früher und die Aorta mit den anhängenden Glomeruli durch die Bildung eines Mesenteriums vom Darm abgehoben worden ist. Der abgebildete Schnitt liegt unmittelbar vor der Mündung des 3. Trichters. Sieben Schnitte kranial davon, gerade kaudal vom 2. Nephrostom ist eine weitere Verbindung zwischen Glomerulus und Cardinalvene vorhanden, die aber für eine Zeichnung weniger günstig schien, da sie sich über mehrere Schnitte verteilte. Wir haben also jetzt neben den arteriellen Zuflüssen zum Glomerulus noch zwei venöse Abflüsse, die dem 2. und 3. Vornierensegment angehören. Was erstere bei diesem Embryo anbelangt, so sind bei diesem Embryo außer der Rückmündung des Glomerulusgefäßes in die Aorta links 2, rechts noch 3 Verbindungen vorhanden, und zwar zwischen erstem und zweitem, zwischen zweitem und drittem, bzw. kaudal vom dritten Nephrostom. Die vordersten sind sehr eng, die zwei weiteren sind gerade zwischen die beiden venösen Abflußgefäße eingeschaltet. Am kaudalen Ende zeigt der Glomerulus noch primitive Verhältnisse (Fig. 45). Hier ist die Aorta noch nicht durch ein Gekröse vom Darm abgehoben. Zunächst ist zu bemerken, daß die Glomerulusgefäße wieder in die Aorta zurückmünden (g l a o 4) und daß gleichzeitig eine Verbindung von der Aorta zu den Darmgefäßen (a o d) sowohl nach rechts als nach links zustande kommt. Eine Verbindung zwischen Glo-

merulusgefäßen und Darmgefäßen besteht jedoch nicht mehr. Außerdem beobachtet man auf der linken Seite nochmals ein kleines von der Cardinalvene gegen den Glomerulus zu laufendes Gefäß, das aber blind endigt und weder Aorta noch Glomerulusgefäß erreicht.

Bei einer 8,2 mm langen Larve sind die Gefäße des Glomerulus im einzelnen kaum mehr zu verfolgen. Ein in annähernd gestreckter Richtung verlaufendes Längsgefäß läßt sich nicht mehr herauskonstruieren. Durch zahlreiche Windungen und quere Anastomosen ist es zur Bildung eines Gefäßplexus gekommen, so daß man auf dem Querschnitt meist mehrere Gefäße trifft (Fig. 27). Außerdem sind die Gefäße so zart, daß man sie eben nur als solche erkennen kann, wenn sie mit Blutzellen erfüllt sind oder ihr Lumen klafft. Sind sie dagegen leer und kollabiert, so ist es unmöglich, sie von Mesenchymspalten zu trennen. Dagegen lassen sich die Verbindungen des Glomerulusplexus mit der Aorta immer noch nachweisen. Es sind hier rechts zwei gegenüber dem zweiten und dritten Nephrostom, links d gegen mit Sicherheit nur eine gegenüber dem zweiten Nephrostom vorhanden. Ueber das linke zum dritten Nephrostom gehörige Gefäß konnte ich nicht ins reine gelangen. Es geht von der Aorta eine kleine laterale Ausbuchtung ab, doch gelang es mir nicht sicher, sie in die Glomerulusgefäße hineinzuverfolgen. Kaudal münden die aus dem Plexus kommenden Gefäße wieder in die Aorta ein. Die Verbindung zu den Cardinalvenen liegt beiderseits kranial vom dritten Nephrostom, ist aber hier nur in der Einzahl vorhanden. Doch ist eben auch bei der Kleinheit dieser Gefäße die Möglichkeit des Uebersehens einer weiteren mehr kranial gelegenen Verbindung nicht ausgeschlossen.

Damit ist die eigentliche Anlage des Glomerulus abgeschlossen. Was sich in der Folge noch ändert, sind lediglich Umformungen, bedingt durch die weitere Entwicklung der Bauchorgane. Durch die in kaudaler Richtung fortschreitende Ausbildung des Mesenteriums wird auch an seinem distalen Ende der Glomerulus mit der Aorta vom Darm abgehoben und die venöse Abflußbahn in die Darmvenen dadurch unterbrochen. Dieser Vorgang ist in den beiden zuletzt besprochenen Stadien bereits eingeleitet worden; denn wir haben daselbst das Glomerulusgefäß nicht mehr in die Dottervenen mündend gefunden, sondern wieder direkt in die Aorta. Aber auch diese hinterste Verbindung mit der Aorta wird noch zurückgebildet;

sie ist bei den älteren Larven, die schon Quappenform angenommen haben, nicht mehr vorhanden. Damit verliert der Glomerulusgefäßplexus aber den Charakter des arteriellen Wundernetzes; er stellt dann nur mehr eine lokale Erweiterung eines bestimmten Gefäßbezirkes dar mit arteriellem Zu- und venösem Abfluß.

V. Der vollausgebildete Glomerulus.

a) Beschreibung des voll ausgebildeten Glomerulus.

Obwohl das mikroskopische Schnittbild eines voll ausgebildeten Glomerulus einen sehr komplizierten Eindruck macht, kann ich mich nach dem Vorhergehenden hier kurz fassen. Ueber die äußere Form ist zunächst zu sagen, daß je mehr der Glomerulus an Breite und Dicke zunimmt, desto größer die Verkürzung ist, die er erfährt. Letztere ist nicht nur relativ, sondern absolut, denn während er sich anfänglich über mehrere Segmente erstreckt, nämlich von der Mitte des vordersten Vornierensegmentes bis hinter das dritte Vornierensegment hinaus, also über mehr als zwei Segmente, reicht er im ausgebildeten Zustand nur noch von einem Nephrostom bis zum nächsten, umfaßt demnach kaum mehr als ein Segment. Hier muß eine Bemerkung über den drüsigen Anteil der Vorniere eingeschaltet werden. Es hat sich mir bei der Durchsicht sehr viel älterer Stadien von Kaulquappen ergeben, daß die Zahl der Trichtermündungen offenbar eine Reduktion erfährt, denn man findet bei den älteren Larven zumeist nur zwei, selten mehr drei auf jeder Seite. Welches der ursprünglichen drei Ostien zugrunde geht, vermag ich nicht mit Sicherheit anzugeben, da ich den Vorgang der Rückbildung selbst nicht genauer verfolgt habe. Es scheint sich aber zumeist um das vorderste zu handeln, denn der kraniale Pol der Vorniere liegt jetzt nicht mehr unmittelbar hinter dem Ductus Cuvieri in gleicher Höhe mit dem Sinus venosus, sondern in kaudaler Richtung verschoben, und das neue vordere Nephrostom ist nicht mehr am kranialen Pol der Vorniere zu finden, sondern weiter zurück, wo es in den vorderen Abschnitt der Vornierenkammer mündet (Fig. 46 n_1). Der Glomerulus kommt dann gerade zwischen die beiden Nephrostome zu liegen, so daß seine beiden Enden nach vorn und hinten mit einer Trichtermündung zusammenfallen. Wo auf einer der beiden Seiten noch drei Nephrostome vorhanden waren (und dies kommt selbst bei ganz alten Larven gelegentlich noch vor (vgl.

Textfigur 11), lagen die beiden vordersten Nephrostome nicht immer, aber zumeist kranial vom Glomerulus. Auch dies würde dafür sprechen, daß es das vorderste ist, welches der Obliteration anheimfällt.

Fast noch auffälliger als am kranialen Ende ist die Reduktion des Glomerulus an seinem kaudalen Ende, mit welchem er im fertigen Zustand eben bis an das dritte Nephrostom reicht, während er früher noch ein Segment weiter kaudal sich erstreckte. Die Ursache hiefür ist wohl in dem starken Wachstum des Darmkanals zu suchen, der sich in die bei Kaulquappen bekannte Spirale legt, und der mitbedingten Ausbildung des Gekröses, wodurch der Glomerulus von seiner ursprünglichen Lage am Darm abgedrängt wird. Auch die Haftstelle an der Aorta wird bis auf eine kurze Strecke reduziert, so daß sowohl das vordere als das hintere Ende des Glomerulus frei in die Leibeshöhle zu hängen kommen. Das letztere ist etwa doppelt so lang als das erstere.

Textfigur 11.

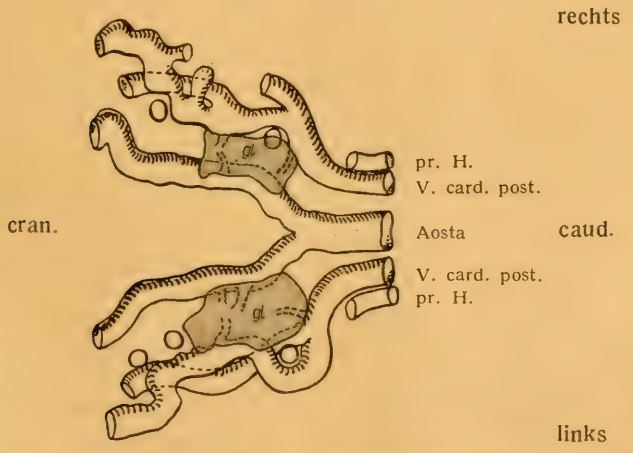

Rana temp. Glomerulus (Gl.), mit angrenzenden Gefäßen nach einer graphischen Rekonstruktion. 1 : 200 auf $^1/_3$ verkleinert.

Textfigur 11 ist nach einer graphischen Rekonstruktion einer 9,5 mm langen Larve gezeichnet. Die Gefäße im Glomerulus selbst zu rekonstruieren, war wegen ihrer Kleinheit und ihres komplizierten Verlaufs unmöglich, weshalb ich mich auf die Umrisse seiner äußeren Form und seine Verbindungen mit den Hauptgefäßstämmen

beschränken mußte. Auch der Cardinalvenenplexus zwischen den Vornierenkanälchen ist bereits so ausgedehnt, daß eine flächenhafte Darstellung nicht mehr möglich ist; ich habe daher nur die am weitesten dorso-medial verlaufenden Züge angegeben. Man erkennt aus der Figur (Textfigur 11) ohne weiteres die Lage des Glomerulus zu den Nephrostomen, von welchen rechts nur mehr zwei vorhanden sind. Seine Verkürzung am kaudalen Ende schreitet in den späteren Stadien noch etwas weiter fort; in diesem Stadium hängt er nach hinten nicht frei in die Leibeshöhle, sondern ist noch der Aorta angeheftet. Letztere selbst hat eine Zweiteilung erfahren, so daß sie jetzt wiederum im ganzen Vornierenabschnitt paarig ist. Dieses Verhalten ändert sich nun auch nicht mehr.

Was den Glomerulus selbst anbelangt, so ist seine Oberfläche nicht mehr annähernd kontinuierlich glatt, sondern zeigt mehr oder weniger tiefe Einkerbungen, die in noch älteren Stadien noch ausgeprägter werden, namentlich am vorderen und hinteren frei in die Leibeshöhle ragenden Ende. Sie kommen durch Einfaltungen der Oberfläche zustande; es bleibt aber fraglich, ob eine Oberflächenvergrößerung als Zweck derselben angenommen werden muß, oder ob es sich bloß um Wachstumsprozesse handelt. Das Deckepithel des Glomerulus besteht aus sehr dünnen platten Zellen nach Art von Gefäßendothelien; sie senken sich oft tief in die Kerben ein, so daß sie im Innern des Glomerulus Scheidewände zu bilden scheinen. Der ganze Glomerulus ist erfüllt von einem Wirrwarr von Gefäßen, zwischen denen sich ein lockeres sehr zellreiches Gewebe ausbreitet. Ob die Gefäße netzförmig miteinander anastomosieren oder zu einem Knäuel aufgerollte längere Schlingen darstellen, läßt sich nicht mehr entscheiden. Jedenfalls werden die Gefäße mit zunehmendem Alter der Larve enger und scheinen zum Teil dann auch der Verödung anheimzufallen, denn man findet nicht selten degenerierende rote Blutzellen einzeln oder in kleinen Gruppen. Allerdings wäre es auch möglich, daß es sich dabei um aus den Gefäßen ausgewanderte Blutkörperchen handelt; bei der Zartheit der Gefäßwände und der Enge der Kapillaren ist eine sichere Entscheidung unmöglich. Für die Obliteration von Gefäßen spricht aber auch, daß das Bindegewebe später immer mehr zunimmt.

Neben den Gefäßen treten im ausgebildeten Glomerulus noch andere Elemente deutlicher in die Erscheinung. Es sind von Anfang an nicht alle in der Glomerulusfalte vorhandenen Mesenchymzellen

zur Gefäßbildung verbraucht worden und diese geben nun die Grundlage ab für das sich zwischen den Gefäßen entwickelnde Gewebe. Dieses besteht in der Hauptsache aus lockerem Bindegewebe; es kommen aber in dessen Maschen Komplexe eigenartiger ziemlich großer Zellen vor, die entweder zu soliden Haufen gruppiert sind oder sich in Form eines Bläschens mit sehr engem Lumen zusammenschließen. H. R a b l beschreibt bei Urodelen ähnliche Gebilde und bezeichnet sie direkt als aus Epithelzellen bestehend. Ich glaube, daß sie in besonderer Weise umgebildete Mesenchymzellen sind, denn eine Abspaltung von Zellen aus dem Peritonealepithel läßt sich zur Zeit ihres Auftretens nicht mehr beobachten; es ist aber möglich, daß sie in letzter Linie doch aus der Splanchnopleura abstammen, von Zellen, die in ganz frühen Stadien aus ihr ausgewandert waren. Diese epitheloiden Komplexe sind bei Rana nicht sehr häufig, aber doch fast in jedem Glomerulus zu finden.

Daneben kommen noch mehr oder weniger zahlreiche Pigmentzellen vor, wie sie bei Anuren im Bindegewebe aller Organe auch sonst zu sehen sind. Unter den Bindegewebszellen fallen einzelne Elemente durch ihre besondere Größe und rundliche Form auf, die weißen Blutzellen sehr ähnlich sehen. Ob sie in loco entstanden oder eingewandert sind, vermag ich nicht anzugeben; beides ist möglich. Vermutlich sind sie mit dem von F i e l d beschriebenen epitheloiden Zellen identisch. F i e l d hat auch gelegentlich kleine Blutbildungsherde im Glomerulus beobachtet. All diese Befunde sprechen jedenfalls dafür, daß der Glomerulus nicht lediglich einen Gefäßknäuel darstellt, sondern daß auch andere Elemente an seiner Funktion beteiligt sind. Selbst F i l a t o w, der ihnen den komplizierten Aufbau aus einzelnen Gefäßen ganz abspricht, betont den besonderen Reichtum an Leukozyten in seinem Lumen und seiner Wand.

Eine eigentliche abgeschlossene Vornierenkammer ist bei Rana nicht vorhanden; der Glomerulus selbst berührt außer an seiner Anheftungsstelle die Leibeshöhlenwand nirgends und infolgedessen kommt es auch nicht zu einer Verwachsung mit derselben und der Abtrennung einer besonderen Vornierenkammer. Dagegen bildet sich im vordersten Abschnitt der Vornierenregion eine Scheidewand aus, welche vom ventralen, lateralen Umfang der Aorta entspringt, quer durch die Leibeshöhle zieht und sich am Peritonealüberzug der Vorniere ansetzt (Fig. 46*). Auf diese Weise wird ein dorsaler klei-

ner Abschnitt der Leibeshöhle von dem ventralen großen Gesamtraum abgetrennt. In den hinteren zwei Dritteln der Vornierenregion besteht diese Scheidewand nicht, so daß man um ihren kaudalen freien Rand herum aus der allgemeinen Leibeshöhle in das vordere dorsale abgetrennte Stück gelangen kann. Die besondere Abtrennung dieses dorsalen kleinen Abschnitts stellt offenbar einen Versuch dar zur Bildung einer eigenen Vornierenkammer, deren endgültiger Abschluß aber nicht mehr zustande kommt. In die abgegrenzte Vornierenkammer mündet das vordere Nephrostom (Fig. 46 n $_1$), während das hintere sich in die allgemeine Leibeshöhle eröffnet. Auch der Glomerulus ragt mit seinem kranialen Ende in die Vornierenkammer; hier kommt er dann etwas dorsal von der Aorta zu liegen (Fig. 46) und haftet auch am latero-dorsalen Umfange derselben. Kaudal von der trennenden Scheidewand hängt er frei in den Coelomraum hinaus und seine Ansatzstelle ist etwas in ventraler Richtung verschoben.

Am meisten werden uns die zu- und abführenden Gefäße interessieren. Dieselben sind auf der Rekonstruktion von Textfigur 11 eingezeichnet. Auf der linken Seite gehen von der Aorta aus noch zwei Aeste in den Glomerulus, von welchen aber der vordere sehr schwach und kaum auf einem Schnitt zu erkennen ist; auf der rechten Seite ist überhaupt nur mehr ein Aortenast vorhanden. Sie befinden sich rechts wie links ungefähr in der Mitte der Anheftungsstelle. Die Abflüsse zu den Cardinalvenen sind dagegen beiderseits noch in der Zweizahl vorhanden. Die kranialen Gefäße liegen etwa den Aortenästen gegenüber; die kaudalen finden sich ganz am hinteren Ende des Glomerulus und zeigen meist keine quere Verlaufsrichtung mehr, sondern gehen schräg von vorn medial nach hinten lateral.

Untersucht man noch ältere Stadien, als das der Textfigur 11 zugrunde liegende, das schon Quappenform zeigt, so findet man zunächst, daß der vordere Cardinalvenenast noch vollständig rückgebildet wird. Der Abfluß am kaudalen Ende bleibt bestehen, wird aber in seiner Form auch noch etwas modifiziert. Es sammelt sich nämlich das Blut am hinteren Ende der Wurzel des Glomerulus in zwei bis drei größeren Kapillaren, die zu einer einzigen zusammenfließen, welche dann noch eine kleine Strecke weit parallel der Aorta nach rückwärts verläuft und sich am hinteren Pol der Vorniere, wo der primäre Harnleiter sich der Aorta anschließt, mit der sehr

klein gewordenen Cardinalvene vereinigt. Dieser rückwärtige Abfluß ist meist ganz gut zu konstatieren, wenn auch die Verfolgung der kleinen dünnen Gefäße häufig genug Schwierigkeiten macht. Anders steht es dagegen mit dem Zufluß von der Aorta her. Trotzdem die Wand der Aorta nicht mehr aus einem einfachen Endothel besteht, sondern meist schon zwei bis drei Schichten aufweist, ihre Konturen also ganz leicht zu verfolgen sind, gelingt es kaum mehr, ein Gefäß von der Aorta in den Glomerulus hinein aufzufinden. Von 20 untersuchten Larven habe ich nur einmal beiderseits und dreimal nur auf einer Seite mehr ein Aorten-Glomerulusgefäß einwandfrei feststellen können und der Vergleich der Larven in bezug auf ihre Länge hat ergeben, daß dies bei den kürzesten, also jüngsten der Fall war. Es scheint demnach, daß mit der Zeit der Zufluß von Blut in den Glomerulus von der Aorta her ganz aufhört. Vielleicht ist dies bereits der Anfang für die Rückbildung des Glomerulus überhaupt. Denn bei all den letzteren untersuchten Larven war die Urniere schon angelegt und bei den älteren Stadien auch sicher schon funktionsfähig.

Die Verbindungen von den Gefäßen des Glomerulus zu den Gefäßen des Darms sind selbstverständlich längst gelöst.

Kurz zusammenfassend kann also über den Vornierenglomerulus, der auf der Höhe seiner Entwicklung steht, gesagt werden, daß er besteht

1. aus einem dichten Netz kapillarer Gefäßschlingen, zwischen welche Zellelemente verschiedener Art eingeschaltet sind;
2. der Zufluß zu diesem Netz erfolgt mittels eines Gefäßes von der Aorta aus, welches ungefähr in der Mitte in den Glomerulus eintritt;
3. der Abfluß des Blutes kommt am kaudalen Ende des Glomerulus zustande vermittels eines Gefäßes, welches auf einem kurzen Umweg in die Vena cardinalis posterior führt.

b) Vergleich mit dem Glomerulus der Urodelen.

So verschieden auch die Ausgestaltung im einzelnen sein mag, ergibt sich doch eine große Uebereinstimmung im Bau des Glomerulus von Anuren und Urodelen, die vor allem in der Anlage sehr deutlich wird. Was zunächst die Gefäße des Glomerulus anbelangt, so habe ich bei Urodelen jederseits zwei in ventraler Richtung von der Aorta ausgehende Gefäßchen gefunden, die in ihrer Lage den

beiden Nephrostomen entsprachen. Ihre Richtung war leicht gegeneinander konvergierend, so daß das kraniale Gefäß mehr in kaudaler, das kaudale mehr in kranialer Richtung verlief. Beide traten mit einem gleichzeitig sich anlegenden parallel der Aorta verlaufenden Längsgefäß in Verbindung, so daß zunächst jederseits von der Aorta eine einfache Schlinge entstand, welche sich zwischen den beiden Nephrostomen erstreckte (vgl. Textfigur 12 meiner früheren Arbeit). Vergleicht man hiemit Textfigur 6, so zeigt sich, von der noch vorhandenen Paarigkeit der Aorta abgesehen, ein ganz ähnliches Bild: ein beiderseits der Aorta parallel verlaufender Längszug, durch Quergefäße mit der Aorta verbunden. Aber auch die Verschiedenheiten werden sofort deutlich. Während wir bei Salamandra nur zwei den beiden Nephrostomen entsprechende Quergefäße finden, sind es hier von Anfang an mehrere, so daß zumeist zwei auf jedes Segment treffen. Ein weiterer nicht unwesentlicher Unterschied liegt ferner darin, daß das Längsgefäß, das vorderste Nephrostom meist nicht erreicht, dieses daher kein eigenes Quergefäß besitzt. Dennoch glaube ich aus vereinzelten im beschreibenden Teil erwähnten Befunden schließen zu dürfen, daß das Glomeruluslängsgefäß einstmals weiter nach vorn reichte und auch hier mit der Aorta in Verbindung stand, so daß die Annahme einer segmentalen Anlage der Vornierenquergefäße bei Amphibien mir nunmehr als gesichert erscheint. Der Umstand, daß wir bei Rana schon frühzeitig mehr als drei solcher Verbindungsgefäße finden, ändert an dieser Annahme nichts; denn auch bei den Urodelen bleibt die Verbindung des Längsgefäßes mit der Aorta an nur zwei Stellen nur ganz kurze Zeit bestehen; dann bilden sich ebenso wie bei Rana noch mehrere Quergefäße aus, so daß aus der ersten einfachen Schlinge ein Gefäßplexus entsteht, der dem älteren Stadium von Rana sehr ähnlich ist (vgl. Textfigur 13) von Salamandra atra mit Textfigur 8 von Rana temp.). Wie bei Salamandra, so werden auch bei Rana die Verbindungsgefäße zur Aorta wieder reduziert bis auf eines oder zwei, so daß wir in bezug auf die Aorten-Glomerulargefäße bei beiden Gattungen der Amphibien völlige Gleichheit finden. Nur eines Unterschiedes ist noch zu gedenken. Es hat sich im Verlauf der Untersuchungen gezeigt, daß bei Rana während der Entwicklung am kaudalen Ende des Glomerulus das Längsgefäß seinen Zusammenhang mit der Aorta löst, um direkt in die Dottervene einzumünden (Textfigur 7 a und b und 8); dadurch geht der Charakter des ar-

teriellen Wundernetzes einigermaßen verloren. Dies ist bei Salamandra nicht der Fall; hier laufen die Glomerulusgefäße immer wieder in die Aorta zurück. Ob hierin allein ein wesentlicher Unterschied erblickt werden darf, mag dahingestellt bleiben; jedenfalls ist dieser Zustand bei Rana nur ein ganz vorübergehender. Möglicherweise ist er nur durch lokale äußere Einflüsse bedingt, vielleicht aber auch stellt er ein Uebergangsstadium dar zu einem neuen Zustand, der dann allerdings grundsätzlich von demjenigen der Urodelen abweicht, das sind die Beziehungen des Glomerulus zu den Cardinalvenen. Bei Urodelen kommt es überhaupt nicht zu solchen, wenigstens bei den von mir untersuchten Arten und bis zu dem verfolgten Entwicklungsstadium. Bei Rana jedoch treten, sobald der Zusammenhang mit den Darmgefäßen infolge der Weiterentwicklung des Gekröses gelöst werden muß, neue Gefäße auf, welche eine Verbindung der Glomerulargefäße mit den Cardinalvenen herbeiführen, zunächst jederseits mindestens zwei, später nur noch eines am kaudalen Ende des Organs. Wodurch diese Differenz bedingt sein könnte, dafür fehlt mir jegliche Erklärung; ich muß mich also hier lediglich auf die Konstatierung der Tatsache beschränken. Es bleibt demnach bei Urodelen die Gefäßanlage des Glomerulus ein arterielles Wundernetz für die Dauer seines Vorhandenseins, während bei Rana dieser Charakter völlig verloren geht, nachdem durch die Kommunikation mit den Darmvenen schon vorher ein Versuch hierzu gemacht worden war, so daß sich schließlich der Glomerulus in nichts von einem gewöhnlichen Kapillarnetz unterscheidet. Sollte hierin vielleicht ein Anhaltspunkt für eine Verschiedenheit der Funktion gegeben sein? Ich glaube nicht, daß man so weit in der Annahme gehen darf; es läßt sich auch gar nicht angeben, ob das Fehlen der Cardinalvenen-Glomerulusverbindungen bei Urodelen einen primitiveren Zustand darstellt, oder ob diese Gefäße früher vorhanden waren und wieder unterdrückt worden sind, so daß wir bei den Anuren die ältere Form der Gefäßanordnung vor uns hätten. Jedenfalls zeigen auch die Vornierenglomeruli bei den apoden Amphibien ein aus der Aorta kommendes Vas afferens und ein zur Cardinalvene führendes Vas efferens (Hypogeophis rost. r [Brauer]) und ebenso kommt es auch bei phylogenetisch einfacheren Formen, die eine funktionierende Vorniere besitzen (Petromyzon [Hatta] und Ceratodus [Greil]) zur Verbindung von Glomerulusgefäßen und Cardinalvenen.

Ein weiterer Unterschied, der aber meiner Ansicht nach weniger ins Gewicht fällt als die Verschiedenheit der Beziehungen zur Cardinalvene, ist gegeben in dem Auftreten der Glomerularfalte. Aus meinen früheren Untersuchungen geht hervor, daß bei Urodelen die Glomerulusgefäßschlingen primär sich anlegen und erst nachträglich über ihnen die Splanchnopleura sich als Falte erhebt und sie vom Darm abzieht. Bei den Anuren dagegen erfolgt die Anlage der Gefäße gleichzeitig mit der Erhebung der Falte, welcher Prozeß in annähernd kranio-kaudaler Richtung vor sich schreitet. Es mag dies vielleicht ein Hinweis darauf sein, daß das eigentliche Wesen des Glomerulus nicht in der Gefäßschlinge allein begründet ist, sondern daß auch das Leibeshöhlenepithel sich aktiv an der Bildung desselben beteiligt und für seine weitere Funktion wichtig wird. Bei den Salamandrinen sind eben beide Vorgänge zeitlich etwas verschoben, aber in gleicher Weise vorhanden wie bei den Anuren.

Auch das Vorkommen besonderer Zellen zwischen den Gefäßschlingen des ausgebildeten Glomerulus läßt sich wie bei Anuren auch bei den Urodelen nachweisen (vgl. Field und H. Rabl).

c) Ableitung seiner Gefäße. Vergleichendes.

Es ist naheliegend auch für einen Vertreter der Anuren die Glomerulusgefäße auf ein einfaches entwicklungsgeschichtlich begründetes Schema zurückzuführen, ähnlich wie es Felix 1906 in seiner Besprechung der Vorniere im Hertwigschen Handbuch für niedere Wirbeltiere und 1910 als Einleitung zur Darstellung der primitiven Gefäßbahnen bei menschlichen Embryonen und Rückert (1917) neuestens für Torpedo getan hat. Zwar hat v. Möllendorff bereits 1911 für Bombinator einen derartigen Versuch unternommen; da jedoch seine Resultate in wesentlichen Punkten von den meinigen differieren, halte ich es nicht für unangebracht, nochmals darauf einzugehen und mich zugleich mit ihm auseinanderzusetzen.

v. Möllendorff nimmt in ganz jungen Stadien drei in der Längsrichtung des Körpers verlaufende Gefäßzüge an: Aorta, Cardinalvenen und Dottergefäßnetz, die durch zahlreiche Quergefäße miteinander verbunden sind. Diese letzteren „haben einen gemeinsamen Ursprung von der Aorta, gabeln sich jedoch an der dorsalen Kante der Seitenplatte, um einerseits in das Cardinal-,

andererseits in das Dottervenensystem zu münden. Diese Quergefäße sind in der ganzen Längsausdehnung des Darmes angelegt, von der Kiemenregion anfangend bis nach hinten in das Gebiet des Schwanzdarms in ununterbrochener Reihenfolge." Damit komme ich unmittelbar auf einen der wesentlichsten Differenzpunkte zwischen mir und v. Möllendorff zu sprechen, denn ich konnte, wie gesagt, keine primäre Verbindung zwischen Aorta und Cardinalvene finden, von den spärlichen freien Mesenchymzellen, die ich früher erwähnte, abgesehen. Jedoch stehe ich mit diesem negativen Befund nicht vereinzelt da, auch die früheren Untersucher (Field, Filatow, H. Rabl, Brauer, Hatta, Greil u. a.) erwähnen nichts davon, wenn sie nicht sogar ausdrücklich das Fehlen derartiger Gefäße betonen. Der einzige, der bis zu einem gewissen Grade mit v. Möllendorff übereinstimmt, und auf den er sich auch beruft, ist Houssay; nur bringt letzterer beide Gefäße in genetischen Zusammenhang, indem er angibt, daß aus den segmental angeordneten Parablastomeren Bläschen entstehen, aus welchen durch Zweiteilung Aorta und Cardinalvenen hervorgehen, die aber noch lange durch ein Verbindungsgefäß miteinander kommunizieren. Diese Rami reunientes bringt er, zusammen mit ebensolchen segmental angeordneten Aesten von der Cardinalvene zur Subintestinalvene, in Parallele mit den P. Mayerschen Darmgefäßen; da bei dieser Einteilung aber gar keine Berücksichtigung des Coeloms sowie der hinter dem Ductus Cuvieri gelegenen Vorniere vorgelegen hat und die Figuren auch nicht immer mit den Beschreibungen voll in Einklang stehen, worauf übrigens auch v. Möllendorff hinweist, müssen seine Resultate mit größter Vorsicht aufgenommen werden. Auch die Dottergefäße sind in ihrer Entwicklung und ihren Beziehungen zum übrigen Gefäßsystem kaum hinreichend gewürdigt. Daß ich Houssays Rami reunientes nicht anerkennen kann, ergibt sich aus meiner früheren Beschreibung und daß er die Quergefäße P. Mayers in ihrer Bedeutung mißverstanden hat, wird sich bei der Besprechung derselben zeigen.

Die Beobachtungen Brauers an Gymnophionen, die v. Möllendorff ebenfalls als Stütze für seine eigenen Ausführungen heranzieht, kommen hier insofern nicht in Betracht, als Brauer die Vasa efferentia der Glomeruli in die Cardinalvene nur für den fertigen Glomerulus beschreibt, ohne anzugeben, wie und wann sie sich anlegen. Es kann sich hier ebensogut erst um später auf-

tretende Gefäße handeln, wie bei Rana; die in der „Zwischenzone" zwischen Vorniere und Urniere abgehenden Aortenfortsätze anastomosieren nach seiner Angabe mit den Cardinalvenen nicht. Ob das von Brauer beschriebene unter der Vorniere verlaufende Längsgefäß, das sowohl mit den Glomerulargefäßen als auch den Darmgefäßen in Verbindung tritt, mit dem Längsgefäß der Vorniere homologisiert werden darf, oder ob es einem besonderen sekundär modifizierten Abschnitt der Cardinalvene entspricht, darüber möchte ich mich bei meiner Unkenntnis des Materials eines Urteils enthalten.

Weiterhin finden sich noch zwei Bemerkungen in der Literatur über einen direkten genetischen Zusammenhang von Aorta und Cardinalvene. Die eine, von Grafe beim Hühnchen beobachtete Entstehung der Cardinalvene aus metameren Aussackungen der Aorta interessiert uns hier kaum, da der Zusammenhang zwischen beiden Gefäßen alsbald wieder gelöst wird. Wichtiger ist die Angabe von Hatta, die Petromyzon betrifft. Leider sind Hattas Ausführungen nicht genügend klar und erschöpfend; er betont aber selbst, daß das Auffinden dieser Verbindung ihm nur sehr schwer und nur für die vordere Cardinalvene (Vena jugularis) gelungen sei; es scheint demnach auch hier die Verbindung, wenn sie wirklich vorhanden war, nur eine ganz vorübergehende zu sein, die mit den „Lateralästen" v. Möllendorffs nichts gemein hat. Bei letzterem Autor vermißt man wiederum genaue Angaben über die Entstehung dieser Aeste, in Zusammenhang mit der Entwicklung der Aorta und der Cardinalvenen; er vermutet nur aus dem Vorhandensein derselben eine engere genetische Zusammengehörigkeit der beiden, deren Nachweis ihm nicht gelungen ist.

Auf die später erst auftretenden Verbindungen zwischen Glomerulusgefäßen und Cardinalvenen komme ich weiter unten noch zurück. Wenn v. Möllendorff richtig beobachtet hat, so würden in den von ihm beschriebenen Quergefäßen keine einfachen Darmquergefäße mehr zu suchen sein. Diese letzteren sind durch drei Kriterien bestimmt: sie verbinden dorsales und ventrales Längsgefäß, sie sind metamer angeordnet und sie zeigen Beziehungen zum Entoderm insofern, als sie ihm direkt aufliegen, also unter der Splanchnopleura verlaufen. P. Mayer (1887), der die Quergefäße zuerst bei Selachiern beschrieb, hat schon erkannt, daß dieselben in der Vornierengegend segmental, kaudal davon aber höchst

wahrscheinlich nicht segmental angeordnet sind. Diesen Punkt hat dann H a t t a (1908) für Petromyzon vervollständigt. In so einfacher Form allerdings, wie sich die Quergefäße durch genaue Erfüllung aller dieser Bedingungen darstellen würden, findet man sie selbst bei den niedersten Wirbeltieren nicht mehr durchgängig vor. Es sollte ja damit auch nur eine Möglichkeit gegeben werden, die ersten Gefäßbahnen auf einen bei Wirbeltieren noch ähnlich realisierten Typus, den Annelidentypus, zurückführen zu können. Für die Quergefäße in den kaudalen zwei Rumpfdritteln ist dies bei sehr jungen Larven noch bis zu einem gewissen Grade möglich, wie ich es früher für Salamandra atra und Axolotl gezeigt habe; dagegen weichen die Quergefäße der Vornierenregion schon so sehr von dem einfachen Typus ab, daß es meist nicht mehr ohne weiteres gelingt, dieselben auf ihn zu beziehen, und ganz besonders fällt hier ins Gewicht, daß sie das ventrale Längsgefäß nicht mehr erreichen, also eigentlich gar keine Darmquergefäße mehr sind. Auf diesen letzteren Punkt hat R ü c k e r t für Torpedo (1917) in ausdrücklicher Weise hingewiesen und auch den vielfach begangenen Irrtum geklärt, sie als echte Darmgefäße anzusprechen. R ü c k e r t unterscheidet mithin streng zwischen zwei Gruppen von Quergefäßen: solchen der Vorniere und solchen des Darmes, obwohl bei Torpedo die Verhältnisse insofern noch einfacher liegen, als nur ein Abschnitt des Vornierenquergefäßes zur Bildung des Glomerulus Verwendung findet, nicht das ganze Quergefäß selbst. Dafür kommt aber hier als neue Komplikation, wenigstens auf der rechten Seite, die Ausbildung der mächtigen Dotterarterie dazu, die mit den Vornierenquergefäßen in Verbindung tritt, und endlich noch als weitere Abweichung der Umstand, daß die letzteren zwischen den Urwirbelstielen hindurchtreten und nicht medial an ihnen vorbeigehen, wie es der Idealzustand fordern würde. Aus all dem geht zur Genüge hervor, daß die Vornierenquergefäße der Selachier gegenüber den primitiven Darmquergefäßen bedeutende Modifikationen aufweisen; doch hat R ü c k e r t auch gezeigt, daß sie ihrer Anlage nach noch mit Vornieren-Darmquergefäßen in Beziehung stehen, da sich die sie verbindende Längskommissur (Anfangsstück der Dotterarterie) als ein Abschnitt des Dottergefäßsystems entwickelt (vgl. seine Textfiguren F und G).

Bei den von mir beschriebenen Salamandrinen kommen entsprechend den beiden Vornierenostien nur zwei Vornierenquerge-

fäße zur Anlage. Diese könnten zwar zunächst als echte Darmgefäße aufgefaßt werden, indem sie zwischen Darm und Splanchnopleura verlaufen; sie treten aber mit dem übrigen Dottergefäßsystem überhaupt nicht in Verbindung, trotzdem auch sie durch eine Längskommissur miteinander zusammenhängen. Aber diese letztere entsteht, wie aus meinen Rekonstruktionsbildern (Fig. 28 und 34 und Textfiguren 12 und 13) hervorgeht, vollkommen selbständig und nicht als ein Teil des Dottergefäßsystems und es erscheint sehr zweifelhaft, ob man das Längsgefäß als einen in kranialer Richtung verschobenen Teil der dorsalsten Dottervene auffassen darf, da letztere sich ununterbrochen vom Sinus venosus nach rückwärts verfolgen läßt, noch zu einer Zeit, während die Vornierenlängskommissur schon ausgebildet ist; die Dottervene liegt eben in der Vornierenregion weiter ventral am Darm. Mithin kommt es bei den Urodelen zwar nicht mehr zur Anlage eigentlicher Darmquergefäße; da aber sowohl die Vornierenquergefäße als ihre Längsanastomose sich noch als Darmgefäße anlegen, ehe sie durch die Ausbildung der Splanchnopleurafalte vom Darm abgehoben werden, glaube ich, daß man sie gleichwohl ansprechen darf als ursprünglich aus echten Vornierendarmgefäßen hervorgegangen, deren ventraler Teil, weil nicht notwendig, nicht mehr ausgebildet worden ist. Daß zwischen dem Vornierenlängsgefäß und der dorsalen Dottervene noch eine Anlage von Gefäßen möglich gewesen wäre, halte ich für bewiesen durch das Vorkommen freier Mesenchymzellen zwischen Darm und Splanchnopleura an dieser Stelle, worauf ich mehrfach hingewiesen habe.

Auf die Vornierengefäße der Anuren möchte ich etwas ausführlicher eingehen. Zunächst kommen wieder ihre Beziehungen zum Darm in Betracht. Es hat sich aus der Beschreibung der einzelnen Entwicklungsstadien ergeben, daß ihre Entstehung in engster Beziehung steht zu der Entwicklung der Aorta, doch nicht so, daß sie zunächst als ventrale Ausbuchtung derselben auftreten, sondern sie zeigen eine mehr oder weniger selbständige Genese aus eigenem Mesenchymmaterial und zwar lassen sich Längsgefäß und Quergefäße nahezu als gleichzeitig erscheinend beobachten. Ihre Lage zum Darm ist aber dieselbe wie bei den Salamandrinen; denn daß sie von Anfang an schon etwas weiter vom Darm abliegen als bei letzteren, ist bedingt durch die frühzeitiger erfolgende Abhebung der Splanchnopleura zur Glomerularfalte; sie bleiben deswegen

trotzdem zwischen Darm und visceralem Coelomblatt, durch die Leibeshöhle von der Vorniere getrennt. Sie sind also in dieser Beziehung echte Darmgefäße, aber eben nur auf einem ganz kleinen Abschnitt des Darms.

Was den zweiten Punkt, ihre Metamerie, anbetrifft, so ist dieses Objekt zur Entscheidung der Frage weniger günstig als Salamandra. Dort fanden wir zwei Quergefäße jedem Nephrostom entsprechend; hier hatten wir drei zu erwarten gehofft, da die meisten Vertreter der Anuren drei Trichtermündungen besitzen. Diese Erwartung hat sich nicht erfüllt; denn wir zählen zu einer Zeit, wo das Längsgefäß noch ein einfaches ungeschlängeltes Rohr darstellt, jederseits mindestens 5 Verbindungen zwischen ihm und der Aorta (vgl. Textfiguren 4—8). Nun könnte man schließlich annehmen, daß zuerst drei Quergefäße angelegt werden, entsprechend den drei Vornierensegmenten und daß die übrigen Verbindungen mit der Aorta nachträglich auftreten, so wie es bei Salamandra in der Tat der Fall ist, wenn sich die primitive Glomerulusschlinge zum Plexus auflöst. Geht man aber auf ganz junge Stadien zurück, welche die Gefäße in ihrer zelligen Vorstufe zeigen, so ergibt sich wohl eine allgemeine Ausdehnung der Mesenchymzellen, die den Bezirk der Aorta und Glomerulusgefäße kennzeichnet, die aber vorerst nicht gestattet über die Zahl der Gefäße irgendwelche Schlüsse zu ziehen. Und wenn dann die endothelialen Röhren sich herausbilden, so treten sie erstens fast alle gleichzeitig auf, und zweitens halten sie in bezug auf ihre Genese auch keine bestimmte Reihenfolge ein, so daß man bald die kranialen, bald die kaudalen früher durchgängig findet. Kommt es dann wirklich vor, daß man einmal beim Zählen der Quergefäße in diesen Entwicklungsstadien auf einer Seite gerade drei findet, so ist dies ein bloßer Zufall, und es ist damit auch noch lange nicht gesagt, daß diese drei auch den drei Vornierensegmenten entsprechen; es können ebensogut zwei in einem Segment vorhanden sein, während ein anderes des Quergefäßes noch vollständig entbehrt. Auf dem Weg der Genese ist also der Metamerie der Quergefäße nicht beizukommen; auch ihre Lage zu den Urwirbelstielen läßt sich nicht mehr bestimmen, da letztere um diese Zeit längst nicht mehr vorhanden sind; es bleibt also nur übrig, sie auf die Nephrostome zu beziehen. Hier läßt sich auch eine gewisse Regelmäßigkeit ihrer Lage erkennen, die eine segmentale Anordnung der Quergefäße anzunehmen gestattet. Betrachtet man Textfigur 6 und 8,

so zeigt sich, daß je ein Quergefäß dem zweiten und dritten Nephrostom gegenüberliegt, während das erste keines oder meist keines besitzt; die drei übrigen Paare liegen dazwischen. (Ich verweise auf die ausführliche Schilderung im beschreibenden Teil, auch bezüglich der dazwischen liegenden Stadien.) Mithin kämen auf jedes Segment 2 Quergefäße, nicht nur eines, wie bei Salamandra. Dadurch würde zwar an sich die segmentale Anordnung nicht gestört; es frägt sich nur, welches von den beiden dem Vornierenquergefäß anderer Wirbeltiere homolog ist. Hierfür läßt sich vielleicht ein Anhaltspunkt gewinnen aus den Rückbildungserscheinungen, die an den Quergefäßen auftreten. Denn bei Rana können Reduktionsprozesse an denselben schon beobachtet werden, noch ehe es zur Bildung eines diffusen Glomerularplexus gekommen ist; hier sind also die Verhältnisse leichter zu übersehen, wie bei Salamandra. Aus Textfiguren 4 und 8 sowie aus der vorausstehenden Beschreibung geht hervor, daß allerdings nicht mit absoluter Regelmäßigkeit aber doch zumeist diejenigen Quergefäße zuerst sich zurückbilden, die zwischen den Nephrostomen gelegen sind, so daß man vielleicht doch nicht allzu fehl geht, wenn man die den Trichtermündungen gegenüber gelegenen Quergefäße mit denjenigen von Salamandra homologisiert. Freilich ergibt sich daraus sofort auch ein Unterschied gegenüber den Selachiern. Faßt man nämlich die Mündung des Vornierenkanälchens in die Leibeshöhle als die Stelle auf, an welcher der Urwirbelstiel ursprünglich mit der Seitenplatte in Zusammenhang stand, so würden die Quergefäße der Vorniere bei den Amphibien nicht intermetamer wie bei den Selachiern verlaufen, wo sie zwischen den Urwirbelstielen hindurchgehen (R ü k k e r t); doch ist dieser intermetamere Verlauf bei den Selachiern möglicherweise in der lateralen Richtung begründet, die diese Gefäße einschlagen; sie können hier keinen anderen Weg nehmen als zwischen den Urwirbelstieler hindurch, die viel länger erhalten bleiben als bei Amphibien. Kurz zusammengefaßt läßt sich also über die Vornierengefäße von Rana sagen, daß sie auch das zweite für Quergefäße verlangte Merkmal, die segmentale Anordnung, erkennen lassen, wenn auch in etwas modifiziert, insoferne auf einen Urwirbel zwei Quergefäße treffen.

Schwieriger zu entscheiden ist die Frage nach den Beziehungen zum venösen Längssystem am Darm bzw. zur inneren Randvene des Dottergefäßnetzes. In ganz jungen Stadien, wie eines in Text-

figur 1 veranschaulicht ist, scheinen dieselben Verhältnisse vorzuliegen wie bei Salamandra. Das Gebiet der Aorta und der Glomerulusgefäße ist von dem Gebiet der kaudalen Herzschenkel und der daraus hervorgehenden Dottervenen vollständig getrennt. Das nur wenig ältere Stadium von Textfigur 2 dagegen bringt aber bereits eine Aenderung insofern, als die Zahl der freien Mesenchymzellen zwischen dem dorsalen und ventralen System bedeutend vermehrt erscheint, obwohl die ventralen Dottergefäße selbst hier noch nicht so weit entwickelt sind, als bei dem jüngeren Embryo von Textfigur 1. Durch diese reichliche Ansammlung von Mesenchymmaterial ist die Möglichkeit einer Annäherung ohne weiteres gegeben; und es scheint sogar, als ob in Textfigur 2 sowohl auf der rechten als auch der linken Seite die eben angedeuteten Vornierenquergefäße sich durch richtige Zellstränge in ventraler Richtung fortsetzen würden, die jedoch ebenfalls das ventrale Gefäß nicht vollständig erreichen. Leider läßt sich mit diesem an sich so willkommenen Befund sehr wenig anfangen, da diese Zellstränge alsbald wieder verwischt werden, indem ihre Elemente sich auflösen und ausbreiten. Der weitaus größte Teil der kranial von der Vorniere und noch im Bereich ihrer vorderen Abschnitte gelegenen Mesenchymzellen wird zur Bildung der beiden hintersten Aortenbogen, die bei Rana sehr spät und schon etwas modifiziert auftreten, verbraucht, wie dies in einer neueren Arbeit von v. Möllendorff geschildert worden ist, auf die ich hier nicht weiter eingehe. Der Rest bleibt eben am Darm liegen und tritt weder zu den Vornierengefäßen noch zum Dottergefäßnetz in nähere Beziehung. Zwar kommt es ebenso wie bei Salamandra und Axolotl, auch bei Rana temp. noch nachträglich zu einer Verbindung zwischen dorsalem und ventralem System im Bereich der Vorniere (Textfigur 5 a und 7 a), wie bereits früher beschrieben; doch geht dieses Gefäß direkt von der Aorta aus ventral von den Glomerulusgefäßen vorbei. Es ist möglich, daß es das jüngste Stadium der Art. mesenterica darstellt; ich muß aber die Frage offen lassen, da ich es nicht weiter verfolgte. Mit den Glomerulusgefäßen, die in diesen Stadien schon wohl ausgebildet sind, kommuniziert es sicher nicht mehr; aber es steht auch in keiner Beziehung zu einer ventral von der Aorta gelegenen dorsalen Längsanastomose der Dottergefäße, die v. Möllendorff beschreibt. Ich konnte bei meinen jungen Stadien eine derartige Längskommissur weder im Gebiet der Vorniere noch un-

mittelbar kaudal davon nachweisen. v. Möllendorffs Abbildung 23 ist zu unklar, um einen Beweis dafür zu liefern; es könnte sich hier ebensogut um eine Lücke zwischen den lockeren Mesenchymzellen handeln. v. Möllendorff läßt die Art. mesenterica nicht direkt aus Glomerulargefäßen entstehen, sondern die dorsale Längsanastomose der Dottergefäße kommuniziert mit der Aorta durch kleine ventrale Aeste, die von den seitlichen Quergefäßen abgehen. Diese kommen entsprechend seiner Beschreibung auch im Bereich des Glomerulus vor und bringen so indirekt die Darmgefäße auch mit dem Glomeruluslängsgefäß bzw. dem „Glomerularsinus" in Zusammenhang. Daß derartig regelmäßige metamer angeordnete Aeste vom Glomerulus zu den Darmgefäßen bei meinem Objekt nicht vorhanden waren, glaube ich im vorausgehenden gezeigt und durch die Rekonstruktionen auch bewiesen zu haben; außerdem geht aus der weiteren Beschreibung v. Möllendorffs nicht ganz klar hervor, wo er eigentlich die vorderste Wurzel der Art. mesenterica annimmt, da er später den ersten Ventralast der Aorta gleich hinter dem Glomerulus im 7. Körpersegment abgehen läßt. Die Längsanastomose reicht zwar viel weiter nach vorn; sie wird dann bei der Ausbildung der Art. coeliaca verbraucht. Diese letzteren Vorgänge finden erst bei älteren Stadien statt; ich habe sie nicht weiter verfolgt. Jedenfalls haben sie mit dem Glomerulus nichts zu tun, denn dieser ist zu jener Zeit längst ein selbständiges Gebilde geworden, vom Darm vollständig abgerückt. Daß die Entstehung der Art. mesenterica genetisch aufs engste mit dem Gefäßknäuel des Glomerulus verknüpft sein kann, geht aus den Arbeiten von Felix über die Entwicklungsgeschichte der Salmoniden hervor, worauf auch Rückert nachdrücklich verwiesen hat, zugleich mit Rücksicht auf seine eigenen Befunde an Torpedo, sowie auf die Angaben von Greil bei Ceratodus und von Hatta bei Petromyzon. Diese beiden letzteren Arbeiten habe ich selbst schon zum Vergleich der Quergefäßverhältnisse im Bereich des Glomerulus mit meinen Untersuchungsresultaten bei Salamandern hervorgehoben und auf Grund derselben das fragliche Gefäß mit dem frühesten Stadium der Art. coeliaco-mesenterica identifiziert, da mir ältere Larven fehlten. Ich beschränke mich auch hier auf das Vorhandensein eines Aorten-Darmgefäßastes hinzuweisen mit der Bemerkung, daß mir die Entstehung dieses Verbindungsastes aus einem bestimmten Vornierenquergefäß, so wie es Hatta für

Petromyzon wiii, sehr fraglich erscheint. Eine genaue Beschreibung der Entwicklung der Art. mesenterica würde eine Arbeit für sich erfordern und müßte sich von der ersten Anlage bis zur definitiven Ausgestaltung der Larve erstrecken. Dies würde aber den Rahmen der mir hier gestellten Aufgabe weit überschreiten.

Kehren wir nunmehr zu den Vornierengefäßen von Rana und der Frage nach ihren Beziehungen zum Dottergefäßsystem zurück, so bleibt noch ein weiterer wichtiger Punkt zu erörtern. Es kommt nämlich bei Rana tatsächlich zu einer direkten Verbindung des Glo-

Textfigur 12.

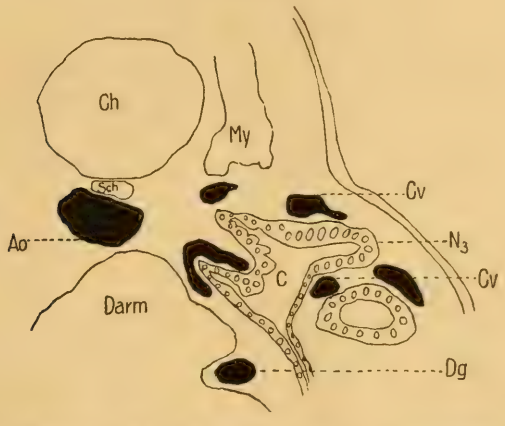

Ch = Chorda dorsalis; My = Myotom; Sch = Subchorda; Ao = Aorta; Cv = Cardinalvene; C = Coelom; N_3 = III. Nephrostom; Dg = Dottergefäß (Darmgefäß).

meruluslängsgefäßes mit der äußeren Randvene des Dottergefäßnetzes (Textfigur 7 a und b und 8). Dieser Befund ist neu, ich konnte ihn bei Salamandra nicht konstatieren, und er verdient hervorgehoben zu werden, trotzdem er nur kurze Zeit nachweisbar ist, weil er hier am kaudalen Ende des Glomerulus, aber eben nur an dieser Stelle im Einklang steht mit der Beschreibung v. Möllendorffs. Auch das Entwicklungsstadium kommt ungefähr demjenigen von Bombinator pachypus, von welchem v. Möllendorff ausgeht, gleich. Wenn wir also hier ein Schema konstruieren wollen, so wie es genannter Autor getan hat, so müßte dieses dem in Textfigur 12 wiedergegebenen Bild gleichen, bezogen auf Fig. 37. Man erkennt

die Uebereinstimmung mit der Fig. B v. Möllendorffs sofort, nur fehlen bei mir noch die Verbindungen zur Cardinalvene, auf die ich erst später zurückkomme, und die im vorliegenden Stadium auch noch gar nicht vorhanden waren.

Außerdem ist dieser Punkt auch deswegen interessant, weil hier tatsächlich die oben gestellte Forderung des Zusammenhangs von dorsalem und ventralem System verwirklicht ist, und mithin die Identität der Vornierengefäße mit echten Darmquergefäßen erwiesen erscheint. Ich sage absichtlich „erscheint", denn nun stellt sich sofort als neue Schwierigkeit die Frage ein, ob wir in dieser Verbindung noch den Rest einer primären Verknüpfung sämtlicher Vornierenquergefäße mit den Dottergefäßen erblicken dürfen, oder ob wir hierin nicht vielmehr einen cänogenetischen Vorgang suchen müssen, bedingt durch besondere funktionelle Forderungen. Die erste Ansicht ließe sich damit begründen, daß eine Verbindung nur am kaudalen Ende zustande kommt, weil weiter kranial ein solcher nicht mehr möglich war, indem erst später die Dottergefäße so weit dorsal am Darm emporrückten. Auch die nur vorübergehende Dauer dieser Verbindung könnte dafür sprechen. Textfigur 1 berechtigt zu dieser Annahme, doch schon Textfigur 2 und noch viel mehr Textfigur 5 und 7 mahnen ihr gegenüber sehr skeptisch zu sein und lassen die zweite Ansicht eher plausibel erscheinen. Es ist immerhin merkwürdig, daß es trotz vorhandener Vorbedingungen nur zu einer einzigen Verbindung zwischen Glomerulus- und Dottergefäßen kommt und daß dieselbe erst so spät auftritt. Wahrscheinlich hat dies seinen besonderen Grund, den wir in der Funktion dieser Gefäße suchen müssen, wenngleich wir dieselbe nicht zu fassen vermögen. Die kurze Dauer des Zusammenhangs mit den Darmgefäßen ließe sich dann mit der zu dieser Zeit auftretenden anderweitigen venösen Verbindung, wodurch die erste ihren physiologischen Wert einbüßt, zwanglos erklären. Damit ist aber die Homologisierung der Vornierenquergefäße mit Darmquergefäßen wieder problematisch geworden.

Dennoch glaube ich, daß man nicht fehlt geht, wenn man die Vornierenquergefäße von früheren Darmquergefäßen ableitet; denn faßt man die an ihnen gemachten genetischen Beobachtungen nochmals kurz zusammen, so ergibt sich, daß sie sich als Darmgefäße anlegen, wenngleich sie das Darmrohr nur am dorsalen Umfang berühren; daß sie ferner eine Metamerie der Anlage erkennen lassen, die zwar

insofern modifiziert erscheint, als auf jedes Segment zwei Gefäße treffen, die aber trotzdem regelmäßig und lange nachweisbar ist, und daß sie endlich, obwohl sie mit den ventralen Längsgefäßen am Dotter nicht mehr in direkte Verbindung treten, doch in ihrer frühesten Anlage gewisse Beziehungen zu ihnen erkennen lassen, die wohl sehr vorsichtig gedeutet werden müssen, aber immerhin nicht wegzuleugnen sind. Es wäre schließlich auch noch denkbar, daß nicht der ventrale Abschnitt der Vornierengefäße, der zur Verbindung mit dem Dottergefäß führen sollte, zugrunde gegangen ist, sondern das Dottergefäßnetz ursprünglich an dieser Stelle weiter dorsal reichte, später aber infolge besonderer Bedingungen nicht mehr zur Anlage gelangte, so daß hierdurch die Verbindung mit den Vornierengefäßen unterbrochen worden ist.

Besondere Beachtung verdient noch das Vornierenlängsgefäß, das F i l a t o w als einfache Ausstülpung aus der Aorta, v. M ö l l e n d o r f f als einen Blutsinus, „der sich im Teilungswinkel des lateralen und ventralen Aortenastes mit der Coelomfalte ausstülpt", beschreibt. Es ist dem Autor nicht gelungen, bezüglich der ontogenetischen Entstehung derselben zu einem eindeutigen Resultate zu gelangen, wohl weil er nicht auf genügend junge Stadien zurückgriff. Wie wir gesehen haben, legt sich das Längsgefäß selbständig an, aber gleichzeitig mit Aorta und Quergefäßen aus den Mesenchymzellen, welche die flache Splanchnopleurafalte erfüllen und sich von hier aus auf den Darm fortsetzen. Es entsteht also aus dem gleichen Material wie weiter kaudal das äußere Randgefäß des Dottergefäßnetzes, steht jedoch mit demselben anfänglich nicht in Zusammenhang, sondern eröffnet sich erst später, wenn der Kreislauf eingesetzt hat, an seinem kaudalen Ende in die Dottervenen (Textfiguren 7 und 8). Es frägt sich nun, ob man es als einen selbständig gewordenen Abschnitt des Dottergefäßnetzes, bzw. dessen innerer Randvene auffassen darf oder als Vornierengefäß sui generis. Die Entscheidung wird hier immer Sache der persönlichen Ansicht bleiben, da sich ein strikter Beweis weder für die eine noch die andere Beantwortung erbringen läßt. Wenn ich das Vornierengefäß demnach als einen an dieser Stelle erhalten gebliebenen Teil eines ursprünglich venösen Darmlängsgefäßes betrachte, so begründe ich dies damit, daß die Zellen, welche es aufbauen, zum größten Teil aus der gleichen Quelle stammen, wie das Material für jene Vene, nämlich aus dem Umschlagsrande der Splanchnopleura; außerdem aber weisen auch die Befunde

Rückerts bei Torpedo darauf hin; es werden dort nämlich die Quergefäße der Vornierenregion ebenfalls an ihrem ventralen Ende durch eine Längskommissur vereinigt, die noch deutlich als ein Stück des Dottergefäßsystems angelegt wird und erst nachträglich als Anfangsabschnitt der späteren Dotterarterie Selbständigkeit erlangt. Auch bei der Forelle steht der Glomerulusgefäßsack, der durch regelmäßige Quergefäße aus der Aorta gespeist wird, mit der Arteria mesenterica in Verbindung (Felix). Man könnte mir hier allerdings einwenden, daß die Dotterarterie der Selachier als wichtiges Gefäß erhalten bleibt, während das Glomeruluslängsgefäß der Amphibien nur in jungen Stadien nachweisbar ist und bei der Plexusbildung im Glomerulus selbst aufgebraucht wird, ohne zu weiteren embryonalen Gefäßen Beziehung zu gewinnen. Dagegen läßt sich jedoch geltend machen, daß es bei Selachiern gar nicht zur Bildung eines länger funktionierenden Glomerulus kommt; die rudimentären Gebilde, welche Rückert mit den Vornieren-Glomerulis anderer Vertebraten identifiziert hat, haben mit dem Längsgefäß selbst nichts mehr zu tun, sondern sitzen den Quergefäßen auf, außerdem kommt es auf der linken Seite, trotzdem auch hier Glomerulusrudimente vorhanden sind, weil nicht notwendig, gar nicht mehr zur Anlage der Längskommissur. Daß dieselbe auf der rechten Seite zu solch ansehnlicher Größe gelangt, hängt eben mit ihrer Wichtigkeit für den embryonalen Dotterkreislauf zusammen, der bei Selachiern eine ganz andere Bedeutung gewinnt als bei Amphibien, wo der Dotter schon im frühesten Larvenstadium resorbiert wird. Andererseits dagegen bleibt bei Amphibien die Vorniere nicht wie bei Selachiern rudimentär, sondern funktioniert als exkretorisches Organ nahezu während des ganzen Larvenlebens; es ist daher einleuchtend, daß der Glomerulus bei dieser Klasse auch hinsichtlich seiner Gefäßversorgung eine wichtigere Rolle spielt als bei Selachiern. Fernerhin erscheint es nur eine logische Schlußfolge, auch das Vornierenlängsgefäß phylogenetisch auf das Dottergefäßsystem zu beziehen, sobald man die Vornierenquergefäße von früheren Darmquergefäßen ableitet. Denn es würde einem Widerspruch gegen die eigene Auffassung gleichkommen, wollte man die Quergefäße den Darmgefäßen zurechnen, ihren ventralen Abschnitt dagegen, der doch die Verbindung mit dem venösen Dottergefäßnetz herstellen müßte, als eine besondere Neubildung ansehen, die sich auf phylogenetisch einfachere Verhältnisse nicht mehr beziehen lasse. Wie bei

den tieferstehenden Selachiern ein bestimmter Abschnitt der Dottergefäße, der mit den Quergefäßen der Vornierenregion in Verbindung steht, zur Art. vitellina umgestaltet wird, so wird bei Amphibien ein Abschnitt des Dottergefäßnetzes in demselben Bereich in besonderer der Funktion angepaßter Weise modifiziert, aber schon so frühzeitig, daß der ursprüngliche Zusammenhang nicht mehr kenntlich ist.

Bei den Abbildungen v. Möllendorffs reichen die Darmgefäße viel weiter dorsal herauf, so daß die Verbindung mit den Glomerulusgefäßen keine Schwierigkeit mehr zu machen scheint. Dies beruht nicht auf unrichtiger Beobachtung, sondern rührt daher, daß der Autor von viel älteren Stadien ausging, als ich. Es findet nämlich späterhin noch eine Verschiebung der Darmgefäße in dorsaler Richtung statt, wie aus meinen Rekonstruktionen älterer Larven (Textfiguren 5 a und b und 7 a und b) auch zu ersehen ist, so daß Glomerulusgefäße und Darmgefäße sich bei der Sagittalprojektion z. T. überdecken. Trotzdem kommt es auch dann zu keiner Verbindung zwischen den beiden letzteren mehr außer an der bereits erwähnten Stelle, da inzwischen die Glomerularfalte sich schon vom Darm abgehoben und die Ausbildung eines Mesenteriums begonnen hat. Bezüglich der weiteren Ausgestaltung des Glomerulus und der Reduktion der Aortenäste bis auf einen, stimme ich mit v. Möllendorff überein.

Nach Erledigung der Besprechung der arteriellen Gefäße des Glomerulus bleiben noch seine venösen Abflußbahnen zu berücksichtigen, wobei ich von der nur vorübergehenden Verbindung mit dem Dottergefäßnetz am kaudalen Ende nunmehr absehe. v. Möllendorff betont mit Recht, daß keiner der Autoren, welche sich bisher mit der Untersuchung der Vorniere und ihres filtratorischen Apparates beschäftigt haben, ein abführendes Glomerulusgefäß erwähne. Nur Filatow kommt darauf zu sprechen, allerdings in ganz negativem Sinn. Nach ihm stellt der Glomerulus nur eine blindsackartige Ausstülpung aus der Aorta dar ohne geordneten Kreislauf; selbst die Verbindung mit der Aorta, die auch er gesehen hat, betrachtet er nicht als Vas afferens, folglich gibt es bei ihm auch kein abführendes Gefäß.

Daß die Verbindung zwischen Glomerulusgefäß und Cardinalvene tatsächlich fehlen kann, kann ich auf Grund meiner früheren Untersuchungen bestätigen; ich habe sie sowohl bei Salamandra atra als bei Axolotl vermißt und auch bei einigen Exemplaren von Sala-

mandra macul. trotz sorgfältiger Durchsicht nicht gefunden. Für letztere Art beschreibt auch H. Rabl keine derartigen Gefäße. Warum sich auch bei Field nichts darüber findet, habe ich schon früher erwähnt; bei Amblystoma fehlen sie wohl auch, ebenso wie bei Axolotl; und seine Stadien von Rana und Bufo waren möglicherweise zu jung. Denn die Glomerulus-Cardinalvenengefäße treten erst sehr viel später auf als die eigentlichen Glomerulusgefäße, wenigstens bei Rana, wie ich im beschreibenden Teil gezeigt habe. Hier finde ich mich wiederum im Widerspruch mit v. Möllendorff. Zwar beginnt der Verfasser seine Schilderung des jüngsten sicher zu deutenden Zustandes mit einer Larve von Bombinator pach. von 6,2 mm gesamte Länge (Mund bis After: 4,7 mm). Hier könnten möglicherweise schon seitliche Aeste zu den Cardinalvenen vorhanden sein, da ich solche bei Rana-Embryonen von 3,8 bis 4,0 mm Rumpflänge auch schon gefunden habe; doch sind diese Gefäße jederseits nur in der Zweizahl im 2. und 3. Vornierensegment vorhanden, nicht, wie bei v. Möllendorff, jedem Quergefäß zugehörig, und was noch wichtiger ist, sie kommunizieren niemals mit der Aorta. Mit dieser Angabe steht v. Möllendorff überhaupt ganz isoliert da, von Houssay abgesehen. Ich sehe demnach auch in diesen Verbindungen nicht mehr das Vorhandensein eines primitiven Zustandes, sondern fasse sie auf als etwas Neuhinzugekommenes durch die besondere Ausbildung der Vorniere Bedingtes. Warum sie bei Salamandern nicht vorhanden sind, vermag ich nicht anzugeben. Möglicherweise waren sie früher da und sind erst später wieder zugrunde gegangen; vielleicht ließe sich die Lösung des Problems finden, wenn man die ontogenetischen Beziehungen zwischen Vorniere und Urniere genau verfolgt und mit denjenigen von Anuren in Parallele setzt. Uebrigens ist bekannt, daß auch bei anderen Tierklassen, die eine länger funktionierende Vorniere besitzen, die Gefäße des Glomerulus durch Anastomosen mit den Cardinalvenensinus sich verbinden. Ich verweise hier auf die Arbeiten von Brauer über Hypogeophis rostr., von Greil über Ceratodus und Hatta über Petromyzon. Auch Rückert benennt einen besonderen zuerst auftretenden venösen Längszug der Cardinalvene als eigene Vornierenvene. Daß dieselbe mit den Glomerulis nicht enger verknüpft erscheint, wird durch die rudimentäre Beschaffenheit des genannten Organs einleuchtend.

Zum Schluß habe ich noch in Kürze auf die Arbeiten von Field

und von Filatow zurückzukommen. Was die Ausführungen des ersteren anbelangt, so kann ich dieselben voll bestätigen, insofern die selbständige Anlage der Glomerulusgefäße in Betracht kommt. Field hat bereits die in der seichten Splanchnopleura vorhandenen Mesenchymzellen beobachtet und sie auch richtig gedeutet. Auch K. Marcinowski hat ähnliche Zellen bei Bufo gesehen und als Vornierengefäßzellen angesprochen. Nur über die Zahl der Aortenverbindungen ist sich Field nicht klar geworden; er mutmaßt jedoch, daß es anfänglich weniger sind am hinteren Ende des Glomerulus, später jedoch mehrere. Ich glaube mit Hilfe der Rekonstruktionen Zahl und Anordnung der Quergefäße festgelegt und somit den Befund Fields erweitert zu haben. Auf die später wieder erfolgende Reduktion der Quergefäße bis auf eines geht Field nicht ein, auch kommt in seiner Schilderung die Anlage eines besonderen Längsgefäßes nicht klar zum Ausdruck, so daß es unsicher ist, ob er ein solches erkannt hat oder nicht. Dieses Längsgefäß beschreibt dagegen Filatow sehr genau als einen von der Aortenwurzel sich ausstülpenden Sinus, der in kranialer und noch mehr in kaudaler Richtung sich ausdehnt und den ganzen Glomerulus erfüllt; Filatow bezeichnet ihn als Glomerularsinus. Bezüglich der gleichzeitigen Anlage mit der Aorta stimme ich mit ihm überein; befremdlich erscheint jedoch, daß Filatow diesem Sinus die eigene endotheliale Wand abspricht und diese nur durch die Zellen der Splanchnopleura gebildet werden läßt. Daß dem nicht so ist, läßt sich fast an jedem Querschnitt nachweisen. Auch ist damit das Aussehen des Glomerulus von älteren Stadien nicht in Einklang zu bringen, wo neben den Gefäßen noch reichliche Bindegewebszellen und andere Elemente sich finden. Ganz eigenartige Ansichten hegt Filatow über die zu- und abführenden Gefäße; die letzteren negiert er überhaupt; die ersteren sieht er vertreten durch einen einzigen schmalen Kanal, der die Verbindung mit der Aorta aufrecht erhält; daß mehrere Verbindungsgefäße vorhanden sein könnten, leugnet er und er erklärt den Befund Fields mit einer partiellen Verstopfung dieses Kanals durch rote Blutkörperchen. Daß er mit dieser Anschauung Field gegenüber im Unrecht sich befindet, ist durch meine eigenen Untersuchungen wohl gezeigt. Damit sowie durch den Nachweis eines abführenden Gefäßes ist aber auch die Möglichkeit eines regelrechten Kreislaufs im Glomerulus erwiesen,

und mithin die Theorie, die Filatow über die Zirkulation im Glomerulus aufstellt, als nicht haltbar hingestellt.

VI. Zusammenfassung.

Wir unterscheiden bei der Vorniere von Rana dreierlei Gefäße:

1. arterielle, welche die Grundlage des filtratorischen Apparates bilden: die Glomerulusgefäße;
2. venöse, welche den drüsigen Abschnitt der Vorniere umspülen: die Cardinalvenensinus;
3. Verbindungsgefäße zwischen den beiden ersteren.

Die Gefäße des Glomerulus entstehen als paarige Gefäße zeitlich kaum später als die Aorta und aus dem gleichen Material wie diese, d. h. aus Mesenchymzellen, die von ventralen Sklerotomabschnitten und vom Umschlagsrand der Splanchnopleura herstammen. Sie zeigen zunächst eine eigenartige Anordnung, indem sie bestehen aus einem Längsgefäß, das in der Spitze der Glomerularfalte verläuft und sich vom ersten Vornierensegment bis zum vierten Vornierensegment erstreckt, also ein Segment weiter kaudal als die zur Ausbildung gelangenden Vornierenkanälchen, und aus mehreren Quergefäßen, welche das Längsgefäß mit der Aorta verbinden. Diese sind auf der Höhe der Anlage in der Mehrzahl vorhanden, meist 5 bis 6, und so angeordnet, daß auf das erste Vornierensegment eines, auf die beiden übrigen meist zwei entfallen. Diese Anordnung sowie einzelne jeweils angeführte ontogenetische Tatsachen gestatten die ersten Vornierengefäße auf ein phylogenetisch primitiveres Gefäßsystem zurückzuführen, wodurch die Homologisierung der Glomerulargefäße mit einfachen das dorsale (Aorta) und das ventrale (Subintestinalvene) Darmlängsgefäß verbindenden Darmquergefäßen möglich erscheint; es sind dies die Kiemennierengefäße des Amphioxus oder, da auch letztere schon nicht mehr einfache, sondern in Wirklichkeit ziemlich komplizierte durch die besonderen Bedingungen der Morphologie und Funktion modifizierte Verhältnisse zeigen, das viscero-ventrale Bogengefäßsystem von Felix. Zwar erreichen sie das ventrale Längsgefäß nicht mehr; sie werden aber an ihren ventralen freien Enden durch eine Längskommissur, eben das Vornierenlängsgefäß verbunden, welches seinerseits noch mit dem venösen Darmgefäßsystem kommuniziert, wenigstens während eines kurzen Zeitabschnittes. Wollten wir daher auch

Textfigur 13.

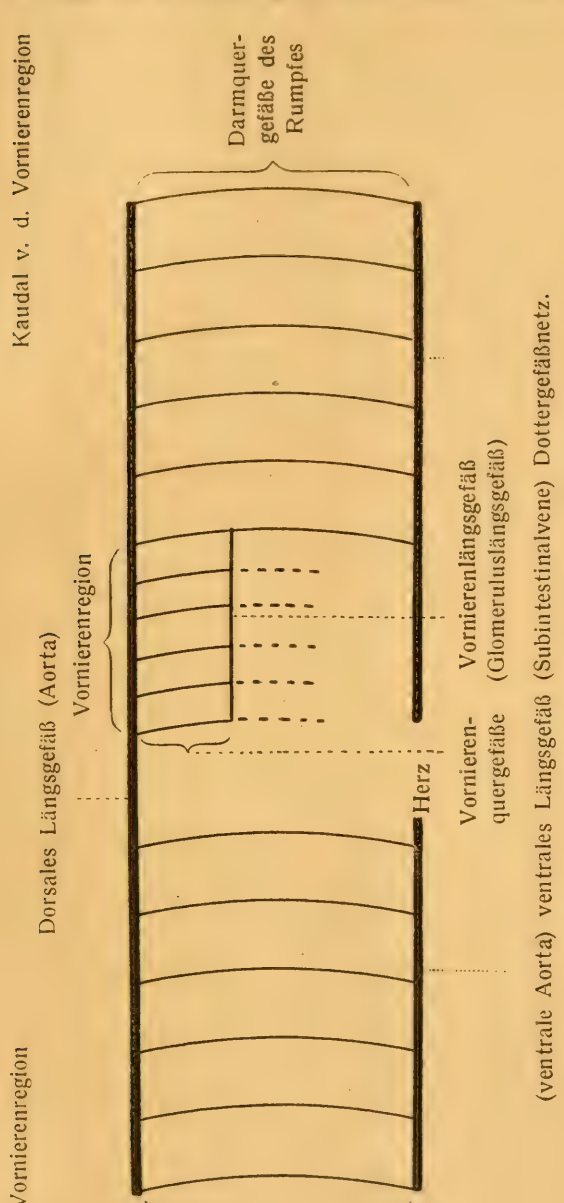

(ventrale Aorta) ventrales Längsgefäß (Subintestinalvene) Dottergefäßnetz.
Schema der ersten Gefäßbahnen von Rana temporaria.

für anure Amphibien ein Schema des primitivsten Kreislaufes aufstellen, so wie es Felix für niedere Vertreter der Cranioten getan und Rückert kürzlich für Torpedo ergänzt und korrigiert hat, so müßte dasselbe die in Textfigur 13 wiedergegebene Form haben. Der Vergleich derselben mit den Textfiguren 5 und 7 beweist die schöne Uebereinstimmung des Schemas mit den nicht schematisierten Rekonstruktionen; und der Vergleich mit den entsprechenden Figuren von Rückert und Felix zeigt, daß auch für die vorliegende Klasse der Vertebraten die Anlage der ersten Gefäßbahnen nach einem relativ einfachen zunächst den niederen Formen gemeinsamen Typus erfolgt, der noch manifest wird, sobald man nur auf genügend junge Stadien zurückgreift. Für die Sauropsiden fehlen diesbezügliche Untersuchungen noch; aber nach den Resultaten, die Felix aus seinen Beobachtungen über die Entwicklung der Rumpfgefäße beim Menschen gewonnen hat, läßt sich wenigstens die Möglichkeit erhoffen, daß auch bei Reptilien und Vögeln die Abweichungen von der primitiven Anordnung der frühesten Gefäßbahnen keine allzu großen sein werden. Daß bei Anuren (Rana), ebenso wie bei Urodelen, die Quergefäße kaudal von der Vornierenregion nicht mehr regelmäßig metamer ausgebildet werden, sei nebenbei hervorgehoben. Es ist dies auch bereits bekannt.

Aus den oben genannten arteriellen Gefäßen des Glomerulus geht im weiteren Verlauf der Entwicklung ein Gefäßplexus hervor, teils durch Schlängelung des primären Längsgefäßes, teils durch Neubildung von Kapillaren im Bindegewebe der höher werdenden Falte. Gleichzeitig damit erfolgt eine Reduktion der Aortenäste bis auf einen einzigen, der zumeist in der Mitte des Organs, also zwischen dem zweiten und dritten Nephrostom gelegen ist.

Die hinteren Cardinalvenen entstehen in loco in gleicher Weise wie die Aorta aus Mesenchymzellen, die von lateralen ventralen Sklerotomabschnitten und vom dorsalen Umschlagsrand der Somatopleura abstammen. Die Ablösung des Materials vom Mutterboden erfolgt im Vornierengebiet sowohl für die Aorta als die Cardinalvenen in Form einzelner Zellen, in der kaudalen Rumpfhälfte in Form kompakter Zellmassen, die sich von ventralen Abschnitten der Ursegmente ablösen; hier kommt noch eine gewisse Metamerie der Anlage zur Geltung. Die Zellen aus den dorso-lateralen Seitenplattenrändern treten wie im kranialen Rumpfabschnitt vereinzelt aus. Infolge dieser verschiedenen Anordnung des Materials scheinen

die genetischen Beziehungen von Aorta und Cardinalvenen in der kaudalen Rumpfhälfte engere zu sein, doch niemals so, daß die beiden Gefäße durch regelmäßige kontinuierliche Stränge oder gar hohle Gänge zusammenhängen würden (gegen v. Möllendorff und Houssay). Ebenso wie die Aorta entsteht auch die Cardinalvene nicht kontinuierlich von vorn nach hinten, sondern durch nachträglichen Zusammenschluß von getrennt sich anlegenden endothelialen Röhrenstücken, welche jedoch keine metamere Anordnung erkennen lassen.

Aus der Vereinigung der beiden hinteren Cardinalvenen dorsal und etwas kaudal von der Kloake geht die Schwanzvene hervor.

Im Vornierengebiet selbst bildet die Vena cardinalis ein Netz von weiten Sinus, welche die Vornierenkanälchen allseits umspülen. Weder in der Anlage derselben, noch in ihrer definitiven Anordnung lassen sich besondere Gefäßbahnen herauskonstruieren, die auf eine eigene Vornierenvene hinweisen würden.

Glomerulus-Cardinalvenenverbindungen sind bei Rana temp. vorhanden, und dadurch kommt es auch indirekt zu einer Verbindung zwischen Aorta und Cardinalvene. Primäre Aorten-Cardinalvenenverbindungen, wie sie v. Möllendorff beschreibt und denen er so großes Gewicht beilegt, konnte ich nirgends finden. Die von mir beschreibenen Gefäße entstehen erst verhältnismäßig spät, nämlich erst dann, wenn der Glomerulus mit seinen arteriellen Gefäßen schon eine gewisse Höhe der Entwicklung erreicht hat und die Quergefäße größtenteils schon wieder reduziert worden sind. Aus diesem Grunde läßt sich auch nicht mehr angeben, ob die Anastomosen zur Cardinalvene vom Längsgefäß oder von den Quergefäßen ausgehen. Die Zahl der Glomerulargefäß-Cardinalvenenverbindungen ist anfangs meist beiderseits zwei, selten drei; ihre Lage entspricht den beiden kaudalen Vornierensegmenten. Ihr Verlauf ist anfänglich rein quer. Sie werden weiterhin ebenso wie die Aortenverbindungen bis auf eine einzige reduziert, die am kaudalen Ende der Glomeruluswurzel austritt, und nun nicht mehr in querer Richtung, sondern etwas nach lateral und kaudal zur Cardinalvene verläuft.

Irgendwelche Beziehung zur Entstehung bleibender Spinalarterien von ihnen aus konnte ich nicht nachweisen.

Mithin muß ich auf Grund meiner Untersuchungen der bisher gehegten Anschauung beipflichten, daß die Bildung des Glomerulus

bzw. seiner Gefäße, ausgeht von einem bestimmten Abschnitt primitiver Darmgefäße, nicht aber eine Einschaltung in eine Aorten-Cardinalvenenverbindung darstellt, da die letzteren Gefäße erst sekundär entstehen, offenbar erst nachdem durch die Funktion des Organs ein Bedürfnis hiefür gegeben ist. Mit Ausnahme der Befunde v. Möllendorffs, die genetisch nicht genügend begründet erscheinen, lassen sich auch die bei anderen Vertebraten in dieser Richtung beobachteten Tatsachen ohne Schwierigkeit mit dieser Ansicht in Einklang bringen. Nur der Amphioxus nimmt hier eine gewisse Sonderstellung ein; doch ist eine restlose Homologisierung seiner einzelnen Nierenbestandteile mit der Vorniere der Cranioten bisher noch nicht gelungen; dies wird erst dann möglich sein, wenn auch seine Ontogenese, von welcher bis jetzt noch kaum etwas bekannt ist, genauer erforscht sein wird.

München, Herbst 1917.

Literaturverzeichnis.

Boveri, Die Nierenkanälchen des Amphioxus. Zool. Jahrb. Abt. f. Anat. und Ontog. der Tiere. Bd. 5. 1892.

Brauer, Beiträge zur Kenntnis der Anatomie und Entwicklung der Gymnophionen. III. Die Entwicklung der Excretionsorgane. Zool. Jahrb. f. Anat. u. Ontog. d. Tiere. Bd. 16. 1902.

Felix, Die Entwicklung der Harnorgane. Hertwigs Handbuch der Entwicklungsgeschichte. Bd. III. Teil I, 1906.

Derselbe, Zur Entwicklungsgeschichte der Rumpfarterien des menschlichen Embryo. Morph. Jahrb. Bd. 41. 1910.

Field, The development of the Pronephros and Segmental Duct in Amphibia. Bull. of the Museum of Comp. Zool. at Harvard Coll. Vol. 21. 1891.

Filatow, Zur Entwicklungsgeschichte des Excretionssystems der Amphibien. Anat. Anz. Bd. 25. 1904.

Derselbe, Entwicklungsgeschichte des Excretionssystems bei den Amphibien. Bull. de la Soc. d. Naturalistes de Moscou N. 5. 18. Année 1904.

Fürbringer, Zur Entwicklung der Amphibienniere. Habilitationsschrift. Heidelberg 1887.

Grafe, Die Urnierenpfortader beim Hühnerembryo. Diss. Bonn 1904.

Derselbe, Beiträge zur Entwicklung der Urniere und ihrer Gefäße beim Hühnchen. Arch. f. mikrosk. Anat., Bd. 67. 1905.

Goette, Entwicklungsgeschichte der Unke. Leipzig 1875.

Greil, Entwicklungsgeschichte des Kopfes und des Butgefäßsystems von Ceratodus Forsteri. Semon, Zool. Forschungsreisen, Bd. I b 1913.

Hartmann, Entstehung der ersten Gefäßbahnen bei Embryonen urodeler Amphibien (Salamandra atra und Axolotl) bis zur Rückbildung des Dotterkreislaufs (noch nicht veröffentlicht).

Hatta, Contributions to the Morphology of Cyclostomata. II. The development of Pronephros and Segmental Duct in Petromyzon. Journ. of the Coll. of Sc. Imp. Univ. of Tokio. 5. 13. 1900.

Derselbe, Bemerkungen über die früheren Entwicklungsstadien des Gefäßsystems des Ammocoetes. Journ. of the Coll. of Agriculture, Tohoku Imp. Univ. Sappore Japan. Vol. III. P. I. 1908.

Hochstetter, Entwicklung des Venensystems der Wirbeltiere. Ergebnisse der Anatomie und Entwicklungsgeschichte von Merkel-Bonnet. Bd. 3, 1893.

Derselbe, Beiträge zur vergleichenden Anatomie und Entwicklungsgeschichte des Venensystems der Amphibien und Fische. Morph. Jahrb. Bd. 13. 1888.

Houssay, Développement et morphologie du parablaste et de l'appareil circulatoire. Arch. de zool. exp. et gén. Sér. 2 T. 8. 1893.

Marcinowski, Zur Entstehung der Gefäßendothelien und des Blutes bei Amphibien. Jenaische Zeitschr. f. Naturw. Bd. 41 (N. F. 34). 1906.

P. Mayer, Ueber die Entwicklung des Herzens und der großen Gefäßstämme bei den Selachiern. Mitt. zool. Stat. Neapel Bd. 7. 1886/87.

v. Möllendorff, Entwicklung der Darmarterien und des Vornierenglomerulus bei Bombinator. Morph. Jahrb. Bd. 43. 1911.

Derselbe, Ueber Anlage und Ausbildung des Kiemenlungenkreislaufs bei Anuren (Bombinator pachypus). Anat. Hefte. Bd. 47. 1913.

Mollier, Ueber die Entstehung des Vornierensystems bei Amphibien. Arch. f. Anat. u. Entwickl. 1890.

Derselbe, Ueber die Entwicklung der Gefäße im Embryo. Die erste Entstehung der Gefäße und des Blutes bei Wirbeltieren. Hertwigs Handbuch der Entwicklungsgeschichte. Bd. I. 1906.

C. Rabl, Ueber die Entwicklung des Venensystems der Selachier. Festschrift für R. Leukart. Leipzig 1892.

H. Rabl, Ueber die Vorniere und die Bildung des Müllerschen Ganges bei Salamandar maculosa. Arch. f. mikrosk. Anat. Bd. 64. 1904.

Rückert, Ueber die Entstehung der Excretionsorgane bei Selachiern. Arch. f. Anat. und Physiol. Anat. Abt. Jahrgang 1888.

Derselbe, Ueber die Glomeruli der Vorniere von Torpedo und deren arterielle Gefäße. Arch. f. mikrosk. Anat. Bd. 89. 1917.

Derselbe, Zur Entwicklung der Vena cardinalis posterior von Torpedo und deren Beziehungen zur Vorniere. Arch. f. mikrosk. Anat. Bd. 89. 1917.

Figurenerklärung.

Die Figuren sind sämtlich aus Schnittserien von Rana temporaria entnommen und wurden mit dem Abbéschen Zeichenprisma entworfen bei 160 mm Tubuslänge und ca. ½—1 cm unter Objekttischhöhe. Als optisches System dienten Apochromate von Zeiß verbunden mit Kompensationsocularen. Die Zusammenstellung des Systems ist jeweils am Schluß der Figurenerklärung notiert in der Weise, daß die erste Zahl die Brennweite des Objektivs, die zweite die Nummer des Oculars und die dritte die Tubuslänge angibt. Die Zahl hinter der Klammer gibt die Größe der Figur bezogen auf die Originalzeichnung an, da aus begreiflichen Gründen der Raumersparnis die meisten Figuren verkleinert werden mußten. Die eingeklammerten Ziffern hinter der Figurenzahl bedeuten die Nummer des Embryos und Lage des Schnittes.

Fig. 1. (71. 3. 2. 8.) Embryo von 3,0 mm Länge; Schnitt durch das erste Vornierensegment. (16. 6. 160.) ⅔.

Fig. 2. (8. 2. 4. 14.) Embryo von 3,3 mm Länge; Schnitt durch das zweite Vornierensegment. (16. 6. 160.) ⅔.

Fig. 3. (8. 2. 4. 9—10.) Derselbe Embryo; 5 Schnitte kranial von Fig. 2. (16. 6. 160.) 1.

Fig. 4. (35. 3. 4. 9.) Embryo von 3,2 mm Länge. Schnitt durch die Gegend zwischen erstem und zweitem Vornierensegment. (16. 6. 160.) ⅔.

Fig. 5. (35. 3. 4. 10.) Derselbe Embryo; ein Schnitt weiter kaudal als Fig. 4. (16. 6. 160.) ⅔.

Fig. 6. (35. 3. 4. 13—14.) Derselbe Embryo; 4 Schnitte weiter kaudal als Fig. 5. (16. 6. 160.) ⅔.

Fig. 7. (57. 2. 3. 8.) Embryo von 3,5 mm Länge; Schnitt kranial von der Vornierenregion. (16. 6. 160.) ⅔.

Fig. 8. (57. 2. 4. 8.) Derselbe Embryo; 12 Schnitte weiter kaudal als Fig. 7. Erstes Vornierensegment. (16. 6. 160.) ⅔.

Fig. 9. (57. 2. 4. 11.) Derselbe Embryo; 3 Schnitte weiter kaudal als Fig. 8. (16. 6. 160.) ⅔.

Fig. 10. (57. 2. 4. 12.) Derselbe Embryo; ein Schnitt weiter kaudal als Fig. 9. (16. 6. 160.) ⅔.

Fig. 11. (57. 2. 5. 3.) Derselbe Embryo; 3 Schnitte weiter kaudal als Fig. 10. (16. 6. 160.) ⅔.

Fig. 12. (57. 2. 5. 4.) Derselbe Embryo; ein Schnitt weiter kaudal als Fig. 11. (16. 6. 160.) ⅔.

Fig. 13. (57. 2. 5. 5.) Derselbe Embryo; ein Schnitt weiter kaudal als Fig. 12. (16. 6. 160.) ⅔.

Fig. 14. (57. 2. 5. 7.) Derselbe Embryo; 2 Schnitte weiter kaudal als Fig. 13. (16. 6. 160.) ⅔.

Fig. 15. (57. 2. 5. 9.) Derselbe Embryo; 2 Schnitte weiter kaudal als Fig. 14. (16. 6. 160.) ⅔.

Fig. 16. (57. 2. 6. 1.) Derselbe Embryo; 4 Schnitte weiter kaudal als Fig. 15. (16. 6. 160.) ⅔.

Fig. 17. (57. 3. 1. 8.) Derselbe Embryo; 19 Schnitte weiter kaudal als Fig. 16. (16. 6. 160.) ⅔.

Fig. 18. (57. 3. 1. 10.) Derselbe Embryo; 2 Schnitte weiter kaudal als Fig. 17. (16. 6. 160.) ⅔.

Fig. 19. (10. 2. 1. 18.) Embryo von 4,1 mm Länge; Schnitt zwischen erstem und zweitem Vornierensegment. (16. 6. 145.) ⅔.

Fig. 20. (10. 2. 2. 5.) Derselbe Embryo; 5 Schnitte weiter kaudal als Fig. 19. (16. 6. 145.) ⅔.

Fig. 21. (10. 2. 2. 10.) Derselbe Embryo; 5 Schnitte weiter kaudal als Fig. 20. (16. 6. 145.) ⅔.

Fig. 22. (25. 2. 4. 2.) Embryo von 4,9 mm Länge; Schnitt durch das zweite Vornierensegment. (16. 6. 160.) ⅔.

Fig. 23. (25. 2. 4. 4.) Derselbe Embryo; 2 Schnitte weiter kaudal als Fig. 22. (16. 6. 160.) ⅔.

Fig. 24. (30. 2. 6. 5.) Embryo von 5,2 mm Länge; Schnitt durch das vierte Vornierensegment. (16. 6. 160.) ⅔.

Fig. 25. (15. 2. 6. 7.) Embryo von 5,8 mm Länge; Schnitt durch das dritte Vornierensegment. (16. 6. 160.) ⅔.

Fig. 26. (31. 3. 5. 5.) Embryo von 6,0 mm Länge; Schnitt zwischen zweitem und drittem Vornierensegment. (16. 6. 160.) ⅔.

Fig. 27. (45. 2. 6. 7.) Embryo von 6,6 mm Länge; Schnitt unmittelbar kaudal vom dritten Vornierensegment. (16. 6. 160.) ⅔.

Fig. 28. (39. 4. 2. 8.) Embryo von 2,5 mm Länge; Schnitt durch das zweite postotische Segment. (8. 6. 160.) ⅔.

Fig. 29. (39. 3. 5. 9.) Derselbe Embryo; Schnitt durch das dritte postotische Segment. (8. 6. 160.) ⅔.

Fig. 30. (39. 2. 5. 10.) Derselbe Embryo; Schnitt durch das sechste oder siebente postotische Segment. (8. 6. 160.) ⅔.

Fig. 31. (43. 2. 3. 5.) Embryo von 3,2 mm Länge; Schnitt durch die Grenze zwischen kranialer und kaudaler Rumpfhälfte. (8. 6. 145.) ⅔.

Fig. 32. (10. 3. 2. 11.) Embryo von 4,1 mm Länge; Schnitt durch das 15. bis 17. Rumpfsegment. (16. 6. 160.) ⅔.

Fig. 33. (10. 3. 2. 15.) Derselbe Embryo; 4 Schnitte weiter kaudal als Fig. 32. (16. 6. 160.) ⅔.

Fig. 34. (10. 3. 4. 4.) Derselbe Embryo; Schnitt kaudal hinter der Kloake. (16. 6. 160.) ⅔.

Fig. 35. (4. 3. 5. 2.) Embryo von 6,7 mm Länge; Schnitt durch das dritte Vornierensegment. (8. 6. 160.) ⅔.

Fig. 36. (4. 3. 3. 3.) Derselbe Embryo; Schnitt durch das zweite Vornierensegment. (8. 6. 160.) ⅔.

Fig. 37. (4. 3. 5. 10.) Derselbe Embryo; Schnitt durch das dritte Vornierensegment. (8. 6. 160.) ⅔.

Fig. 38. a—c (4. 3. 3. 11—12; 4. 1.) 3 hintereinander gelegene Schnitte desselben Embryos aus dem zweiten Vornierensegment. (8. 6. 160.) 1.

Fig. 39. (70. 3. 1. 12.) Embryo von 6,8 mm Länge. Schnitt durch das zweite Vornierensegment. (16. 6. 160.) ⅔.
Fig. 40. (63. 3. 4. 1.) Embryo von 7,0 mm Länge; Schnitt zwischen zweitem und drittem Vornierensegment. (4. 6. 160.) ⅔.
Fig. 41. (63. 3. 4. 3.) Derselbe Embryo; 2 Schnitte weiter kaudal als Fig. 40. (4. 6. 160.) ⅔.
Fig. 42. (63. 3. 4. 5.) Derselbe Embryo; 2 Schnitte weiter kaudal als Fig. 41. (4. 6. 160.) ⅔.
Fig. 43. (63. 3. 4. 7.) Derselbe Embryo; 2 Schnitte weiter kaudal als Fig. 42. (4. 6. 160.) ⅔.
Fig. 44. (21. 4. 1. 11.) Embryo von 7,8 mm Länge; Schnitt durch das dritte Vornierensegment. (16. 6. 160.) ⅔.
Fig. 45. (21. 4. 3. 6.) Derselbe Embryo; Schnitt kaudal vom dritten Vornierensegment. (16. 6. 160.) ⅔.
Fig. 46. (208. 9. 1. 5.) Kaulquappe von 17 mm Gesamtlänge; der Schnitt trifft das vordere Nephrostom. (16. 4. 160.) 1.

Zeichenerklärung.

ao = Aorta
aoz = Aortenzellen
aod = Aortendarmgefäßverbindung
ch = Chorda dorsalis
c = Coelom
d = Dottergefäß
gl = Glomerulus
glg = Glomeruluslängsgefäß
glao = Glomerulusaortenverbindung
glcv = Glomeruluscardinalvenenverbindung.
gl = Gefäß
m = Mesenchymzellen
n = Nephrostom
ph = primärer Harnleiter
s = Seitenplatte
u = Ursegment
vc = Cardinalvene
vcz = Cardinalvenenzellen
vk = Vornierenkammer.

Ueber die Menge und die Arten der durch die normale Milz gebildeten farblosen Blutzellen.

Von

Dr. **Miklós v. Melczer,** Assistent.

Inhalt:

I. Allgemeiner Teil. Seite

A. Einleitung 308
B. Literatur 309
C. Untersuchtes Material 313
D. Untersuchungsmethoden 314

II. Spezieller Teil.

E. Eigene Untersuchungen. 316
a) Neugeborenes Kind 316
b) 1 jähriges Kind 317
c) 2 jähriges Kind 318
d) 3 jähriges Kind 319
e) 4 jähriges Kind 320
f) 5 jähriges Kind 321
g) 19 jähriges Kind 322
h) 27 jähriger Mann 323
i) 34 jährige Frau 324
j) 43 jähriger Mann 325
k) 61 jähriger Mann 326
l) 78 jähriger Greis 327
F. Die Blutzellenbildungsleistung der Milz innerhalb 24 Stunden . 328
G. Zusammenfassung 329
H. Literaturverzeichnis 331

A. Einleitung.

Ueber die Intensität der Leukopoëse des größten Blutlymphorganes unseres Körpers, der Milz — sowie über die Arten der durch die Milz gebildeten farblosen Blutzellen, herrschen in unseren Zeiten zwei grundverschiedene Ansichten.

In der zweiten Hälfte des vergangenen Jahrhunderts hatte man, auf Grund der Forschungen der fünfziger Jahre bis 1898, bis zum Erscheinen des zweiten Werkes Ehrlichs, die durch die Milz gebildete Blutzellenmenge im allgemeinen für sehr umfangreich gehalten.

Auf Grund der alten Ansicht hätte Ehrlich die Leukopoëse der Milz keinesfalls in den Rahmen seiner polyphyletisch-dualistischen Lehre hineinnehmen können, wo übrigens Einhorn schon im Jahre 1884 die Grundsteine dieser Lehre niedergelegt hatte.

Die von Ehrlich behauptete Leukopoëse der Milz ist und bleibt aber die Achillesferse der polyphyletischen-dualistischen Lehre. Die Schüler Ehrlichs fühlten dies, aber die heute von Naegeli und Schridde hochgehaltene neodualistische Lehre unterrichtet uns schon ganz anders über die Leukopoëse der gesunden Milz. Obzwar sie ebenso, wie auch Ehrlich, die Leukopoëse der gesunden Milz noch immer für bedeutend halten, hatten sie im Gegensatze zu Ehrlich anerkannt, daß die Milz Lymphocyten bildet, weshalb sie das Organ anfänglich zu ihrem Lymphoidsystem zählten.

Die Erklärung der Leukopoëse der Milz nach der neodualistischen Lehre hielt aber nicht stand. Nach kaum einigen Jahren bewahrheitete sich nämlich, daß bei der sogenannten myeloischen Metaplasie der pathologischen Milz, die in der Milzpulpa befindlichen Myeloidzellen: die Masse der kernhaltigen farbigen Blutzellen, die eosinophil und neutrophil granulierten Myelocyten aus den eigenen autochthonen Milzpulpazellen stammen.

Zur Rettung der am empfindlichsten Punkte angegriffenen dualistischen Lehre unterscheiden Naegeli und Schridde die Milzpulpa von den Lymphknötchen der Milz.

Sie waren gezwungen zu erklären, daß die Lymphknötchen der Milz zu dem Lymphoidsystem gehören, und mit den zu dem Myeloidsystem gehörenden Milzpulpazellen nichts gemein haben,

welche Zellen sich aber nur unter krankhaften Zuständen zu den granulierten Myeloidzellen der myeloiden Metaplasie umwandeln können.

Also hielt die eine und zwar hauptsächlich die durch die Kliniker hochgehaltene polyphyletisch-dualistische Lehre die Menge der durch die gesunde Milz gebildeten farblosen Blutzellen für unbedeutend und die gesunde Milz bildet nach dieser Lehre nur Lymphocyten.

Die Anhänger der anderen, literaturhistorisch älteren monophyletisch-unitaristischen Anschauung halten aber nach Angaben der Forscher des vorigen Jahrhunderts die Leukopoëse der Milz für sehr umfangreich.

Die systematische und genaue Untersuchung dieser Frage hielt ich für sehr wichtig, da seit den im vorigen Jahrhundert mit primitiven Methoden ausgeführten Untersuchungen in der Literatur ein Werk fehlt, welches auf dem einzig zum Ziele führenden Wege, durch vergleichende Zählungen der absoluten Menge farbloser Blutzellen der Milzvene und Milzarterie und mittels Feststellung der relativen Verhältnisse der farblosen Blutzellen trachten würde, die Größe der Leukopoëse der gesunden wie auch der krankhaften Milz, ferner die Arten der durch die Milz gebildeten Zellen festzustellen.

Die Lösung dieser Frage war um so mehr wichtig, als sie die Genese der durch die Milz gebildeten farblosen Blutzellen beleuchtet.

B. Literatur.

In der Mitte des vorigen Jahrhunderts (1849) entdeckte K ö l l i k e r, daß das Blut der Vena lienalis außerordentlich viel farblose Blutzellen enthält. Ueber die Arten dieser Zellen sagt er folgendes: Diese sind teilweise einkernige, teilweise mehrkernige. In der Milzpulpe fand er später Riesenzellen und farbige Blutzellen enthaltende Leukocyten. Diese Zellen findet er auch in dem Blute der Vena lienalis.

F u n k e (1851) verglich das Blut der Milzvene von drei gesunden und drei rotzkranken Pferden mit dem Blute der Milzarterie. Er findet in dem Blut der Milzvene viel mehr farblose Blutzellen. Die meisten farblosen Blutzellen waren fast durchsichtig, gleichsam mit einem feinen Pulver bestreut, manche ließen einen größeren einfachen Kern durchscheinen. Unter diesen Zellen waren ziemlich viel „Körnchenzellen" d. h. eosinophil granulierte Leukocyten. Einen eine farbige Blutzelle enthaltenden Leukocyten beobachtete er in dem Milzvenenblute der Pferde nur einmal.

V i e r o r d t (1854) untersuchte nach seiner Zählungsmethode bei einem hingerichteten Manne, das relative Verhältnis der farbigen und farblosen Blutzellen der Milzvene. Er bestätigte die Angabe K ö l l i k e r s (49) und

Funkes (51), daß das Blut der Milzvene außerordentlich reich an farblosen Blutzellen sei. Vierordt fand im Mittel von vier Zählungen, daß auf 1 farblose Zelle 4,9 farbige Blutzellen entfallen. Er bemerkt aber, daß bei seinem Versuch durch Druck auf die Milz, zu dem Blut der Milzvene vielleicht Zellen der Milzpulpe sich beigemengt hätten.

Wenn in einem cmm Blute der Milzarterie 5 000 000 farbige und 8 000 farblose Blutzellen sind, dann enthält nach Angabe Vierordts das Blut der Milzvene 150 mal mehr farblose Blutzellen oder in einem cmm Blut der Milzvene sind 1 200 000 farblose Blutzellen.

Hirt (1855) zählte nach der Welckerschen Methode beim Kalbe in dem Blute der Milzarterie und Vene das relative Verhältnis zwischen den farbigen und farblosen Blutzellen.

Seine drei Berechnungen ergeben das Folgende:

	Arteria lienalis	Vena lienalis
I.	1 : 2600	1 : 74
II.	1 : 1843	1 : 54
III.	1 : 2095	1 : 12
im Mittel	1 : 2179,3	1 : 70

Also in dem Blute der Milzvene fallen auf eine farblose Blutzelle 70 farbige Blutzellen, während in dem Blute der Milzarterie auf eine farblose ca. 2180 farbige Blutzellen fallen. Nach Hirt sind also in der Vena lienalis 31 mal mehr farblose Blutzellen als in der Milzarterie enthalten.

Charakteristisch für die Verläßlichkeit seiner Angaben ist, daß bezüglich des Arterienblutes des Kalbes neuere Forscher, wie Bethe, das relative Verhältnis 1 : 974 feststellen. Storch aber findet bei Zählung der farbigen und farblosen Blutzellen bei sieben Kälbern im Mittel in einem cmm Blut 8 523 000 farbige Blutzellen und 15 739 farblose Blutzellen, was in relativer Verhältniszahl ausgedrückt 1 : 548 entspricht.

Nach Hirts Angaben entfallen auf einen cmm Blut der Arteria lienalis des Kalbes auf 8 523 000 farbige Blutzellen nur 3910 farblose Blutzellen, wodurch in einem cmm Blut der Arteria lienalis des Kalbes viermal so viel = 15 739 Leukocyten sind.

Kölliker (1865) bemerkt, daß sämtliche in dem Blute der Leber schwimmende zahllose, einerseits 1 oder 2 großkernige, runde, anderseits feingranulierte farblose Blutzellen aus der Milz stammen.

Das relative Verhältnis zwischen den farbigen und farblosen Blutzellen des Blutes der Milzvene stellt Funke (1863) auf 1 : 4 fest und hält die Bemerkung Vierordts (1854), wonach bei solchen Untersuchungen aus der Milzpulpa Zellen sich zu dem Blute der Milzvene beigemengt hätten, für gegenstandslos.

Nach Funke würde also die Milzvene noch mehr farblose Blutzellen enthalten, als die von Vierordt festgestellte Zahl von ca. 1 900 000; mit anderen Worten sind in der Milzvene um ca. 190 mal mehr farblose Blutzellen, als in der Milzarterie.

Ehrlich (1878) hatte in seiner ersten Mitteilung mit seinen Färbungsmethoden die farblosen Blutzellenarten in zwei Hauptgruppen geteilt, spricht aber von der Abstammung der Zellarten gar nichts.

Zum ersten Male unterscheidet Einhorn (1884) die farblosen Blutzellen nicht nur morphologisch sondern auch genetisch.

Nach seinem primitiven Dualismus sind die eosinophil granulierten Leukocyten „myelogen", knochenmärkiger Abstammung, die kleinen und großen Lymphocyten entstehen aus dem Lymphoidsystem, die großen mononuklearen Leukocyten, Uebergangsformen und polynukleären können aber aus der Milz oder auch aus dem Knochenmarke stammen.

Nach Bannwarth (1891) bildet die Milz eosinophyl granulierte Leukocyten, weil er im Anfang der Milzvenen sehr viele eosinophil granulierte Leukocyten fand.

Nach einer Behauptung von Vulpius (1894) ist es zwar möglich, daß die Milz farblose Blutzellen bildet, doch ist hiefür keinerlei Beweis vorhanden, weil bei der Vergleichung des Blutes der Arterie und Vena lienalis ein größerer Unterschied nicht aufweisbar ist.

Kosselet (1897) sagt, daß die Milzvene bei einem gesunden Tiere viel mehr Leukocyten enthält, als die Milzarterie und in der Vene zweimal so viel junge Zellen sind, als in der Arterie.

Den primitiven Dualismus Einhorns (1884) übernimmt und baut Ehrlich aus.

Da es bekannt war, daß die Lymphocyten bei den Erkrankungen der Lymphknoten, wie auch in t. b. c., granulomatosis-Hodkinscher Erkrankung, Lymphosarcoma, sich verminderten, betrachtete er die ungranulierten Lymphocyten als ausschließlich aus den Lymphknoten, die granulierten Leukocyten aber als aus dem Knochenmarke stammend. Auf Grund Kurloffs splenektomischen Untersuchungen, daß nach der Entfernung der Milz die Zahl der farblosen Blutzellen im zirkulierenden Blute sich nicht nur vermindert, sondern sich sogar vermehrt hätte, anderseits aber in der Verhältniszahl der einzelnen Arten keine große Veränderung einträte, hält Ehrlich die Blutbildung der Milz für sehr unbedeutend. Den Reichtum der Vena lienalis an farblosen Blutzellen hält Ehrlich, im Gegensatze zu den früheren Forschern, da die Daten widersprechende sind, was er mit einer fluktuierenden Bildung erklärt, für nicht entscheidend wichtig.

Obzwar die Milz keine granulierten Leukocyten bildet, hält er sie doch als mit dem Myeloidsystem verwandt, weil nach seiner Ansicht die Milz große mononukleare Leukocyten und Uebergangsformen bilden kann, welche Zellen hauptsächlich aus dem Knochenmark entstehen.

Nach Laudenbach, Uskow und Selinow (1899) gehen die reifen großkernigen Lymphocyten der Milz bei dem Hunde in polymorphkernige Leukocyten über.

Pappenheim hält (1900) die großen mononuklearen Leukocyten beim gesunden Menschen als aus der Milz entstammend. Er betont aber, daß diese Zellen nicht nur in der Milz, sondern in den Lymphknoten wie auch in dem Knochenmarke auffindbar sind, ebenso wie die granulierten Leukocyten. Die großen mononuklearen Leukocyten aber zählt er im Gegensatze

zu Ehrlich nicht zu dem Myeloidsystem, sondern zu den Lymphocyten des Lymphoidsystems und leugnet den Uebergang dieser Zellen zu den granulierten Leukocyten.

Dominici (1900—1901) spritzt bei einem seiner Versuche Typhusbazillen in das Blut eines Kaninchens und bei einem anderen seiner Versuche sieht er nach wiederholten Aderlässen die Milz sich vergrößern und findet in der Pulpe eine Menge von Myelocyten und Riesenzellen; er beweist ferner, daß diese Zellen aus den autochtonen großen mononuklearen Leukocyten hervorgingen.

Bezüglich des Reichtums der farblosen Blutzellen in der Milzvene bemerkt Weidenreich (1901), daß die alten Angaben nur annähernd richtig sind, weil das Verhältnis zwischen den farbigen und farblosen Blutzellen von ihrer Bildung in der Milz abhängt, welche abwechselnd bald kleiner, bald aber größer ist. Im Schnitte zählt er den Gehalt der Pulpavenen und findet, daß das Verhältnis sehr verschieden ist, da er in der einen nur einzelne oder gar keine farblosen Zellen, in der anderen aber ausschließlich farblose Zellen findet. Er nimmt an, daß im Mittel in dem Blute der Milzvene 15 farbige Blutzellen auf eine farblose fallen.

Sein größter Fehler ist, daß er Hirts Angabe akzeptiert, wonach in der Arteria lienalis das Verhältnis abgerundet 1 : 2200 ist, anderseits aber nach Angaben der älteren Autoren sich das Verhältnis in der Vene auf 1 : 30 stellt, er betont, daß in der Milzvene ca. 70 mal mehr farblose Blutzellen sind, als in der Arteria lienalis.

Wolff (1902) behauptet, daß die Milz die großen mononuklearen Leukocyten bildet.

Paton, Gouliand und Pauler (1902) halten die farblose Blutzellenbildung der Milz beim Hunde, bei der Katze und beim Kaninchen für unbedeutend. Das Blut der Milzvene mit dem Blute der Milzarterie oder der Arteria carotis communis vergleichend, fanden sie keine erheblichen Unterschiede; nur die Menge der polymorphkernigen Leukocyten war etwas größer in dem Blute der Milzvene.

Türk (1904) hält die großen Mononuklearen für die speziellen Elemente der Milz, da die Milzpulpa hauptsächlich aus diesen Leukocyten besteht. Er nennt sie „Splenocyten" und leugnet Ehrlichs Behauptung betreffs der Uebergangsmöglichkeit dieser Zellen zu den granulierten Leukocyten; „diese sind eigentümliche Zellen, Produkte eines rudimentären Leukocytenbildungssystems, welches mit dem Myeloidsystem verwandt ist".

Nach Löwit (1907) ist die relative Menge der farblosen Blutzellen in der Milzvene des Meerschweinchens 30—80 mal größer. Das Plus machen die kleinen und großen Lymphocyten; aber nicht bei allen Tieren ist eine Vermehrung zu konstatieren, was er damit erklärt, daß die farblose Blutzellenbildung der Milz nicht ständig und nicht gleichmäßig, sondern höchstwahrscheinlich zeitweise wechselnd sei. Dieses entspricht auch der alten Flemmingschen Anschauung, wonach die Bildung der Lymphocyten in den Lymphknoten gleichfalls nicht ständig, sondern wechselnd ist.

Für die relativen Zahlen der einzelnen Zellarten gibt er folgende Daten an:

Kaninchen Nr. 12.

	Kleine u. gr. Lymphocyten	gr. mono. u. Uebergsf.	Amphoph.	Mastz.
Ohrblut	15%	1,6%	71,8%	1%
Milzvene	37%	10%	53 %	—

Meerschwein.

				eosin.
Kapillarenblut	30%	2 %	65,4%	2,6%
Milzvene	81%	15 %	4 %	—

Katze

Kapillarenblut	21,4%	0,7%	78,9%	—
Milzvene	37%	5 %	50 %	3 %

Um die Verdauungsleukocytose feststellen zu können, zählen Schwenkenbecher und Siegel die Menge der farblosen Blutzellen hauptsächlich in den verschiedenen Gefäßen von mit Aether narkotisierten Hunden.

Als Erfolg ihrer Versuche, wie die Tabelle unten zeigt, konstatieren sie, daß der farblose Blutzelleninhalt der Milzvene größer ist als bei den peripheren Gefäßen, aber den Zellenreichtum der Milzvene erklärt man hauptsächlich aus dem Zurückhalten der aus dem Knochenmarke gebildeten Zellen, und nur in zweiter Linie deutet man ihn, als aus der lokalen Lymphocytenbildung entstanden.

Gut genährter Hund, seit 24 Stunden ohne Nahrung:

Zeit	9,30	Ohrvene	13 650	Leukocyten
„	12,30	bekommt 2000 g Fleisch		
„	3,15	Ohrvene	19 200	„
„	4,09	Milz	119 200	„
„	4,08	Leber	23 700	„

Hund.

„	8,45	Ohrvene	10 800	„
„	8,55	bekommt 50 g Fleisch		„
„	10,30	Ohrvene	13 000	„
„	12,24	Milz	19 600	„
„	12,25	Leber	16 000	„

C. Das untersuchte Material.

Weil die Angaben über die Bildung der farblosen Blutzellen der gesunden Milz sich widersprechen, untersuchte ich die Arten und die Größe der durch die Milz gebildeten Zellen, in zweiter Reihe aber die relativen Verhältnisse derselben.

Da ich über die Blutzellenbildung der Milz in den verschiedenen Abschnitten des postfötalen Lebens überhaupt keine Angaben in der Literatur vorfand, trachtete ich die Bildung von farblosen Blutzellen der Milz in jedem Alter so bei dem Kinde, wie auch bei dem Erwachsenen und Greise zu untersuchen.

Außer dem Leichenmaterial, das dem Gerichtsärztlichen, wie auch Pathologisch-anatomischen Institute Nr. I. der königlich-ungarischen Universität zu Budapest entnommen wurde und für welches ich dem Herrn Universitätsadjunkten Dr. Elemér Gyulay und dem Herrn Universitätsprofessor Dr. Béla Entz besten Dank sage, dienten Hunde, Katzen und Kaninchen als Untersuchungsobjekte.

Um ein allgemeines Bild über die Arten der von der Milz gebildeten farblosen Blutzellen zu gewinnen, untersuchte ich auch die von der Milz gebildeten Zellen von Pferden, Rindern und Schweinen, ferner von Nagetieren: Maus, Ratte, Meerschweinchen und von Vögeln die der Taube.

Natürlich mußte ich das Hauptgewicht auf die zur Kontrolle an Tieren angestellten Untersuchungen legen, auf welche ich in einer folgenden Abhandlung noch zurückkomme.

Die genaue Zählung der absoluten Blutzellenmenge des Leichenmaterials gelang nur bei ganz frischen Leichen, andernfalls färben sich die Aufstrichpräparate schlecht; was aber den Untersucher in größte Verlegenheit bringen kann, ist, daß es sich nicht genau feststellen läßt, ob der Tod während der Verdauung oder im Hungerstande eintrat.

D. Untersuchungsmethoden.

Da die Milzpulpa keine Lymphgefäße enthält, kann nur die Milzvene die gebildeten Blutzellen abführen. Eben deshalb hatte ich zur Feststellung der Menge und Arten der von der Milz gebildeten farblosen Blutzellen folgenden scheinbar einfachen Weg gewählt:

1. Mittels Bürkers Zählungsapparates hatte ich die Menge der farbigen wie auch der farblosen Blutzellen in einem cmm Blut der Milzarterie festgestellt. Um auch die absolute Menge und den Prozentsatz der einzelnen farblosen Blutzellenarten in einem cmm Blute konstatieren zu können, zählte ich gleichzeitig mit sämtlichen farblosen Blutzellen mittels Kompensationsokular Nr. 18 die einzelnen Zellarten: die Lymphocyten, die großen mononuklearen, die eosinophil und neutrophil granulierten Leukocyten.

2. Auf gleiche Weise untersuchte ich die farbige und farblose Blutzellenmenge in einem cmm der Milzvene wie auch die absolute und prozentuelle Zahl der einzelnen Blutzellenarten.

3. Aus dem Blute der Milzvene und Milzarterie hatte ich Aufstrichpräparate hergestellt. In den Aufstrichpräparaten stellte ich ferner zur Kontrolle durch Zählung von 200 Zellen die relativen Verhältnisse der einzelnen farblosen Blutzellenarten fest.

4. Aus den mit 10% Formalin fixierten Milzstückchen stellte ich mittels Tellyesniczkyschen und Krauseschen Gefrierzylinders dem Zwecke entsprechende 6—10 μ dicke Schnitte her. In den Schnitten untersuchte ich außerdem noch zur Kontrolle die farblosen Blutzellen der Milzpulpavenen.

Die Schnitte und Aufstrichpräparate färbte ich hauptsächlich nach Pappenheims panoptischer Weise; zur Färbung der neutrophilen Granulationen benütze ich die Ehrlichsche Mischung, zur Darstellung der basophilen Färbung des Plasmas aber bediente ich mich mit Pappenheims Methylgrün-Pyronin oft noch der Modifikation Kristallowitz.

Die Gefrierschnitte trocknete ich nach Eiweißeinklebung über der Bunsenflamme oder in freier Luft, die Färbung störenden Fette und Lipoide extrahierte ich nach Möglichkeit mit Methylalkohol und Aether, dann färbte ich sie mittels Essigsäure differenzierter Giemsafärbung, nach Pappenheims panoptischer und panchromer Weise, ferner nach der Modifikation Krause der Ehrlich-Biondischen Färbung.

Während meiner Untersuchungen fand ich, daß die Leukopoëse der gesunden Milz, genau wie die farblose Blutzellenmenge des zirkulierenden Blutes von den Tageszeiten, von der Verdauung und von dem Alter abhängt.

Um der durch die Verdauungsleukocytose verursachten Abänderung auszuweichen, bespreche ich in dieser Abhandlung meine vorgenommenen Untersuchungen nur bei frischen, durch Unfall oder Selbstmord Verstorbenen verschiedenen Alters, bei deren Obduktion leerer Magen, fast leeres Duodenum und Jejunum vorgefunden wurde.

Hiebei muß ich betonen, daß die zur Kontrolle angestellten oftmaligen Tierexperimente fast vollkommen den Angaben der hier angeführten Tabellen entsprechen.

E. Eigene Untersuchungen.

a) neugeborenes Kind.

In 1 cmm Blute der Arteria lienalis sind:			In 1 cmm Blute der Vena lienalis sind:			
Blutzellenarten	absolute Menge	relative Verhältnisse %	absolute Menge	relative Verhältnisse %	Um wie viel mehr oder weniger in der Vene: absolute	relative
Lymphocyten	11 442	58,9	19 566	60	< 1,7	+ 1,1 %
Große Mononukleare und Uebergangsformen	1 923	9,9	4 792	14,66	< 2,5	+ 4,76%
Eosinophil granulierte Leukocyten	427	2,2	751	2,30	< 1,2	+ 0,1 %
Basophil granulierte Leukocyten	58	0,3	55	0,20	> 1,12	— 0,1 %
Neutrophil granulierte Leukocyten	5 576	28,70	7 640	22,84	< 1,32	— 5,86%
Zusammen:	19 426	100	32 660	100	< 1,7	
Farbige Blutzellen	6 516 987		6 618 400			
Normoblasten	31%		36%			

Wie die erste Tabelle zeigt, enthält beim neugeborenen Kinde die Milzvene 1,7mal mehr farblose Blutzellen als die Arteria lienalis.

In der Milzvene des Neugeborenen sind der Leukocytenmenge und dem Verhältnisse des zirkulierenden Blutes entsprechend 3mal mehr Lymphocyten als neutrophil granulierte Leukocyten und von den durch die Milz gebildeten Zellen ist die Zahl:

1. der großen mononuklearen Leukocyten und Uebergangsformen 2,5 mal mehr,
2. die der Lymphocyten 1,7mal mehr,
3. die der neutrophil granulierten Leukocyten 1,32 mal,
4. die der eosinophil granulierten Leukocyten aber 1,2 mal mehr, als in der Arteria lienalis.

b) einjähriges Kind.

In 1 cmm Blute der Arteria lienalis sind:			In 1 cmm Blute der Vena lienalis sind:			
Blutzellenarten	absolute Menge	relative Verhältnisse %	absolute Menge	relative Verhältnisse %	Um wie viel mehr oder weniger in der Vene absolute	relative
Lymphocyten	7 129	51,3	12 645	52,00	< 1,77	+ 0,7%
Große Mononuklearе und Uebergangsformen	1 429	10,3	3 648	15,00	< 2,55	+ 4,7%
Eosinophil granulierte Leukocyten	458	3,3	1 556	6,40	< 5,3	+ 3,1%
Basophil granulierte Leukocyten	42	0,3	49	0,20	—	—
Neutrophil granulierte Leukocyten	4 838	34,8	6 420	26,40	< 1,33	—8,4%
Zusammen:	13 869	100	24 318	100	< 1,75	
Farbige Blutzellen	5 246 320		5 136 000			
Normoblasten	30,5%		37,2%			

Beim einjährigen Kinde enthält die Milzvene 1,7mal mehr farblose Blutzellen als die Arteria lienalis und ist in der Milzvene die absolute Menge der Lymphocyten, der farblosen Blutzellenmenge und dem Verhältnisse der Arten des zirkulierenden Blutes entsprechend 1,5 mal größer als die der neutrophil granulierten Leukocyten.

In der Milzvene ist die Zahl der durch die Milz gebildeten einzelnen farblosen Blutzellenarten:

1. die der eosinophil granulierten Leukocyten 3,3mal,
2. die der großen Mononuklearen und Uebergangsformen 2,55 mal,
3. die der Lymphocyten 1,77mal,
4. die der neutrophil granulierten Leukocyten 1,53 mal mehr als in der Arteria lienalis.

c) zweijähriges Kind.

In 1 cmm Blute der Arteria lienalis sind:			In 1 cmm Blute der Vena lienalis sind:			
Blutzellenarten	absolute Menge	relative Verhältnisse. %	absolute Menge	relative Verhältnisse %	Um wie viel mehr oder weniger in der Vene absolute	relative
Lymphocyten	4 418	47	8 787	49,2	< 1,98	+ 2,2%
Große Mononukleare und Uebergangsformen	1 081	11,5	2 661	14,9	< 2,46	+ 3,4%
Eosinophil granulierte Leukocyten	188	2	410	2,3	< 2	+ 0,3%
Basophil granulierte Leukocyten	19	0,2	18	0,1	—	—
Neutrophil granulierte Leukocyten	3 694	39,3	5 984	33,5	< 1,6	— 5,8%
Zusammen:	9 400	100	17 860	100	< 1,84	
Farbige Blutzellen	5 128 000		5 223 000			
Normoblasten	—		4%			

Bei einem zweijährigen Kinde enthält die Milzvene 1,81mal mehr farblose Blutzellen als die Arteria lienalis und der farblosen Blutzellenmenge und dem Verhältnisse des zirkulierenden Blutes entsprechend sind noch immer mehr Lymphocyten als neutrophil granulierte Leukocyten.

Von den einzelnen Blutzellenarten ist in der Milzvene die Zahl:

1. der großen mononuklearen Leukocyten und Uebergangsformen 2,46 mal,
2. die der eosinophil granulierten Leukocyten 2 mal,
3. die der Lymphocyten 1,98 mal,
4. die der neutrophil granulierten Leukocyten 1,6 mal größer als in der Arteria lienalis.

d) dreijähriges Kind.

In 1 cmm Blute der Arteria lienalis sind:			In 1 cmm Blute der Vena lienalis sind:			
Blutzellenarten	absolute Menge	relative Verhältnisse %	absolute Menge	relative Verhältnisse %	Um wie viel mehr oder weniger in der Vene: absolute	relative
Lymphocyten	3 310	37,2	6 096	38,1	< 1,8	+ 0,9%
Große Mononukleare und Uebergangsformen	979	11,0	2 288	14,3	< 2,34	+ 3,3%
Eosinophil granulierte Leukocyten	249	2,8	416	2,6	< 1,7	— 0,2%
Basophil granulierte Leukocyten	27	0,3	32	0,2	—	—
Neutrophil granulierte Leukocyten	4 335	48,7	7 168	44,8	< 1,6	— 3,9%
Zusammen:	8 900	100	16 000	100	< 1,77	
Farbige Blutzellen	5 246 000		5 356 000			
Normoblasten	—		2,6%			

Beim dreijährigen Kinde enthält die Milzvene 1,77mal mehr farblose Blutzellen als die Arteria lienalis und sind von den durch die Milz gebildeten Zellen der Leukocytenmenge und dem Verhältnisse des zirkulierenden Blutes entsprechend schon mehr neutrophil granulierte Leukocyten als Lymphocyten.

In der Milzvene ist die Zahl der einzelnen farblosen Blutzellen:

1. die der mononuklearen Leukocyten und Uebergangsformen 2,34 mal
2. die der Lymphocyten 1,8 mal,
3. die der eosinophil granulierten Leukocyten 1,7 mal,
4. die der neutrophil granulierten Leukocyten 1,6 mal mehr als in der Arteria lienalis.

e) vierjähriges Kind.

In 1 cmm Blute der Arteria lienalis sind:			In 1 cmm Blute der Vena lienalis sind:			
Blutzellenarten	absolute Menge	relative Verhältnisse %	absolute Menge	relative Verhältnisse %	Um wie viel mehr oder weniger in der Vene absolute	relative
Lymphocyten	2 839	33,4	5 588	34,6	< 2	+ 1,2%
Große Mononukleare und Uebergangsformen	935	11	2 326	14,4	< 2,5	+ 3,4%
Eosinophil granulierte Leukocyten	221	2,6	387	2,4	< 1,76	— 0,2%
Basophil granulierte Leukocyten	26	0,3	32	0,2	—	—
Neutrophil granulierte Leukocyten	4 479	52,7	7 816	48,4	< 1,7	— 4,3%
Zusammen:	8 500	100	16 150	100	< 1,9	
Farbige Blutzellen	5 026 000		5 146 000			
Normoblasten	—		1,8%			

Bei einem vierjährigen Kinde enthält die Milzvene 1,9mal mehr farblose Blutzellen als die Arteria lienalis und von den farblosen Blutzellen der Milzvene ist die absolute Zahl der neutrophil granulierten Leukocyten größer, als die der Lymphocyten. Die Zahl:

1. der Mononuklearen und Uebergangsformen ist 2,5 mal,
2. die der Lymphocyten 2 mal,
3. die der eosinophil granulierten Leukocyten 1,76 mal,
4. die der neutrophil granulierten Leukocyten 1,7mal mehr als in der Arteria lienalis.

f) fünfjähriges Kind.

In 1 cmm Blute der Arteria lienalis sind:			In 1 cmm Blute der Vena lienalis sind:			
Blutzellenarten	absolute Menge	relative Verhältnisse %	absolute Menge	relative Verhältnisse %	Um wie viel mehr oder weniger in der Vene absolute	relative
Lymphocyten	2 053	26	4 577	27,6	< 2,3	+ 1,6%
Große Mononukleare und Uebergangsformen	679	8,6	2 338	14,1	< 3,4	+ 5,5 %
Eosinophil granulierte Leukocyten	213	2,7	448	2,7	< 2	—
Basophil granulierte Leukocyten	24	0,3	26	0,16	—	—
Neutrophil granulierte Leukocyten	4 927	62,4	9 194	55,44	< 2	— 6,96%
Zusammen:	7 896	100	16 583	100	< 2,1	
Farbige Blutzellen	5 019 000		5 006 983			
Normoblasten	—		—			

Bei einem fünfjährigen Kinde enthält die Milzvene 2,1mal mehr farblose Blutzellen als die Arteria lienalis und in der Vena sind beiläufig 2 mal mehr neutrophil granulierte Leukocyten als Lymphocyten.

Von den einzelnen Blutzellenarten der Milzvene ist die Zahl:

1. der großen Mononuklearen und Uebergangsformen 3,4 mal,
2. die der Lymphocyten 2,3 mal,
3. die der neutrophil granulierten Leukocyten 2 mal,
4. die der eosinophil granulierten Leukocyten 2mal mehr als in der Arteria lienalis.

g) neunzehnjähriges Mädchen.

In 1 cmm Blute der Arteria lienalis sind:			In 1 cmm Blute der Vena lienalis sind:			
Blutzellenarten	absolute Menge	relative Verhältnisse %	absolute Menge	relative Verhältnisse %	Um wie viel mehr oder weniger in der Vene absolute	relative
Lymphocyten	2 000	26,31	2 916	23,98	< 2,43	— 2,38%
Große Mononukleare und Uebergangsformen	600	7,9	2 160	17,75	< 3,6	+ 10,15%
Eosinophil granulierte Leukocyten	167	2,2	384	2,82	< 2,3	+ 0,62%
Neutrophil granulierte Leukocyten	4 833	63,59	6 703	55,45	< 1,38	— 8,14%
Zusammen:	7 600	100	12 163	100	< 1,6	
Farbige Blutzellen	4 327 900		4 127 576			

Bei einem neunzehnjährigen Mädchen enthält die Milzvene 1,6 mal mehr farblose Blutzellen als die Arteria lienalis.

In der Milzvene sind 2 mal mehr neutrophil granulierte Leukocyten als Lymphocyten und von den einzelnen farblosen Blutzellenarten ist die Zahl:

1. der großen Mononuklearen und Uebergangsformen 2,6 mal,
2. die der Lymphocyten 2,43 mal,
3. die der eosinophil granulierten Leukocyten 2,3 mal,
4. die der neutrophil granulierten Leukocyten 1,38 mal mehr als in der Arteria lienalis.

h) siebenundzwanzigjähriger Mann.

In 1 cmm Blute der Arteria lienalis sind:			In 1 cmm Blute der Vena lienalis sind:		Um wie viel mehr oder weniger in der Vene	
Blutzellenarten	absolute Menge	relative Verhältnisse %	absolute Menge	relative Verhältnisse %	absolute	relative
Lymphocyten	1 964	25,87	4 207	28,26	< 2,14	+ 2,39%
Große Mononukleare und Uebergangsformen	532	7,00	1 102	7,4	< 2,07	+ 0,40%
Eosinophil granulierte Leukocyten	76	1,00	149	1,00	< 2	—
Neutrophil granulierte Leukocyten	5 024	66,13	9 430	63,34	< 1,9	— 2,79%
Zusammen:	7 596	100	14 888	100	< 1,9	
Farbige Blutzellen	4 916 000		4 856 000			

Bei einem siebenundzwanzigjährigen Manne enthält die Milzvene 1,9 mal mehr farblose Blutzellen als die Arteria lienalis.

In der Milzvene sind beiläufig 2 mal mehr neutrophil granulierte Leukocyten als Lymphocyten und von den einzelnen farblosen Blutzellenarten ist die Zahl:

1. der Lymphocyten 2,14 mal,
2. die der großen Mononuklearen und Uebergangsformen 2,7mal,
3. die der eosinophil granulierten Leukocyten 2 mal,
4. die der neutrophil granulierten Leukocyten 1,9 mal mehr als in der Arteria lienalis.

i) vierunddreißigjährige Frau.

In 1 cmm Blute der Arteria lienalis sind:			In 1 cmm Blute der Vena lienalis sind:			
Blutzellenarten	absolute Menge	relative Verhältnisse %	absolute Menge	relative Verhältnisse %	Um wie viel mehr oder weniger in der Vene absolute	relative
Lymphocyten	1 872	26	4 153	30,62	< 2,21	+ 5,62%
Große Mononukleare und Uebergangsformen	389	5,4	868	6,4	< 2,23	+ 1 %
Eosinophil granulierte Leukocyten	94	1,3	203	1,5	< 2,75	+ 0,2 %
Neutrophil granulierte Leukocyten	4 846	67,3	8 339	61,48	< 1,7	— 5,82%
Zusammen:	7 201	100	13 563	100	< 1,9	
Farbige Blutzellen	4 429 000		4 416 596			

Bei einer vierunddreißigjährigen Frau enthält die Milzvene beiläufig 1,9 mal mehr farblose Blutzellen als die Arteria lienalis.

In der Milzvene sind 2 mal mehr neutrophil granulierte Leukocyten als Lymphocyten und von den einzelnen farblosen Blutzellenarten ist die Zahl:

1. der großen Mononuklearen und Uebergangsformen 2,23 mal,
2. die der Lymphocyten 2,21 mal,
3. die der eosinophil granulierten Leukocyten 2,15 mal,
4. die der neutrophil granulierten Leukocyten 1,7mal mehr als in der Arteria lienalis.

j) dreiundvierzigjähriger Mann.

In 1 cmm Blute der Arteria lienalis sind:			In 1 cmm Blute der Vena lienalis sind:			
Blutzellenarten	absolute Menge	relative Verhältnisse %	absolute Menge	relative Verhältnisse %	Um wie viel mehr oder weniger in der Vene: absolute	relative
Lymphocyten	1 605	23,6	3 669	25,77	< 2,25	+ 2,17%
Große Mononukleare und Uebergangsformen	401	5,9	922	6,57	< 2,3	+ 0,67%
Eosinophil granulierte Leukocyten	163	2,4	352	2,5	< 2,16	+ 0,1 %
Neutrophil granulierte Leukocyten	4 631	68,1	9 273	65,16	< 2	— 3,64%
Zusammen:	6 800	100	14 216	100	< 2,14	
Farbige Blutzellen	4 527 000		4 416 000			

Bei einem dreiundvierzigjährigen Manne enthält die Milzvene 2,14 mal mehr farblose Blutzellen als die Arteria lienalis.

In der Milzvene ist die absolute Menge der neutrophil granulierten Leukocyten beiläufig 2,5 mal mehr als die der Lymphocyten, und von den einzelnen farblosen Blutzellenarten ist die Zahl:

1. der großen mononuklearen Leukocyten und Uebergangsformen 2,3 mal,
2. die der Lymphocyten 2,25 mal,
3. die der eosinophil granulierten Leukocyten 2,16 mal,
4. die der neutrophil granulierten Leukocyten aber 2,1 mal mehr als in der Arteria lienalis.

k) einundsechzigjähriger Mann.

In 1 cmm Blute der Arteria lienalis sind:			In 1 cmm Blute der Vena lienalis sind:			
Blutzellenarten	absolute Menge	relative Verhältnisse %	absolute Menge	relative Verhältnisse %	Um wie viel mehr oder weniger in der Vene absolute	relative
Lymphocyten	1 054	19	2 227	21,8	< 2,1	+ 2,8%
Große Mononukleare und Uebergangsformen	224	4	613	6	< 2,8	+ 2 %
Eosinophil granulierte Leukocyten	112	2	225	2,2	< 2	+ 0,2%
Neutrophil granulierte Leukocyten	4 200	75	7 151	70	< 1,7	—5%
Zusammen:	5 590	100	10 216	100	< 1,9	
Farbige Blutzellen	4 928 566		4 913 200			

Bei einem einundsechzigjährigen Mann enthält die Milzvene 1,9 mal mehr farblose Blutzellen als die Arteria lienalis.

In der Milzvene sind 3 mal mehr neutrophil granulierte Leukocyten als Lymphocyten und von den einzelnen farblosen Blutzellenarten ist die Zahl:

1. der großen Mononuklearen und Uebergangsformen 2,8 mal,
2. die der Lymphocyten 2,1 mal,
3. die der eosinophil granulierten Leukocyten 2 mal,
4. die der neutrophil granulierten Leukocyten aber 1,8 mal mehr als in der Arteria lienalis.

l) achtundsiebzigjähriger Greis.

In 1 cmm Blute der Arteria lienalis sind:			In 1 cmm Blute der Vena lienalis sind:		Um wie viel mehr oder weniger in der Vene	
Leukocytenarten	absolute Menge	relative Verhältnisse %	absolute Menge	relative Verhältnisse %	absolute	relative
Lymphocyten	859	15,3	1 602	18	< 1,9	+ 2,7%
Große Mononukleare und Uebergangsformen	297	5,3	499	5,6	< 1,6	+ 0,3%
Eosinophil granulierte Leukocyten	149	2,6	213	2,4	< 1,4	— 0,2%
Neutrophil granulierte Leukocyten	4 301	76,8	6 583	74,0	< 1,53	— 2,8%
Zusammen:	5 605	100	8 900	100	< 1,6	
Farbige Blutzellen	4 012 000		4 011 500			

Bei einem achtundsiebzigjährigen Greis enthält die Milzvene 1,6 mal mehr farblose Blutzellen als die Arteria lienalis.

In der Milzvene sind 4mal mehr neutrophil granulierte Leukocyten als Lymphocyten und von den einzelnen Blutzellenarten ist die Zahl:

1. der Lymphocyten 1,9 mal,
2. die der großen Mononuklearen und Uebergangsformen 1,6 mal,
3. die der neutrophil granulierten Leukocyten 1,53 mal,
4. die der eosinophil granulierten Leukocyten aber 1,4 mal mehr als in der Arteria lienalis.

F. Die Blutzellenbildungsleistung der Milz.

Zur Feststellung der Blutzellenbildung der Milz innerhalb 24 Stunden, konnte ich zwei Methoden verwenden.

Die eine Methode ist rein theoretisch: F. Verzar (1913) den der Leistung der Milz entsprechenden Oxygenverbrauch untersuchend stellte fest, daß 1 g der Milz, wie auch der anderen Eingeweideorgane, in 1 Minute 0,05 cmm Oxygen verbraucht. Nach zahlreichen Angaben über den Oxygengehalt des arteriellen und des venösen Blutes verschiedener Tiere enthalten 100 cmm arteriellen Blutes 18,2 cmm Oxygen, 100 cmm venösen Blutes dagegen 13,2 cmm Oxygen, was übrigens mit der Methode Haldanes leicht festgestellt werden kann.

Also 100 cmm Blut der Arteria lienalis übergibt, während es die Milz durchfließt, 5 cmm Oxygen den Geweben, 1 cmm durchfließendes Blut also 0,05 cmm; da aber 1 g der Milz in 1 Minute 0,05 cmm Oxygen verbraucht, so schickt folglich 1 g der Milz in 1 Minute durch die Vena lienalis 1 cmm Blut weiter.

Im Besitze dieser wichtigen Angabe, welche ich übrigens auch aus der Blutstromgeschwindigkeit der Vena lienalis feststellte, da ich die Zahl der farblosen Blutzellen der in 1 cmm der Milzarterie und Milzvene befindlichen Blutes kannte, konnte ich die farblose Blutzellenbildungsleistung innerhalb 24 Stunden der Milz berechnen.

Der farblose Blutzelleninhalt der Milzvene, wenn wir die durch die einzelnen Tageszeiten und Verdauungen hervorgerufene Leukopoëse der Milz in Betracht nehmen, ist absolut 1,9 mal größer als die farblose Blutzellenmenge der Arteria lienalis. Wenn wir die Zahl der farblosen Blutzellen in der Milzarterie auf 8000 schätzen, dann sind in der Milzvene 1,9 mal mehr, also 15 200 Leukocyten, und weil 1 g der Milz in 1 Minute 1 ccm d. h. 1000 cmm weiterschickt, dann bildet eine etwa 100 g schwere Milz in 1 Minute 15 200 $\times$ 100 . 1000 = 1 520 000 000 Leukocyten, in 60 Minuten 1 520 000 000 $\times$ 60 = 91 200 000 000, oder 91 Milliarden 200 Millionen, in 24 Stunden aber 912 $\times$ 24 = 2 Billionen 189 Milliarden.

Das ist eine fast unverständliche Zahl, wenn wir bedenken, daß in 3,5 Liter des zirkulierenden Blutes eines 70 kg schweren Mannes die Gesamtzahl der Leukocyten nur etwa 28 Milliarden ist. Die während 24 Stunden gebildeten etwa 37mal mehr farblose Blutzellen der Milz können nur in der Verdauungsleukocytose verschwinden.

G. Zusammenfassung.

Zur Zeit herrschen über die Größe der Bildung von farblosen Blutzellen der gesunden Milz zwei entgegengesetzte Ansichten.

Die Anhänger der polyphyletischen Lehre halten die Bildung farbloser Blutzellen der gesunden Milz für unbedeutend, während die Monophyletiker hauptsächlich nach den Angaben der Forscher des vorigen Jahrhunderts sie für außerordentlich groß erachten.

Wenn die Angaben Vierordts (55) Hirts (55), Funkes (63) und Weidenreichs (901) wahr gewesen wären, wonach in der Milzvene 120 mal, 31 mal, 190 mal oder 70 mal mehr Leukocyten sind als in der Milzarterie, wenn z. B. in einem cmm Blut der Milzarterie 8000 Leukocyten sind — dann enthielte ein cmm Blut der Milzvene 800 000, 248 000, 1 520 000 oder 5 600 000 Leukocyten.

Wenn ich unter den Angaben von Hirt die kleinste annehme, so wären in einem cmm Blut der Milzvene 248 000 000 Leukocyten.

Anderseits habe ich durch meine Experimente festgestellt, daß 1 g der Milz in 1 Minute 1 cmm Blut durch seine Milzvene weiterschickt.

Im Besitze dieser Angabe habe ich ausgerechnet, daß bei einem Manne, der eine etwa 100 g schwere Milz und 35 Liter zirkulierendes Blut hat, bei dem die Zahl der im Blute zirkulierenden sämtlichen Leukocyten rund 28 Milliarden ist, die Milz innerhalb 24 Stunden 35 Billionen 712 Milliarden Leukocyten in das zirkulierende Blut schicken würde, d. h. die Milz würde innerhalb 24 Stunden das 1275fache sämtlicher Leukocyten des zirkulierenden Blutes bilden und, weil wir die Zahl der farblosen Blutzellen des zirkulierenden Blutes, abgesehen von den durch die Verdauung und Tageszeiten verursachten Schwankungen, für beständig erachten können, so würden, wenn sich die Angabe Hirts bewahrheiten würde, die farblosen Blutzellen nur 1 Minute zu leben haben.

Aus meinen Untersuchungen ergab sich, daß die Leukopoëse der gesunden Milz von drei Faktoren abhängt: 1. von dem Alter des Organismus, 2. von der Verdauung und 3., obgleich in geringerem Grade, von den Tageszeiten.

Im Mittel enthält die Milzvene in jedem Alter, beim Kinde, beim Erwachsenen, und beim Greise 1,84mal mehr farblose Blutzellen als die Arteria lienalis, aber das Verhältnis der Zellarten ist in jedem Alter verschieden. Beim Neugeborenen, beim ein- und

zweijährigen Kinde enthält die Milzvene, der Leukocytenmenge und dem Verhältnis des zirkulierenden Blutes entsprechend, von den der Milz entstammenden Zellen mehr Lymphocyten als neutrophil granulierte Leukocyten.

Vom dritten Jahresalter angefangen, im 4. und 5. Jahre bildet die Milz auf Kosten der Lymphocyten beständig mehr und mehr neutrophil granulierte Zellen, so daß in der Milzvene eines sechsjährigen Kindes die absolute Menge die der Milz entstammenden neutrophil granulierten Leukocyten schon 2 mal so groß ist, als die der Lymphocyten.

Vom 6. Jahre bis zum 40. Jahre beträgt in der Milzvene die absolute Zahl der neutrophil granulierten Leukocyten beständig 2 mal so viel als die der Lymphocyten.

Vom 40. Jahr angefangen erhöht sich die absolute Zahl der neutrophil granulierten Leukocyten gleichmäßig: vom 40.—60. Jahre sind in der Milzvene 2 mal, vom 60.—70. Jahr 3 mal, vom 70.—80. aber 4mal so viel neutrophil granulierte Leukocyten als Lympho cyten.

Außer dem soeben beschriebenen gegenseitigen Verhältnisse der neutrophil granulierten Leukocyten und Lymphocyten ist es auffallend, daß die Milz vom 11.—12. Tage nach der Geburt angefangen bis zum Ende des 1. Monats sehr viele eosinophil granulierte Leukocyten bildet.

Im Grunde ist aber in den verschiedenen Lebensaltern das relative Plus einzelner Zellenarten der Milzvene, den entsprechenden Zellen der Arterie angemessen, übereinstimmend.

In diesem Sinne sind beim Neugeborenen in der Milzvene von den der Milz entstammenden Zellen lymphoide Zellen: relativ dominierend die großen mononuklearen Leukocyten und Lymphocyten. Von den granulierten Zellen bildet die Milz relativ mehr neutrophil und weniger eosinophil granulierte Leukocyten.

Vom 5. Jahre angefangen ist relativ von den der Milz entstammenden Zellen — im Verhältnis zu den entsprechenden Zellen der Arterie, wie beim Neugeborenen selbst — die Zahl der lymphoiden Zellen am größten, unter den granulierten Zellen aber ist die relative Zahl der eosinophil granulierten Leukocyten größer als die der neutrophil granulierten Leukocyten.

Die Milz nimmt also in jedem Lebensalter an der Bildung sämtlicher farblosen Blutzellenarten,

die basophil granulierten Leukokyten ausgenommen, unseres zirkulierenden Blutes teil. Die von der 2. Hälfte des ersten Monates bis zum Ende des 3. Jahres sich erstreckende Zeit ausgenommen, in welcher sie hauptsächlich Lymphocyten und große mononukleare Leukocyten bildet, führt sie in jedem Lebensalter in erster Reihe neutrophil granulierte Leukocyten, nachher in der Reihenfolge Lymphocyten, große mononukleare Leukocyten und eosinophil granulierte Leukocyten in unser zirkulierendes Blut.

H. Literaturverzeichnis

Bannwarth, 1891, Untersuchungen über die Milz. Arch. f. mikr. Anat. Bd. 38. S. 345.

Dominici, H., 1900, Sur l'histologie de la rate normale. Arch. de Med. exper. et d'Anat. pathol. Tom. 12.

Derselbe, 1901, Sur l'histologie de la rate à l'état normal et pathologique. Arch. de Med. exper. et d'Anat. pathol. Tom. 13. p. 1.

Ebner, V. v., 1902, A. Köllikers Handbuch der Gewebelehre des Menschen. Bd. 3.

Ehrlich, P., 1878/79, Ueber die spezifischen Granulationen des Blutes. Verhandlung der Physiologischen Gesellschaft zu Berlin. Arch. f. Anat. u. Physiologie. Phys. Abt. 1879. S. 166.

Derselbe, 1889, Methodologische Beiträge zur Physiologie u. Pathologie der verschiedenen Formen der Leukocyten. Zeitschr. f. klin. Med. Bd. I. S. 553.

Ehrlich, P. und Lazarus, 1898, Die Anämie. I. Abt.: Norm. und path. Histologie des Blutes. I. Aufl.

Einhorn, M., 1884, Ueber das Verhalten der Lymphocyten zu den weißen Blutkörperchen. Inaug.Dissert. Berlin.

Funke, O., 1851, Ueber das Blut der Milzvene. Inaug.-Dissert. Leipzig. Nebst 1 lithogr. Taf.

Derselbe, 1863, Lehrbuch der Physiologie. Bd. I.

Hirt, F. H., 1855/56. Decopia relativa corpusculorum sanguinis alborum. Diss. inaug. Lipsiae. Deutsch bearbeitet in Müllers Archiv, 1856, p. 174. Ueber das numerische Verhältnis zwischen den weißen und roten Blutzellen.

Kölliker, A., 1849, Ueber den Bau und die Verrichtungen der Milz in Mitteil. der Zürich. nat. Gesellschaft. p. 120.

Derselbe, 1849, Ueber blutkörperchenhaltende Zellen. Zeitschr. f. wiss. Zool. Bd. I, S. 261 und Bd. II, S. 115.

Derselbe, 1849, Art. Spleen. in Todd's Cyclopaedia of Anat.

Derselbe, 1856, Bemerkungen über die Resorption des Fettes im Darm, über das Vorkommen einer physiologischen Fettleber bei jungen Säugetieren und über die Funktion der Milz. Verh. der phys. und Med. Gesellsch. zu Würzburg. Bd. VII. S. 174.

Derselbe, 1859, Handbuch der Gewerbelehre. IV. Aufl.

Derselbe, 1867, Handb. der Gewebelehre. V. Aufl.

Kochéleff, M. A. N., 1897, De l'influence de l'hyperémie et de l'anémie de la rate sur la constitution morphologique des globules blancs du sang. Arch. des Sc. biol. de St. Pétersburg, VI. 1. p. 17.

Laudenbach, M. J., 1897, Recherches experimentales sur la fonction hémopoetique de la rate. Arch. de Phys. IX. 2. p. 385.

Löwit, M., 1907, Die Entstehung der polynuklearen Leukocyten. Folia Haematologica. Bd. IV. S. 473.

Pappenheim, A., 1900, Von den gegenseitigen Beziehungen der farblosen Blutzellen zueinander. I. und II. T. Virchows Archiv Bd. 159 und 160. S. 40 bzw. 1.

Paten, D. Noël-Gulland, G. Lovell and Fowler, J. S., 1902, The relationship of the spleen to the formation of the blood corpuscles. The journ. of physiol. Bd. 28. S. 82.

Schwenkenbecher und Siegel, 1908, Ueber die Verteilung der Leukocyten in der Blutbahn. Deutsch. Arch. f. klin. Med. Bd. 92. S. 303.

Selinow und Uskow, 1897, De la rate suivant les globules blancs du sang et le nombre de ces derniers. Arch. des Sc. biol. de St. Pétersbourg. V. 1. p. 14.

Tellyesniczky, K. v., 1906, Die Milz. (Splen, Lien.) Ellenbergers Handb. der vergl. mikr. Anat. der Haustiere. Bd. II. S. 267.

Türk, W., 1904, Vorlesungen über klinische Hämatologie. I. T.

Verzár, Fr., 1913, Die Größe der Milzarbeit. Biochem. Zeitschr. Bd. 53. S. 69.

Vierordt, H., 1854, Beiträge zur Physiologie des Blutes. Arch. f. phys. Heilkunde. XIII. 2. 3.

Vulpius, A., 1894, Beiträge zur Chirurgie und Physiologie der Milz. Beitr. zur. klin. Chirurg. XI. 3. S. 633.

Weidenreich, Fr., 1901, Das Gefäßsystem der menschlichen Milz. Arch. f. mikr. Anat. Bd. 58. S. 247.

Derselbe, 1905, Ueber die Entstehung der weißen Blutkörperchen im postfötalen Leben. Verh. der Anat. Gesellsch. Genf S. 71.

Derselbe, 1909—1911, Die Leukocyten und verwandten Zellformen. Ergebn. d. Anat. und Entwicklungsg. Bd. 19.

Wolff, A., 1902, Ueber die Bedeutung der Lymphoidzelle bei der normalen Blutbildung und bei Leukämie. Zeitschr. f. klin. Med. Bd. 45. S. 385.

Bakteroiden, Mitochondrien und Chromidien.

Ein Beitrag zur Entwicklung des Bindegewebes.

Von

Prof. Dr. **E. Trojan** (Prag).

Aus dem zoologischen Institute der Deutschen Universität in Prag.

Hierzu 1½ Tafeln und 4 Textfiguren.

Die Untersuchungen, die den Gegenstand vorliegender Mitteilung bilden, beziehen sich auf den marinen Ringelwurm Chaetopterus variopedatus Clap. In Anbetracht dessen, daß dieses Tier bis jetzt seltener wissenschaftlich bearbeitet wurde und im allgemeinen nicht genug bekannt sein dürfte, soll es nicht überflüssig erscheinen, wenn seine Abbildung hier beigegeben wird (Taf. XIII, Fig. 1). Den Verfasser hat das Objekt, das nebenbei bemerkt, über ein prächtiges Leuchtphänomen verfügt, bereits vor Jahren (1913) anläßlich seiner Studien mit leuchtenden Tieren interessiert. Bei derselben Gelegenheit wurden damals neben den Leuchtorganen auch andere eigenartige Hautdrüsen des Tieres beschrieben. Ueber diese Anfangsstudien des Objektes war schwerlich herauszukommen, da sich die Versorgung mit Material aus der Adria für unzulänglich erwies. Die unablässigen Bemühungen seitens des Leiters der ehemaligen k. k. zoologischen Station in Triest, Herrn Prof. C o r i , dem Verfasser Material in größeren Mengen und unversehrtem Zustande zu beschaffen, waren endlich von Erfolg gekrönt, als zur Zeit der Frühjahrs-Tag- und Nachtgleiche 1913 die ausgiebigen Fundorte im Triester Golf vor Capodistria und Zaole entdeckt wurden. Seitdem konnte an die Verwirklichung des Planes, eine Chaetopterus-Monographie zu schaffen, geschritten werden. Ein guter Teil der Arbeit ist bereits

erledigt, doch behindert der Weltkrieg seit seinem Ausbruche eine gedeihliche Fortsetzung und Vollendung des Werkes. So sieht sich der Verfasser nur ungern veranlaßt, gewisse Kapitel, denen im Verlaufe der weiteren Studien kaum etwas mehr hinzuzufügen sein wird, aus dem Zusammenhange loszulösen und vor der Vollendung des Ganzen zu publizieren. Als ein solches für sich abgeschlossenes Thema sieht er die Resultate an, die er hinsichtlich der Entstehung des fibrillär-faserigen Bindegewebes bei dem Wurme gewonnen hat.

Eine gelungene Konservierung des Chaetopterus gehört nicht zu den leichtesten Arbeiten und will erst gelernt sein. Das Tier ist nämlich im Leben von einer Zartheit wie die Ctenophoren, eine direkte Berührung mit ihm daher so wenig als möglich angezeigt. Dazu kommt noch das Vermögen der Autotomie, wie man die Eigenschaft nennen kann, insofern der Wurm nämlich, was früheren Autoren bereits bekannt war, zumeist an einer typischen Stelle des Körpers, ehe man sich dessen versieht, oder auch sonst an anderen Stellen entzweibricht. Mit Rücksicht auf das gesteckte Ziel einer monographischen Bearbeitung war es geboten, soviel der gangbaren Konservierungsmethoden anzuwenden als möglich. Einige mußten gleich nach dem ersten Versuch aufgegeben werden, da sie das Tier sofort zur Unkenntlichkeit entstellten. Wenn schon das äußere Aussehen arg mitgenommen war, was hätte man von der anatomischen und histologischen Untersuchung an solchen Exemplaren erwarten können? Bewährt haben sich einzig und allein die Fixierung in ungewöhnlich starkem Formol und in Kaliumbichromatgemischen. Für die vorliegende Studie war die letztgenannte Konservierungsart von Vorteil; der Umstand nun, daß sich gerade am Kaliumbichromatmaterial bei Anwendung der Eisenhämatoxylinfärbung nach Heidenhain in Schnitten ganz eigenartige, prägnante Bilder zeigten, die man bei anders fixiertem Material nicht zu sehen bekam, legte die Vermutung nahe, es könnte sich hier etwas zur Klärung der Mitochondrien- oder Chromidienfrage ausfindig machen lassen.

Die ersten Beobachtungen wurden gelegentlich der Studien über die Genese der Borsten des Wurmes gemacht. Zu diesem Zwecke erwies sich das Körperende des Tieres als äußerst vorteilhaft. Wie das Bild (Taf. XIII, Fig. 1) zeigt, verjüngt sich das Tier gegen das Schwanzende derart, daß das letzte Körpersegment sehr minutiös, fast von mikroskopischen Dimensionen ist. Man kann nach dem, was man bei der histologischen Betrachtung dieser Körperregion

wahrnimmt, direkt sagen, daß man gewissermaßen embryonale Gewebe vor sich hat; das gleiche gilt auch von den äußersten Spitzen aller Neuropodien. Und auf diese beiden Stellen beziehen sich hier zunächst die Angaben über die durchgeführten Untersuchungen. Zum leichteren Verständnis des Nachfolgenden sei einiges Allgemeine über den histologischen Bau der Körperdecke vorausgeschickt. Die Haut, der sogenannte Hautmuskelschlauch unseres Wurmes entbehrt einer Cuticula; es bildet somit das einfache Epithel der Hypodermiszellen die äußerste Schichte am Körper. Die Basalenden jener Zellen pflegen sonst am Annelidenleib auf einer Basalmembran, der Stützlamelle zu ruhen, unterhalb derer dann die Muskelzüge verlaufen, die gegen die Leibeshöhle von dem Peritoneum abgegrenzt sind. Dieses bei jedem Anneliden, im allgemeinen auch bei Chaetopterus zutreffende Schema gilt für das hinterste Schwanzende und die Neuropodienspitzen nicht. Hier bieten die Schnitte (Taf. XIII, Fig. 9) ein Bild, das wir an Stellen intensivsten Wachstums anzutreffen gewohnt sind. Syncitiale Verbände, wo die Abgrenzung der Hypodermiszellen (h) und sonstige Differenzierung kaum anhebt, werden hier angetroffen; einwärts von ihnen eine Anzahl von dicht nebeneinanderliegenden Kernen (k'), die sich von denen der Hypodermiszellen (k) wohl unterscheiden, denn sie sind größer und chromatinreicher. In der plasmatischen Grundsubstanz dieses Verbandes zeigt sich eine äußerst feine Granulation von gleichmäßiger Verteilung (Taf. XIII, Fig. 9 bh). Weiter nach innen wird man eine andere Körnelung gewahr, die den Charakter der Feinheit und Gleichmäßigkeit vermissen läßt. Es ist vielmehr ein feines Netz, in dessen Maschen größere Ansammlungen von Körnchen liegen. Körnchen gibt es auch in den Fäden des Netzes; aber man sieht sie beiderorts in verschiedenen Dimensionen und Formen, winzig kleine neben bedeutend größeren, kugelrunde neben elliptischen und stäbchenförmig verlängerten (Taf. XIII, Fig. 9, Taf. XIV, Fig. 11, 15, 27, 29, 32, ch). Die Kerne (Taf. XIII, Fig. 9 k'') stehen hier in weiteren Distanzen voneinander als dies in der oberen Schichte der Fall ist und sind chromatinfrei; man sieht einen Nukleolus (n) deutlich in ihnen. Die Frage, ob die beiden Arten der Granulationen und Kernen in genetischem Zusammenhange stehen, vielleicht so, daß die weiter einwärts liegenden sich von den äußeren ableiten, war aus den Präparaten nicht zu entscheiden, wird aber aus verschiedenen Momenten, die weiter unten auseinandergesetzt werden sollen, wahrscheinlich gemacht. Denkbar

wäre ja folgendes: Wenn auch Zellgrenzen in dem ersteren syncitialen Verbande nicht zu erkennen sind, so muß angenommen werden, daß sich die Körnchen auf einzelne Zellareale mit je einem Zentrum, dem Kern, verteilen. Körperwärts nun aber wächst der Umfang der betreffenden Stelle; auch macht sich hier bereits allmählich der Einfluß der Muskeln geltend, kein Wunder, daß die Verteilung der Körnchen nicht gleichmäßig bleibt, sondern Orte, wo ihrer bald mehr, bald weniger sich zusammenfinden, abwechseln. Der Umstand aber, daß in diesen Formationen Größen- und Formdifferenzen der einzelnen Granula eintreten, deutet auf zwei Möglichkeiten hin, nämlich die des selbständigen Wachstums und Teilungsvermögens. Auch darüber mehr im Nachfolgenden.

Auf eine Eigentümlichkeit sei hier noch besonderer Nachdruck gelegt: Alle Körnchen zeigen die Neigung, sich hintereinander in Reihen zu ordnen; so kommen rosenkranzartige Fäden mit gleichmäßig entfernt aufeinanderfolgenden Körnchen (Taf. XIV, Fig. 18, 33 ch) zustande, aber auch solche mit ungleich verteilten (Taf. XIV, Fig. 10 ch). Dabei läßt sich beobachten, daß je länger die Körnchenreihen werden, ihr grobkörniger Charakter immer mehr nachläßt, bis alle die vorher so typischen und markanten Gebilde völlig geschwunden sind (Taf. XIV, Fig. 10, 12, 18, 19, 30, 33). Gelungene Tinktionen zeigen klar, daß ein Abbau der Körner zu Fäden hier stattfindet. In einigen Fällen sieht man nämlich, wie die gestreckten Körnchen von ihren beiden Enden her an Tinktionsvermögen verlieren, so daß endlich bloß ein mittleres Stück noch typisch gefärbt erscheint; und selbst hier greift oft die Farbe wenig oder gar nicht mehr an; bei eiförmigen und kugelrunden Körnchen schwindet die Färbbarkeit von der Peripherie her, so daß die Konturen ungenau werden. So läßt sich dank dem tinktoriellen Verhalten verfolgen, wie im Baumaterial Fäden einverleibt werden und dabei eine chemische Wandlung erfahren.

Auf ein Teilungsvermögen deuten solche Stellen hin, wo die Körnchen derart nebeneinanderliegen, als wären sie soeben aus einer Teilung hervorgegangen (Taf. XIV, Fig. 25 ch). Diese müßte allerdings spontan vor sich gehen, da irgendwelche gewohnte Anzeichen für eine solche, so namentlich die Streckung zur Hantelform nirgends zu beobachten ist. Und doch ist in mancher Gruppe wieder die Anordnung der Körnchen eine derart regelmäßige, daß man sie

schwerlich anders als eine Folge vorangegangener Teilung zu deuten vermöchte (Taf. XIV, Fig. 16, 21 ch).

Die Frage, woher die Granulationen kommen, war trotz aller Bemühungen an diesen Stellen der stets neu entstehenden Gewebe nicht zu lösen; hier liegen die Verhältnisse infolge der außerordentlichen Feinheit, aber zugleich auch der Massenhaftigkeit zu unklar; deutlicher wird das Bild weiter unterhalb in der Richtung körperwärts, wo die Differenzierung der Gewebe halbwegs in die Wege geleitet ist, namentlich die der Hypodermiszellen und deren Stützgewebe, der Basalmembran. Hier sieht man, gerade was letztere betrifft, bereits um einzelne Kerne dichteres Plasma, hier in rundlicher, dort in vieleckiger Form; wenn auch die Begrenzung manches noch zu wünschen übrig läßt, immerhin erwecken solche Bilder schon die Vorstellung von Zelleinheiten. Eine genaue Musterung derselben liefert die interessante Tatsache, daß sie nicht alle Kerne mit gleicher Konstitution haben. In dieser Zelle liegt ein massiver, scharf begrenzter, kugelrunder Kern, in jener dagegen ein chromatinarmer, mit ungenauen Umrissen, der meist Zeichen von Verquellung oder sonstiger Destruktion zur Schau trägt (Taf. XIV, Fig. 24 a, k). Wenn man nun im letzteren Falle nur vereinzelte, von Eisenhämatoxylin geschwärzte Granula in seinem Inneren liegen sieht, dafür aber die gleichen in reicher Zahl außerhalb seiner Grenzen im Zellplasma (ch), so vermag dies schon den Verdacht zu erwecken, die letzteren könnten aus dem Kerne stammen. Die Mikrophotographien (Taf. XIV, Fig. 17, 23, 24) geben vielleicht Zeugnis dafür, daß ein Austritt der Granula aus dem Kern hätte stattfinden können. Ueberaus oft nämlich trifft man die Körnchen unmittelbar an der Kernperipherie und daneben unregelmäßig über das Zellplasma verteilt. Ganz auffällig aber wird es in manchen Schnitten, daß der Kern als ein lichtes Bläschen, das sonst nichts als den Nukleolus enthält, da liegt, wogegen das Plasma mit Körnchen, deren Anordnung mitunter eine schöne Regelmäßigkeit verrät, übersät ist, so liegen jene entweder in konzentrischen Schichten um den Kern oder strahlen radiär von ihm aus (Taf. XIV, Fig. 20 ch). Die letztere Erscheinung hat sich aus den Präparaten gut ableiten lassen. Die Figur 23 Taf. XIV zeigt einen Kern von Stechapfelform (k), der dadurch zustande kommt, daß auf der Kernoberfläche zahlreiche Höcker, von denen aus radiäre Plasmabrücken zur Peripherie der Zelle abgehen, entstehen. Auf diesen

Straßen dürfte die Auswanderung des Chromatins aus dem Kerne stattfinden. Auf diesen Plasmabrücken werden sich aber auch andere feste Umwandlungsprodukte und zwar die des total vakuolisierten Plasmas (Taf. XIV, Fig. 17 v) angesammelt haben. Daß dabei verschiedene Grade von Regelmäßigkeit in der Anordnung zutage treten, wie es eben der zufällige Stand der Vakuolisierung mit sich bringt, ist leicht begreiflich. Wichtig ist nun die Tatsache, daß die Granulationen nicht in der Nähe des Kernes, nicht in der Zelle bleiben, sondern wandern. Ist die Zelle von vieleckiger Gestalt und ihre Ecken, wie dies meist zutrifft, sogar in Fasern ausgezogen, dann ist den Körnern der Weg der Wanderung vorgezeichnet; sie ziehen nach den Ecken und entlang der Fasern dahin. Ist der Zelleib aber rund, dann kommt es zu seiner Umformung in ein Gebilde mit anfangs abgerundeten Ecken (Taf. XIV, Fig. 20), die sich dann zuspitzen und endlich Fortsätze ausstrecken. So setzt sich das Körnchenmaterial in Bewegung. Und es müssen derartige Vorgänge in vita vor sich gehen, sonst wären Bilder in den Präparaten, die gewissen Rhizopoden stark ähneln, unerklärlich. Es geschieht, wie man es weiters aus den Schnitten ableiten kann, daß die dahinfließenden Körnchenreihen in ihrer Weiterbewegung auf ihresgleichen aus Nachbarzellen stoßen, wodurch Stauungen, Granulahaufen zustande kommen, aus denen dann wieder ein Abfließen der Körnchen in einem neuen Strome erfolgt (Taf. XIV, Fig. 15, 28, 29). Auch derartige Bilder erinnern ganz lebhaft an lebende, kriechende Amöben und gestatten es nicht, sie für Kunstprodukte der Fixierung zu halten. Man kann aber auch innerhalb eines Körnchenstromes Granulaanhäufungen und zwar oft in ziemlich regelmäßigen Intervallen beobachten; auf diese Weise kommen inselkettenartige Verbände zustande (Taf. XIV, Fig. 12, 19). Man kann sich vorstellen, daß aus solchen nach Abbau der Granula bandartig verbreiterte Fasern der Bindesubstanz hervorgehen, vielleicht auch Lamellen und Umscheidungen.

Eines verdient hier noch Berücksichtigung: Die Körnchen erreichen niemals, sofern sie in der Nähe des Kernes angetroffen werden, jenes Volumen, das ihnen zukommt, wenn sie fern von Kern und Zelle auf der Wanderschaft begriffen sind. Daher ist ihnen, vielleicht nicht allen, Wachstumsvermögen zuzuschreiben; direkt verfolgen läßt sich solches allerdings nicht. Das deutliche Zeugnis, das die Färbetechnik, wie oben erwähnt, für den Abbau der Körnchen abgibt, kann unmöglich im Sinne ihres Aufbaues gedeutet wer-

den, denn nur von den Reihen, wo die Granula eng hintereinander folgen, ohne daß die geringste Spur einer Verbindung nachweisbar wäre, bis zu den deutlichen Fäden mit geringen Ueberresten von Körnchen oder gar ohne solche, gibt es allerlei Uebergänge. Da kann man es verfolgen, wie die Körnchen immer kleiner und schütterer werden (Taf. XIV, Fig. 10, 22, 33 ch'), Hand in Hand damit aber ein Faden allmählich besser zum Vorschein kommt; was früher eine zarte, kaum entdeckbare Struktur war, tritt jetzt als stärkere Faser dem Auge des Beobachters entgegen.

Dort, wo die Granulationen das Feld beherrschen, kann von einem Fasernetz nicht die Rede sein; um so mehr drängt sich aber ein solches in den Vordergrund, je kleiner die Körnchenmenge wird (Taf. XIV, Fig. 27). Ein Zusammenhang zwischen Körnchen- und Faserstrukturen ist demzufolge zweifellos vorhanden und zwar kein anderer, als daß Körnchen Faserbildner sind. Das läßt sich nicht nur beim Aufbau der Basalmembran des Hautmuskelschlauches (Taf. XIII, Fig. 2), sondern auch anderorts am Körper unseres Anneliden beobachten, so vor allem an den Neuropodien; ist ihre äußerste Spitze im Innern von einer hyalinen, schleimigen Masse erfüllt, so werden weiter einwärts Fibrillen und Fasern in ihr sichtbar, peripher feine und lockere, axial grobe und dichtere, kurz man hat das Bild eines fibrillären Bindegewebes vor sich, wie es seit langem bei Ringelwürmern bekannt ist (Taf. XIII, Fig. 9, bg). Van Gieson- und Caleja-Färbungen lassen keinen Zweifel zu, daß es sich nur um Bindegewebsfibrillen bzw. Bindegewebsfasern handeln kann. Bis jetzt war das Auftreten solcher Gebilde in der Histologie so ziemlich unvermittelt; man wußte, daß sie da sind, aber nicht, wie sie zustandekommen und fand sich daher, von M e v e s (1910) Erklärungsversuch mit Mitochondrien abgesehen, mit der kurzen Feststellung ab, daß sie entweder in eigenen Zellen oder in der homogenen Grundsubstanz gebildet werden, ohne über das „Wie" etwas sagen zu können. Auch im vorliegenden Falle wären kaum mehr Erfolge zu erwarten gewesen, wenn nicht die histologischen Details des hintersten Körperendes und der Neuropodialspitzen unter Anwendung spezifischer Fixierung- und Färbemethoden scharf ins Auge gefaßt worden wären.

An diesen beiden Stellen aber gibt es außer der Basalmembran noch eine andere Richtung, in der sich die Entstehung des filzig faserigen Bindegewebes unter genau denselben Erscheinungen wie

oben verfolgen läßt; das ist der Beginn der Umscheidung der Muskulatur. Die Muskeln der Haut sind die ersten, die sich wie ein Keil in das Bindegewebskissen einschieben und die Faserzüge zum Auseinandergehen zwingen. Dieses Hineinwachsen hat zur Folge, daß zunächst die Hautmuskulatur allseits von Bindegewebe umhüllt wird. Des weiteren greift natürlich diese Umscheidung auch auf die Transversal- und Borstenmuskeln über. Das mechanische Moment bringt es mit sich, daß an allen Stellen erhöhter Inanspruchnahme des Muskelsystems das Bindegewebe nicht aus der Stufe einer zarten, niedrigen Umhüllung bleibt, sondern mitunter ganz mächtig wird. Infolge beständiger Zugwirkung erfolgt ein starkes Abfließen der pseudopodienartigen Fortsätze mit ihren Körnchen in der Richtung des betreffenden Muskels (Taf. XIV, Fig. 15, 28) und so kann man entlang eines solchen in dem Präparate oft vielfache Körnchenstraßen beobachten. Ueberall zwischen seine Fasern drängen sich Bindegewebszellen hinein und treiben ihre gekörnelten Fortsätze vor sich hin (Taf. XIV, Fig. 18 ch). Mit der Auflösung der Granula wird Material von Bindesubstanz gewonnen, so daß in den feinen Spalten zwischen den Muskelfasern dünne Bänder anstatt der Fäden zustandekommen.

Was von der Umwachsung muskulöser Substanzen durch Bindegewebe soeben gesagt wurde, gilt nahezu in gleicher Weise von der des Nervensystems. Die Zentralorgane, insbesondere die longitudinalen Bauchstränge und die Seitennerven weisen eine Umhüllung auf, die jene der Muskelzüge noch übertrifft. Da handelt es sich oft nicht mehr um eine bloße Umscheidung, sondern um hohe Schutzpolster, welche die Nervensubstanz auf ihrer der Außenwelt zugewendeten Seite unter der Haut begleiten. Die Anwesenheit der Granulationen verrät den Charakter des in Rede stehenden Zellmaterials. Das Gewebe zeigt sich mehr locker, luftig, dürfte aber in vita von Lymphe durchströmt sein, denn sein Hohlraumsystem bleibt nicht auf der primitiven Stufe eines faserigen Maschenwerkes stehen; vielmehr wird durch Ausbildung einzelner, wenn auch weniger Fäden zu Lamellen der Grund zu kanalartigen Gebilden gelegt.

In voller Entwicklung endlich findet man alle die besagten Erscheinungen an unserem Anneliden dort, wo das Bindegewebe ausgesprochen die Rolle eines Füllgewebes spielt, also hauptsächlich axial in allen seinen Körperanhängen. Wie sieht es nun da aus? Bei

aller Regellosigkeit sichtbarer histologischer Gebilde wie Zellen, Fasern, Fibrillen, Kerne, Körnchen, Kanälchen und Lakunen dürfte sich der Nichteingeweihte in jenem Gewebe zunächst wohl kaum zurechtfinden. Will man eine Orientierung versuchen, so ist es am besten von solchen Stellen auszugehen, wo die besagten Einzelheiten so wenig als möglich zusammengedrängt sind. Dort überwiegt vor allem eine Grundsubstanz gallertartigen Charakters; sie ist von einem Hohlraumsystem durchsetzt, in dessen Lumen sich zu Lebzeiten wahrscheinlich Leibeshöhlenflüssigkeit bewegt. Kanäle und Kanälchen sind hier vom Schnitt in verschiedenster Richtung getroffen worden. Die Wandungen derselben erhalten durch Tinktion deutliche Konturen gegenüber der sie umgebenden Gallerte, was auf ein Vorhandensein differenzierter Substanzen zurückzuführen ist; solche sind also in Form von Platten zu Wandungen der Hohlräume ausgebildet. Kontinuierlich sind sie nicht, wie aus der Schnittserie ersichtlich, denn stellenweise gibt es nur schmale Bänder und Fäden. Ganz analog, wie oben beschrieben, ziehen Körnchenreihen in den Wandungen dahin, wieder als Vorstufen von Fibrillen und Fasern des künftigen Bindegewebgerüstes. Hier inmitten ihrer Nährlösung sind sie alle grobkörnig. Es geht natürlich nicht an, in den Schnitten den Zusammenhang von Fortsätzen und Zelle zu erkennen, weil das an sich kompliziert verzweigte Gebilde einer Zelle den mitunter vielfach gewundenen Röhrchen in der Gallerte folgt und daher in Schnitten auf verschiedenste Art und Weise getroffen wird. Um so besser aber kann man die Verhältnisse an solchen Zellen studieren, die nicht in der Nähe der Hohlräume liegen. Da sieht man anscheinend zwei verschiedene Arten von Zellen und zwar solche mit blasigen Kernen, welch letztere einen deutlichen Nukleolus enthalten (Taf. XIII, Fig. 3—8, Taf. XIV, Fig. 26 k) und Zellen mit massiven Kernen. Der zu diesen gehörige Plasmaleib ist mancherorts unscheinbar, wächst aber proportional mit dem Kerne; er zeigt von Anfang an die Neigung zur Bildung von Fortsätzen. Irgendwelche besondere Strukturen im Plasma sind anfangs nicht wahrnehmbar. Mit dem Größerwerden treten jedoch im Zelleib helle Räume auf, die ihn auflockern (Taf. XIV, Fig. 17, v). So wird dadurch, daß letztere immer größer werden, das Plasma schließlich auf zarte Membranen, die jene Räume gegeneinander abgrenzen, verteilt. Am deutlichsten ist die zartmembranöse Ausbildung dort wahrzunehmen, wo sich die Vakuolen in die Zellfortsätze erstrecken (Taf. XIII, Fig. 3—8, Taf. XIV, Fig. 17, 24),

so daß auf diese Weise gewissermaßen Trichter zur Entwicklung kommen. Gleichzeitig mit diesen Vorgängen zeigen sich Körnchen in der Zelle, deren Zahl mit fortschreitender Vakuolisation zunimmt. Diese Körnchen bleiben in ihrer Lage konstant; man findet sie immer auf den membranartigen Scheidewänden der Vakuolen hintereinandergereiht. Von da nehmen sie die Richtung nach den Trichterfortsätzen. Und weil man sie auch in diesen perlschnurartig aufeinandergereiht sieht (Taf. XIII, Fig. 4, 5, Taf. XIV, Fig. 17ch), hat man allen Grund, anzunehmen, daß sie auf diesem Wege aus der Zelle auswandern; proximal von ihr folgen sie einander innerhalb der erwähnten Trichter, distal, wo der Fortsatz äußerst zart wird, treten sie aus und gehen neben ihm einher (Taf. XIV, Fig. 30 ch). Mit dem Kern der Zelle ist inzwischen auch eine merkliche Wandlung vor sich gegangen; er liegt in der Zelle bar aller färbbaren Substanzen bis auf seinen Nukleolus (Taf. XIII, Fig. 2, 3—8, 9, Taf. XIV, Fig. 20, 26 kk''). Bilder ganz analog denen, wie sie oben bereits geschildert worden sind, weisen auch hier auf den Austritt chromatischer Substanzen hin. Auch hinsichtlich der Körnchenreihen wiederholen sich hier die gleichen Gruppierungen wie oben: streckenweise schöne Regelmäßigkeit in der Verteilung (Taf. XIV, Fig. 18 ch), dann wieder Unterbrechungen im Zuge; auch hier läßt sich's oft wahrnehmen, wie in einzelnen Intervallen Körnchen in Auflösung begriffen sind (Taf. XIV, Fig. 10, 22, 33 ch'); Stauungen, die zu inselartigen Körnchenhaufen Veranlassung geben, finden sich ebenfalls vor (Taf. XIII, Fig. 9, Taf. XIV, Fig. 29, 32 ch), auch kettenartige, lokale Verdickungen der Fäden (Taf. XIV, Fig. 12, 19, 21 ch), so daß dieselben als eine Reihe von Spindelzellen erscheinen; das elliptische, stets langgestreckte Körnchen einer jeden solchen Verdickung geht in reihenartig angeordnete Granulationen über. Man sieht hier auch eng nebeneinanderlaufende Körnchenzüge streckenweit beisammenbleiben und dann wieder auseinandergehen (Taf. XIV, Fig. 14, 28, 30, 31 ch); nach dem Schwund der Granula werden sie zu typischen Bindegewebsfibrillen bzw. Bindegewebsfasern. Auf diese Weise wird das Dickenwachstum der letzteren, sowie die Zusammensetzung aus Fibrillen verständlich. Mithin stellt sich der Aufbau des Bindegewebes im Zusammenhange bei dem Anneliden folgendermaßen dar:

Das Bindegewebe des erwachsenen Wurmes ist ein fibrilläres, dessen Grundmasse lokal überaus reich an filzig-faserigen Strukturen ist. Daß diese letzteren nicht von allem Anfang da sind, davon

kann man sich an den Spitzen der jüngsten Neuropodialanhänge und an dem hintersten Körperende überzeugen. Ihre Stelle vertreten hier Granulationen. Vom Embryo her leitet sich bekanntlich die Differenzierung der primären histologischen Baueinheiten, also auch jener des mesodermalen Keimblattes, denen die Entstehung des Bindegewebes obliegt, der Bindegewebszellen. Der Ausdruck „Zellen" ist eigentlich für sie nicht am Platze, denn es handelt sich, wie man an den Stellen erhöhter Wachstumstätigkeit sieht, eher um Kerne. Selbst dann, wenn sich aus der schleimigen Grundsubstanz, in der diese liegen, Plasma differenziert und zu je einem Kerne sich gesellt, vermag man oft noch nicht den Eindruck einer Zelle zu gewinnen, denn es gibt da bloß fein ausgezogene, kaum wahrnehmbare Fortsätze, die förmlich aus dem Kern herauswachsen; in Wirklichkeit ist dem natürlich nicht so, sie gehen von einer äußerst zarten Plasmahaut aus, die den Kern umhüllt. Bindegewebsfibrillen sind sie noch nicht, wohl aber für das Entstehen von solchen vorgezeichnete Bahnen. Derartiger Zellen werden mit fortgesetztem Wachstum immer mehr, wie auch die Grundsubstanz an Volumen beständig zunimmt. Die Zellfortsätze werden immer länger, verzweigen sich und bilden Anastomosen. Immerhin nimmt die Ausbildung der schleimigen Grundsubstanz ihren Fortgang in einem schnelleren Tempo als die der fädigen Strukturen und demzufolge könnte das primäre Fadengerüst, dazumal seine Ausläufer einander nicht überall zum Zusammenschluß erreichen, für die Dauer kaum eine gute Stütze abgeben. In diesem Moment haben scheinbar die Bindegewebszellen den Höhepunkt ihrer Entwicklung erreicht. Was sie an Plasma-Ausläufern produzieren konnten, haben sie getan. Der Stoffwechsel zwischen Zelleib und Kern hat diesen eine ungewöhnliche Größe erlangen lassen. Aus der Baueinheit aber, die in ihrer derzeitigen Verfassung dem Wurmkörper nicht mehr von Nutzen sein könnte, wird etwas, was noch äußerst zweckdienlich ist, gerettet; Granulationen gehen aus ihr hervor, die eine Wanderung antreten. Es deformiert der Kern und im Plasma treten Vakuolen auf. Die Entstehung der letzteren macht die peripheren Teile der Zelle straffer und wirkt dadurch in der Rolle einer Stützsubstanz sicher besser als homogenes Plasma. Noch mehr Effekt in dieser Richtung wird erzielt, wenn aus den einfachen Zellfortsätzen infolge Vordringens flüssigen Vakuoleninhaltes in der Achse zylindrische Gebilde entstehen; bekanntlich entsprechen Röhren den Anforderungen auf

Zug- und Druckfestigkeit weit besser als massive Stränge. Nach den Veränderungen des Kernes zu schließen gehört ein guter Teil der abrückenden Körnchen seinen chromatischen Substanzen an; jener geht jedoch nach ihrem Austritt nicht zugrunde, wird bloß kleiner und rundet sich ab. So liegt er chromatinfrei, mit einem deutlich wahrnehmbaren Nukleolus da, um vielleicht später wiederum aktiv zu werden. Vielfach kann auch beobachtet werden, daß, bevor noch irgendwelche Wandlung mit dem Kerne vor sich geht, Granula auch im Plasma auftreten und aus dem Zellverbande später ausscheiden. So verlassen Körnchen zweierlei Ursprungs, eines nukleären und eines plasmatischen, die Zellen. Unter dieser Annahme kann man es wohl verstehen, daß die Granulationen auf ihrer Wanderschaft dieselbe Tätigkeit entwickeln wie ihre Mutterzelle; eine jede Fadenspur, die sie zurücklassen, reagiert auf die typischen Bindegewebsfärbungen genau so wie die Ueberreste von jener, die sie als ein leeres Gerippe von Zellwand, zarten Scheidemembranen und Zellfortsätzen liegen gelassen haben. So entstehen Bindegewebsfibrillen aus einfachen, Bindegewebsfasern aus mehrfachen Körnchenreihen. Daß hiebei auch Granulareihen von einem Element zum anderen hinüberziehen, ist leicht begreiflich; auf diese Weise kommt ein zusammenhängendes Bindegewebsnetz zustande. Indessen wachsen einzelne Körnchen zu solchen Dimensionen heran, daß sie ihre Nachbarn um ein Mehrfaches übertreffen. Dabei gerät das eine oder andere außerhalb der Bahn etwas Plasma aus dieser mit sich reißend und legt so den Grund zu einer neuen Bindegewebszelle. Solche Körnchen sind offenbar nukleären Ursprungs. Vielleicht ist ferner auch die Annahme nicht grundlos, daß die feineren Granulationen dem Plasma angehören, denn sie gruppieren sich mitunter um Ruhekerne verlassener Bindegewebszellen (Taf. XIV, Fig. 26 ch). Es wäre denkbar, daß solche Kerne nach gewissen Ruheperioden Plasma an sich binden, mit jenen Körnchen also in Stoffaustausch treten, sich wieder mit chromatischen Substanzen versehen, kurz eine neue Zelle bilden. Unter Auflösung der plasmatischen Granulationen sendet die wiedergeborene Bindegewebszelle neue Fortsätze aus. Vielleicht wiederholt sich die Wiederherstellung alter Zellen öfter. Die Annahme, daß es auf diesen zwei Wegen, also durch ausgestoßenes Chromatin und Erneuerung alter Zellen zur Erhaltung und Vermehrung des geformten Stützgewebes des Anneliden kommt, erhält ihre besondere Stütze dadurch, daß eine Teilung

von Zellen, Fasern oder Fibrillen in den Präparaten nirgends beobachtet werden kann. Und was insbesondere den Grad der Ausbildung und die Verteilung der Bindesubstanzen in dem vorliegenden Wurmkörper anbelangt, spiegelt sich in manchem der histologischen Präparate das mechanische Prinzip als wichtigster Faktor für beide mit solcher Klarheit wider, daß darin ein unwiderleglicher Beweis für die Richtigkeit obiger Anschauungen erblickt werden muß. So zeigen z. B. die Träger der Granulationen in den zentralen Teilen der Füllmasse der Körperanhänge, wohin der Einfluß des Muskelsystems nicht reicht, einen ganz regellosen Charakter; sie breiten sich in der schleimigen Grundsubstanz aus, ohne eine bestimmte Richtung zu bevorzugen.

Ganz anders gestaltet sich das Bild dort, wo Muskeln in der Nähe sind. Hier deutet das Präparat auf den Vorgang in vita hin, wie aus Körnchenstauungen unter dem Einfluß des Zuges benachbarter Muskeln die Granulareihen nach einer Richtung hervorquellen; dementsprechend kommen lauter parallele Bindegewebsfibrillen bzw. Fasern längs des Muskels zustande; Queranastomosen spielen dabei eine ganz untergeordnete Rolle. Und so laufen die Körnerreihen nicht bloß entlang ganzer Muskelzüge mit, sondern sie verfolgen auch einzelne Fasern (Taf. XIV, Fig. 18 ch) bis mitten hinein zwischen die Zellen anderer Gewebe zur Ansatzstelle. Das läßt sich vor allem an jenen Stellen beobachten, wo die transversalen Muskeln aus dem Innern emporziehen und unter pinselartiger Ausbreitung ihrer Fasern an die Haut ansetzen. Einen besonders wertvollen Beleg liefern die Bilder mit Kreuzungsstellen zweier Muskeln. Nicht daß jeder der beiden darüber hinaus seine ursprüngliche bindegewebige Umscheidung behielte, nein, hier in den Winkeln der Kreuzung fließen die Körnchen in Haufen zusammen und von da aus erst wachsen Reihen derselben teils dem einen, teils dem andern Muskelzug folgend.

Und so wird denn auch der Aufbau der Grenzlamelle der Haut jetzt erklärlich. Wie vielfach bei anderen Würmern ist sie auch hier ein Fasernetz mit annähernd rhombischen Maschen; diese sind aus Körnchenreihen, derer Richtung aus dem Einflusse der sich kreuzenden Ring- und Längsmuskelzügen des Hautmuskelschlauches resultierte, hervorgegangen (Taf. XIII, Fig. 2 b). Es ist tatsächlich das Fasernetz der Grenzlamelle gegen das der Muskeln um etwa 45° gedreht.

Aber auch abgesehen von all dem Gesagten fällt insbesondere der Umstand ins Gewicht, daß das Vorkommen der in Rede stehenden Granulationen überall im Wurmkörper aufs engste mit dem Bindegewebe verknüpft ist, wo immer dieses vorkommt, tauchen jene bei entsprechender mikrochemischer Behandlung auf, spärlicher dort, wo das Wachstum beendet ist, um so reichlicher, wo immer neues Bindegewebe in Bildung begriffen ist.

Aus der einschlägigen Literatur sind bloß drei Autoren zu nennen, die sich genau mit derselben Materie beschäftigt haben, und zwar Cerfontaine, Cuénot und K. C. Schneider.

Cerfontaine (1890, S. 426) war der Entdecker der Granulationen. Er sah Häufchen von stäbchenförmigen Gebilden im Bindegewebe und in der Leibeshöhle des Regenwurmes und hielt sie für Bakterien. Sie sollten nach seiner Meinung der Grund sein, warum tote Regenwürmer in kurzer Zeit verwesen.

Cuénot (1898, S. 111) befaßte sich mit diesem Thema eingehender. Er beschrieb die Stäbchen als kleine, an den Enden abgestutzte, kristalloide Körperchen, die nahezu überall im Regenwurm den Bindegewebszellen inhärieren, aber äußerst leicht aus diesen heraustreten, sowie die Zellen durch irgendwelchen Eingriff zerstört werden. Alsbald fallen dann Amöbocyten über sie her, verdauen sie sukzessive, so daß aus den Stäbchen kleine Kügelchen werden. Gerade diese Tatsache scheint Cuénot bewogen zu haben, jene Körperchen für Mikroben zu halten, dazumal auch Bakterienfärbungen an ihnen glückten: er hielt sie für Bakteroide. Jedenfalls ist das, was dieser Autor in Wort und Bild über den Gegenstand dargestellt hat, nur ein Teil des Tatsächlichen, muß aber deshalb interessieren, weil auch er schon die wichtigsten Momente, die sich in der Bindegewebssubstanz bemerkbar machen, festgehalten hat, das sind 1. die Emission der Körperchen aus den Bindegewebszellen und 2. die Aufnahme derselben seitens anderer Zellen (allerdings bei ihm Amöbocyten). Es sind sozusagen die auffälligsten Episoden, die mit den damaligen Methoden der mikroskopischen Technik festgestellt werden konnten; verborgen dagegen blieben alle jene Feinheiten, wie die Bildung und Umwandlung von Körnchenreihen zartesten Kalibers und Hinterlassung ihrer Spuren, die Zusammengehörigkeit aller Körnchengebilde zu einem einheitlichen weit verzweigten und alle Bindesubstanzen des Wurmkörpers durchsetzenden Netz und noch anderes mehr wie oben beschrieben worden ist. Wahr-

scheinlich wäre Cuénot bei seiner Beurteilung andere Wege gegangen, wenn er dies alles zu Gesicht bekommen hätte. Daß er aber gerade auf Bakterien und Phagocyten verfallen ist, darf nicht wundernehmen, wenn man sich in das damalige Jahrzehnt zurückversetzt denkt, als gerade dieses Thema recht aktuell war. Unter dem zeitgemäßen Einflusse lag es nahe, die Regenwürmer leicht unter den Verdacht von Mikrobenträgern zu nehmen, nachdem Lortet und Despeignes in Exemplaren, die sie in Erde, welche von Lungenkrankensputum durchsetzt war, Tuberkelbazillen gefunden haben wollten. Würde es sich aber tatsächlich um eine Phagocytose handeln, so wäre sie gewiß nicht Joseph (1906, S. 6) bei seinen ausführlichen Studien über Amöbocyten von Lumbricus entgangen; ja es bemerkt gerade dieser Autor, daß er von einer solchen nichts gemerkt habe und daß gerade jene Zentren, um die sich die Granulationen scharen, nichts mit Amöbocyten zu tun haben; und Phagocytose können sie überhaupt nicht treiben, denn man trifft sie allenthalben inmitten einer gallertigen Grundsubstanz eingebettet und nicht frei vor etwa in der Leibeshöhle oder dem Kanalsystem. Im übrigen hat auch ihr ganzer Habitus nichts mit dem gemeinsam, was als Amöbocyt bisher beschrieben worden ist. Sie sind vor allem nicht Einzelindividuen, sondern Teile eines weit ausgebreiteten Gewebenetzes; der Zusammenhang mit einem solchen ist über alle Zweifel erhaben.

Die Vermutung Cuénots, daß seine Bakteroide eine Spezialität des Lumbricus seien, trifft in Wirklichkeit nicht zu, denn abgesehen davon, daß im vorliegenden Falle dieselben Gebilde bei einem marimen Wurme angetroffen werden, hatte auch K. C. Schneider (1902) schon Bekanntschaft mit ihnen bei den verschiedenartigsten Tieren gemacht, also eine Tatsache, die der Auffassung von Mikroben ebenfalls den Boden entzieht. Wie sollten denn Tiere ganz anderer Provenienz in den Besitz gleicher Mikroorganismen kommen? Wenn sich schließlich Cuénot nur auf eine Form der Bakteroide, nämlich die kristalloiden Stäbchen festgelegt hat, so ist dies bestimmt nicht ganz richtig. Es müßte ein Spezifikum für den Regenwurm sein, daß die Stäbchen dort Kristallecken und Kristallflächen von solcher Genauigkeit, wie er zeichnet, hätten; bei Chaetopterus existiert so etwas nicht. Und wenn Cuénot die Abrundung der länglichen Formen auf Verdauung, der sie in den Amöbocyten anheimfallen sollen, setzt, so kann auch davon hier

keine Rede sein, da die kugelrunde Körnchen Dimensionen annehmen, die von den stäbchenförmigen nie erreicht werden; diese stehen also jenen an Größe nach und es müßten demzufolge gerade umgekehrt die Stäbchen durch den Abbau der Kügelchen entstanden gedacht werden. Das betreffende Größenverhältnis tritt in den Präparaten des öfteren klar zutage, Fig. 11, 15, 27, 29 und 32 veranschaulicht es in ein und demselben Gesichtsfelde. Daß es sich aber bei Chaetopterus um etwas anderes handeln könnte als um die Cuénotschen „Bakteroide", ist ganz ausgeschlossen und geht auch daraus hervor, daß schon K. C. Schneider (1902) alle jene Gebilde bei den marinen Polychaeten Nereis und Sigalion, sowie dem terricoten Oligochäten Lumbricus mit ihnen identifizierte. An der Stäbchenform der Bakteroide aber hält dieser Autor nicht so fest, wenn er ihr auch, wo er dem Gegenstand speziell bei Lumbricus anläßlich der Beschreibung der Bindegewebszellen mit ihren strangartigen Fortsätzen ausführliche Worte widmet, den Vorrang gibt. Er schreibt (S. 411): „Der bemerkenswerteste Charakter der Stränge ist aber die Einlagerung stabförmiger, scharf begrenzter Gebilde, die als Bakteroiden bezeichnet werden und vielleicht Bakterien (Cuénot) vorstellen, die im Bindegewebe schmarotzen. Die Bakteroiden erscheinen gewöhnlich als schmale glänzende, kristallähnliche Stäbchen mit stumpf geeckten Enden." Allerdings heißt es aber gleich weiter: „. . . . . ihre Form ist nicht immer die geschilderte regelmäßige. Es schwankt die Größe und Dicke; oft erscheinen sie auch von abgerundeter Gestalt und nicht selten findet man Uebergänge zu Körnchen verschiedener Größe und verschiedener Form, die als Zerfallsprodukte der Stäbchen erscheinen". Leider vermißt man zu diesen Worten entsprechende Abbildungen, denn die eine, die der Autor dort bietet, besagt in Einzelheiten nichts (Textfigur 1 s. n. S.).

Daß es aber Schneider mit der Bakterienannahme Cuénots nicht ernst genommen hat, geht am deutlichsten wohl aus den Schlußworten des gleichen Absatzes hervor, wo es heißt: „Die Bakteroiden liegen in hellen Räumen der Sarkstränge und man gewinnt oft den Eindruck, als wenn die schlauchartige Ausbildung der Stränge durch ihre Anwesenheit bedingt wäre. Vielleicht stellen sie eine besondere Art von Trophochondren vor." Wie man sieht, hätte Schneider mit dieser Auffassung beinahe das Richtige getroffen. Bekanntlich hat dieser Autor ob seines Lehrbuches der vergleichenden Histologie der Tiere, aus dem die obigen Zitate

entnommen sind, manche harte Kritik über sich ergehen lassen müssen. Hier wäre sie durchaus nicht am Platze; im Gegenteil, es zeigt sich wieder, wie bei so manch anderer Gelegenheit, daß jenes Werk eine tiefe und wertvolle Fundgrube für Spezialforschung und Ansporn zu neuen Ideen ist. Und gerade, was die Bindesubstanzen der Würmer anbelangt, muß man es hoch bewerten, wie S c h n e i d e r s richtige Erkenntnis jener äußerst schwierigen, bis auf seine Zeit völlig ungelösten Materien, sich zu den feinsten granulierten und fibrillär-faserigen Strukturen durchgearbeitet hat. Er nahm das Bindegewebe im Zustande vorgeschrittener Entwicklung her ohne sich auf seine Genese einzulassen und analysierte es klar bis in seine letzten Einzelheiten, die heute noch von jedem als richtig anerkannt werden müssen. Er unterscheidet (l. c.) „zwischen verästelten

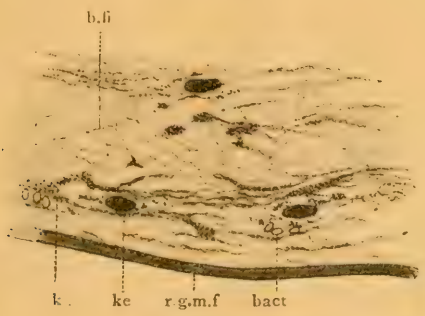

Textfigur 1.

Sarksträngen einer fein filzig-faserigen Grundsubstanz (Fig. 385) und hellen, kanälchenartigen Räumen, die in geringer Menge die Grundsubstanz durchziehen und als Lymphbahnen aufzufassen sind. Die Sarkstränge können einkernig sein und repräsentieren dann Bindezellen, die sich nach verschiedenen Richtungen verzweigen. Zumeist enthalten sie aber mehrere Kerne und sind oft von beträchtlicher Ausdehnung; sie ziehen sich parallel zu den Muskelfasern lang aus, verästeln sich und anastomosieren mit anderen Strängen und zeigen strukturell ein mannigfaltiges Bild. Das Sark ist entweder kompakt und dann undeutlich fädig struiert oder es erscheint, zentral stark aufgelockert, so daß die Stränge, wenigstens lokal, den Charakter von Schläuchen annehmen können. Gewöhnlich ist ihre Begrenzung scharf, in anderen Fällen wieder unbestimmt.

Hier und dort enthalten sie Körnerreihen, die lokal geschwellt sind und sich intensiv mit Eosin und Eisenhämatoxylin färben." Entschieden ist in diesen wenigen Zeilen viel zu viel sozusagen in einem Atemzuge ausgesprochen, offenbar deshalb, weil der Rahmen eines Lehrbuches ein weiteres Eingehen auf den Gegenstand nicht zuließ. Das Wenige ist aber durchaus korrekt, nur genügt die kurze Fassung nicht, um alles verständlich zu machen. Auf den früheren Seiten ist der Versuch gemacht worden, das schwierige Kapitel der Bindesubstanzgenese faßlich darzustellen, wozu die detaillierten Abbildungen auch wesentlich beitragen dürften.

Es ist allerdings auch möglich, daß die Verhältnisse bei Chaetopterus günstiger liegen als bei Lumbricus, sicherlich soweit es die Granulationen anbelangt, denn mit ihrer Hilfe ist es möglich gewesen, den feinsten plasmatischen Spuren nachzugehen und den jeweiligen Zusammenhang zwischen fertiger Stützsubstanz und ihrem Baumaterial zu verfolgen. Daß es auch bei Lumbricus ein zusammenhängendes Netz lebender Plasmafäden gibt, das von den Bindezellen und der Gesamtheit ihrer Fortsätze gebildet wird, geht aus der Darstellung Schneiders über die Ausdehnung der Sarkstränge mit vielen Kernen genug deutlich hervor; ihr dort geschilderter Verlauf entlang der Muskelfasern hat seine Illustration hier in Fig. 18, Taf. XIV; das, was er über die undeutliche fädige Struierung der Plasmastränge sagt, soweit ihr Sark kompakt bleibt, veranschaulicht die Figur 33 ch′ (rechts) ebendort. Selbst die Auflockerung zentraler Plasmapartien, von der er spricht, konnte im Bilde festgehalten werden, dazumal stellenweise die Körnchen innerhalb von Schläuchen liegen (Taf. XIII, Fig. 5, Taf. XIV, Fig. 17, 29 ch). Während aber hier beim Chaetopterus in den Körnchenzügen allerlei Formen durcheinander gemischt beobachtet werden, Stäbchen, grobe und feine Granula und diese nach der oben ausgesprochenen Meinung durch Assimilations- bzw. Dissimilationsprozesse plasmatischer Organellen unter Regulation chromatischer Substanzen der Kerne entstanden gedacht, kurz also alle Granulationen als einheitliches Material zum Aufbau der bifrillär-faserigen Stützsubstanz angesehen werden, unterscheidet Schneider die Körnerreihen mit lokalen Anschwellungen der Fäden (Zustände, wie in Fig. 12, 19, Taf. XIV bei Chaetopteren dargestellt) von den Bakteroiden. Er hat allerdings keinen anderen Grund dafür, als daß sich die ersteren intensiv mit Eosin färben, die letzteren nur einen leichten, gelb-

lichen Stich annehmen. Die chemische Affinität zu Farbstoffen bei Gebilden, die unzweifelhaft, wie Schneider selbst meint, einen eigenen Stoffwechsel haben, ändert sich mit dem jeweiligen Zustande und dürfte also kaum einen stichhaltigen Unterscheidungsgrund abgeben.

Mehr noch als im Zusammenhange mit Muskeln hat sich Schneider mit der bindegewebigen Umscheidung der Nervenbahnen jener Würmer, vor allem der Bauchganglienkette beschäftigt. Er spricht das Bindegewebe dort direkt als Hüllgewebe an. Und auch da liefert er bereits eine Anzahl wertvoller Angaben, ohne sie allerdings im Zusammenhange entsprechend zu verwerten. So erkannte er bei Nereis (S. 370) die nahe Verwandtschaft des Hüllgewebes mit der Grenzlamelle des Hautmuskelschlauches aus den ähnlich wie dort „reich verästelten, fädig struierten Zellen, deren Grenzen nicht zu bestimmen sind". Auch war es ihm aber schon aufgefallen, daß die Kerne dieser Gewebepartien durchaus nicht gleich waren, denn die einen sahen klein und dunkel gefärbt aus, andere wieder „größer und dann bläschenförmig, mit deutlichem Nukleolus". Und noch mehr Nachdruck verlieh er dieser Inkonstanz der Kerne anläßlich der Beschreibung des Hüllgewebes bei Sigalion, wo sogar der Uebergang der einen Kernform zur anderen angedeutet und das Beisein von Körnelungen in jenem Gewebe hervorgehoben wird. Aus diesen Tatsachen kann eigentlich mit ziemlicher Sicherheit der Schluß gezogen werden, daß Schneider bereits Zeuge war der fundamentalen Prozesse des Aufbaues des fibrillär-faserigen Bindegewebes, ohne sie richtig gewürdigt zu haben. „Es besteht", wie es dort wörtlich heißt, „aus reich verästelten Zellen, deren genaue Formen nicht festzustellen sind, die scheinbar direkt miteinander zusammenhängen. Um die meist großen bläschenförmigen, einen deutlichen Nukleolus zeigenden, Kerne, die aber auch schmalelliptische Formen annehmen und dann dunkel gefärbt sein können, fügt sich ein leichtes, zartfädiges Sark, welches von verschieden großen, von hyaliner Zwischensubstanz erfüllten, Räumen durchsetzt ist. Die Fäden verlaufen in lockeren Zügen, vermutlich entsprechend den Zelltortsätzen, die nicht scharf abzugrenzen sind. Sie bilden ein Maschennetz mit eingelagerten hellen Kanälen, in deren Umgebung sie membranartig verbunden scheinen. Die Verbindung wird durch eine zartlamellöse Grundsubstanz bewirkt, die sich mit der van Gieson-Methode nicht färbt."

„Derart sind vor allem die Zellen auswärts von den Fasersträngen beschaffen. Ueberall verstreut liegen die großen runden hellen Kerne in dem gleichfalls hellen grobschaumigen und retikulären Sark. Hier und da sind in der Umgebung manchen länglichen Kernes körnige Einlagerungen zu erkennen, es wird hiedurch der Uebergang vermittelt zu kleinen gestreckten Kernen innerhalb spindelförmiger gekörnter Zelleiber, die verschieden orientiert verlaufen und körnige verästelnde Fortsätze abgeben. Ein scharfer Unterschied kann zwischen diesen spindelförmigen Zellen und den übrigen nicht gemacht werden." Aus diesen Worten geht weiters klar hervor, daß Schneider Vorgänge schon beobachtet hat, die hier in Zusammenhang mit der Reaktivierung alter Kerne und mit der Bildung ganz neuer aus dem Chromatin der alten gebracht werden. Interessant, daß auch zu jener Schilderung des Autors manche Mikrophotographie aus der vorliegenden Arbeit die Illustration abgeben könnte.

Anläßlich der Besprechung der Histologie der Bauchganglienkette von Eisenia (Lumbricus) gibt Schneider eine wertvolle Abbildung histologischer Einzelheiten wieder, wobei er die Bakteroiden im Hüllgewebe besonders gut hervortreten läßt (Textfigur 2 s. n. S.). Wenn die Zeichnung der Natur vollkommen entspricht, dann ist es mit der Stäbchenform jener Gebilde sehr schlecht bestellt, denn Schneider zeichnet fast ausschließlich rundliche Körner. In einer Richtung ist aber seine Zeichnung sicher zu bemängeln, insofern nämlich die Granulationen ganz frei daliegen, statt in eigenen, zusammenhängenden Plasmamassen und Plasmasträngen eingebettet zu sein, wie es sicherlich in der Tat auch bei jenem Wurme der Fall sein dürfte.

Bei dieser Fülle von richtigen Beobachtungen muß es doch auffällig erscheinen, daß nicht Schneider schon, zumal er die Bakteroiden als Charakteristikon des Bindegewebes ansieht, zu dem gleichen Resultat gekommen ist, das hier vorliegt; ja man könnte vielleicht sogar an der Richtigkeit unserer Deutungen zweifeln. Indessen darf nicht vergessen werden, von welchen Gesichtspunkten Schneiders Vorstellungen über die Entstehung tierischer Gewebe geleitet waren. Der Ausdruck „Trophochondren", der von ihm in den obigen Zitaten gebraucht wird, ist bezeichnend. Man muß hierzu in dem allgemeinen Teil seines Lehrbuches nachlesen (S. 99 und ff.). Wie die Fäden des Zellplasmagerüstes, so denkt

er sich auch alle Stütz-, Nerven- und Muskelfibrillen aus Körnchen (Chondren) entstanden; er nennt solche Desmo- bzw. Linochondren. Woher die Körnchen stammen, sagt er nicht, sondern nimmt sie von Natur aus als integrierenden Bestandteil des Plasmagerüstes an zum Unterschiede von der Zwischensubstanz des Zelleibes, in der jene sich ausbreiten. Die Körnchen leben, können sich teilen und es spielen sich in ihnen Assimilations- und Dissimilationsprozesse ab,

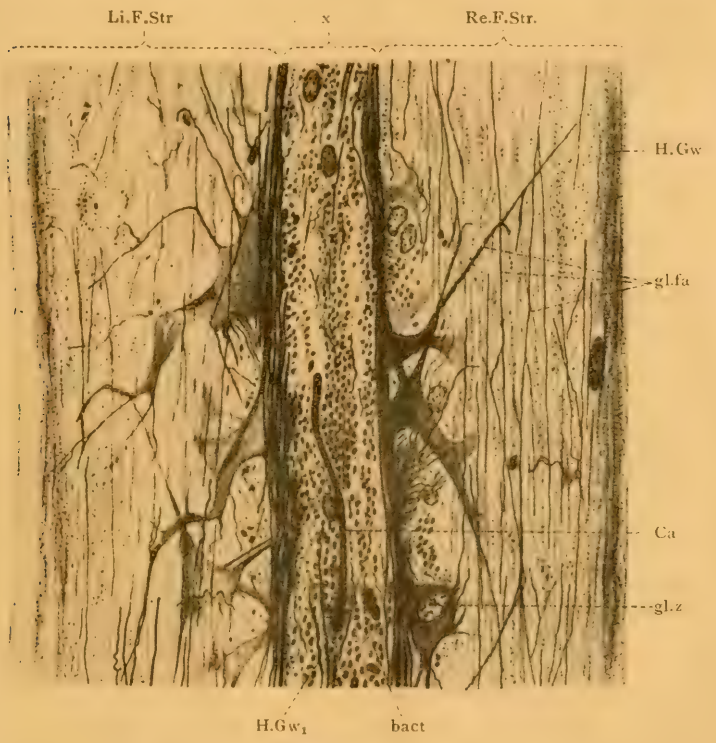

Textfigur 2.

chemisch verschiedene Prozesse, je nach der Art der Zelle, welche die Chondren beherbergt und so fallen denn auch die Produkte des Dissimilationsprozesses verschieden aus; die Neurofibrille entstehe aus den Neurochondren, die Myofibrille aus den Myochondren. Neuro- und Myochondren werden, wenn sie das Dissimilationsprodukt ihrer Nahrung aufspeichern und erst auf einen Reiz vermutlich in bestimmten Fällen abspalten, Speicherkörner, Trophochondren genannt. So, meint S c h n e i d e r , werde auch die Stütz-

fibrille von einer besonderen Art Trophochondren abzuleiten sein und vielleicht sind die „Bakteroide" gerade solche. Wenn so manches von den mikroskopischen Bildern, die bei dieser Studie zum Vorschein gekommen sind, namentlich die feinsten Körnchenzüge und ihre Umwandlung in Bindegewebsfibrillen unter Auflösung der Granula Schneider vorgelegen wäre, er hätte gewiß über Trophochondren der Stützgewebe kaum bloß in Vermutungen gesprochen, obgleich mit seiner Theorie auch dann nicht das Richtige erreicht worden wäre. Denn mögen die vitalen Körner (Chondren), von denen er ausgeht, welcher Art immer auch sein, stets liegt ihre Tätigkeit im Bereich einer Zelle. Hier verhält es sich aber anders: die Körnchen werden aktiv außerhalb des Zellverbandes angetroffen, gerade in Gegenden, wo die Tätigkeit der Bindezellen stillsteht, vielleicht nur vorübergehend, vielleicht aber auch auf immer. Allerdings hat Schneider auf die Bildung von Bindesubstanzen außerhalb von Zellen nicht vergessen und für sie die ganz hypothetischen Kolochondren (Binde-, Klebe- oder Kittkörner) aufgestellt. Er hat sich solche sicher metamikroskopisch gedacht und konnte daher unmöglich die Bakteroiden als solche auffassen. Wohl ist ihm die Vitalität dieser zweifelhaften Granula nicht entgangen; daß er sie aber am ehesten seinen Trophochondren einverleibt wissen wollte, dazu mögen ihn zwei Momente besonders veranlaßt haben und zwar ihr Wachstum einerseits, das er als eine Aufstapelung von Nährstoffen deutete und andererseits ihr Aufgehen in kleinste Granula, das er auf Abspaltung von Reservestoffen zurückführte. Die wichtige Tatsache aber, daß die Körnchen immer das Bestreben zeigen, einfache Reihen zu bilden, ist von ihm viel zu wenig gewürdigt worden; und daß sie sich alsdann in das Substrat ihres Trägers auflösen, hat er überhaupt nicht verfolgt. Das aber sind gerade die fundamentalen Geschehnisse, die für die Bedeutung der Bakteroiden als Bildner und Erhalter des fibrillär-faserigen Bindegewebes Zeugnis ablegen; der Vorgang ihrer Entstehung in den Mutterzellen des Bindegewebes macht die Annahme jedweden unerklärlichen Reizes, der nach Schneider die Körner zur Abspaltung ihrer Dissimilationsprodukte veranlassen soll, überflüssig. Das Wachstum einer Zelle samt ihrem Kerne muß gewisse Grenzen haben und ihrer Funktion dürften ebenfalls zeitliche Schranken gesetzt sein; daß mit ihrem erschöpften Zustande die Möglichkeit der Neubildung von Bindegewebe für das Tier erloschen sein sollte, wäre unnatürlich. Die

zunächstliegende Annahme, daß, wie in anderen Geweben, die Mutterzellen sich fortgesetzt teilen und mit ihnen auch der Fibrillen und Fasern immer mehr werden, trifft hier nicht zu, ebensowenig die noch lange nicht allgemein anerkannte Annahme, daß sich Fibrillen durch Teilung von ihresgleichen vermehren, sondern der oben beschriebene Modus; und dieser zwingt, hier zu den Lehren von Mitochondrien und Chromidien Stellung zu nehmen.

Mitochondrien und Chromidien.

Die Mitochondrien haben in Anbetracht der verhältnismäßig kurzen Zeit seit 1897, als sie so recht in die Forschung eingeführt worden sind, eine überaus stattliche Literatur erreicht. Benda gilt als ihr Entdecker, weil er durch ein spezifisches Fixierungs- und Tinktionsverfahren (chrom- und osmiumhaltige Gemische bzw. Eisenhämatoxylin- oder Bendas Doppellackverfahren) Granulationen in den Zellen sichtbar machte, die zwar auch andere Forscher vor ihm beobachtet, nicht aber als einheitliche Gebilde beurteilt hatten. Als Vorgänger der Mitochondrienforschung werden la Valette St. George (1886), Altmann (1894), Bouin, von Brunn (1884) und die Brüder Zoja (1891) genannt. Wenn Benda die „Cytomikrosomen", „Pastidulen" und „Granula" der früheren Autoren unter die gleiche Benennung der Mitochondria brachte, so wollte er damit besagen, daß es sich um Körnchen (*χόνδριον*) in Zellen handle, deren spezielle Eigenschaft es ist, sich zu Fäden (*μίτος*) aneinander zu reihen. Wo es tatsächlich zu solchen Fäden kommt, lägen Chondriomiten vor. Meves (1907) kam dann mit den Bendaschen Methoden auf Stäbchen, die er auf Mitochondrien zurückführte und Chondriokonten nannte; diese und die Chondriomiten faßte er unter der Bezeichnung Chondriosomen zusammen. Wenn derselbe Autor später (1910) jene Benennung durch Plastochondrien, Plastokonten bzw. Plastosomen ersetzte und endlich der eifrigste Verfechter der Mitochondrienlehre Duesberg (1912) den letzten Namen allein für alle die anderen in der Literatur gebraucht wissen wollte, so lag dabei die Absicht zugrunde, ein indifferentes Material damit zu bezeichnen, das sich während der Entwicklung des Keimes zu den verschiedensten Geweben differenzieren kann. Zugleich hat man auch der Ueberzeugung Ausdruck gegeben, daß ein ganz spezielles Aequivalent im Plasma zu den

Chromosomen des Kernes gefunden worden sei. Ja es sollte hiedurch sogar die Stellung der Chromosomen als Träger und Ueberträger der Qualität der Zellen, wie man sie als solche seit Jahren aus den Teilungsprozessen immer genauer zu erkennen glaubte, strittig gemacht werden; die Plastosomen sollen bestimmt sein, ihnen einen Teil der Rolle abzunehmen und wären als gleichwertige Vererbungsträger anzusehen. Zuerst war in der Forschung bloß von der Mitochondria der männlichen Geschlechtszellen die Rede; erst später fand man sie nach und nach auch in den Embryonalzellen und steht heute soweit, um zu behaupten, daß sie sich in allen Zellen vorfinden. Diesbezüglich ist wohl kaum ein anderer so berufen, sein Urteil abzugeben wie Duesberg; er schreibt (1912, S. 590): „Man muß zuerst sagen, daß sehr zahlreiche Beobachtungen, deren Einzelheiten man weiterhin finden wird, die Existenz der „Mitochondria" in den männlichen Geschlechtszellen der Vertebraten wie der Evertebraten aller Gruppen, sowie ihre Rolle beim Aufbau des Spermatozoids nachgewiesen haben und dieser Punkt steht zurzeit tatsächlich außer aller Diskussion. Die Existenz der „Mitochondria" in anderen Zellen als den Samenzellen ist dagegen strittig." Und so steht es bis heute noch.

Im Hinblicke auf jene Hypothese, daß eine jede Zelle im Plasma Körnchen als Träger des ihr zukommenden spezifischen Charakters besitze, haben bereits Forscher ernste Untersuchungen über das Werden von Muskeln-, Nerven-, Bindegewebsfibrillen u. a. m. aus Plastosomen veröffentlicht. Hier interessiert vor allem das, was über die Entstehung von Bindegewebsfibrillen geschrieben worden ist. Es stammt von Meves (1910). Nicht ohne Absicht soll Duesbergs Referat darüber (1912, S. 743) hier wiedergegeben werden:

„Meves hat die Entwicklung der Plastosomen der Embryonalzellen des Huhnes in den Zellen des Bindegewebes und speziell in den Sehnen der Glieder verfolgt. Die Anlage der Sehne besteht zuerst aus Haufen von anastomosierenden Bindegewebszellen, welche parallel der Achse der künftigen Sehne langgezogen sind. Diese Zellen schließen in ihrem Zellkörper und in ihren Fortsätzen Plastokonten ein. Kern, Protoplasma und Plastokonten unterliegen gleich zu Beginn der weiteren Stadien einem ziemlich beträchtlichen Wachstum (der Kern verdoppelt sein Volumen). Etwas später, in Präparaten, die mit modifizierter Flemmingscher Flüssigkeit und Eisenhämatoxylin behandelt waren und infolgedessen die Plastosomen zeigen, und weiter in einer Lösung von Rubin S., welche die kollagenen Fasern zur Erscheinung bringt, sieht man diese Elemente stark rot gefärbt erscheinen.

Sie nehmen in diesem Stadium eine ganz charakteristische Lage ein: »sie liegen den Zellkörpern so dicht an, daß sie mit der Zelloberfläche zusammenfließen und als rot gefärbte Konturen der Zelle erscheinen (S. 162–163)«. Die älteren Fasern dagegen verlaufen meist zwischen den Zellen".

„In demselben Stadium konstatiert man, daß die länger gewordenen und weniger gebogenen Plastokonten (oder wenigstens doch ein Teil von ihnen) auch eine epizelluläre Lage eingenommen haben, was man ebenso auch an den mit Rubin färbbaren Fibrillen, mit Sicherheit an Querschnitten erkennen kann; an solchen Schnitten erscheint die Oberfläche der Sehnenzellen mit Punkten bedeckt, von denen die einen schwarz sind, Querschnitte der Plastokonten, die anderen rot, Querschnitte der Fibrillen. Im Inneren der Zellen findet man noch Plastosomen. Zwischen den Zellen erscheinen bald freie Fibrillen. Diese Bilder geben M e v e s die Ueberzeugung, daß die kollagenen Fasern aus den Plastosomen entstehen. Eine Schwierigkeit zeigt sich indessen: die Plastokonten in ihrer epizellulären Lage sind immer Fäden von bestimmter, wenn auch ziemlich beträchtlicher Länge; die Fibrillen sind dagegen von ihrem Auftreten an außerordentlich lange Fäden: »freie Endigungen der Fibrillen lassen sich nicht bestimmt nachweisen (S. 163).« „Um diese Schwierigkeit zu umgehen nimmt M e v e s an, daß die Plastosomen, nachdem sie sich an die Oberfläche der Zellen begeben haben, ihre chemische Zusammensetzung in der Art ändern, daß sie nicht mehr färbbar sind, weder mit den Färbungsmethoden der Plastosomen (Eisenhämatoxylin) noch mit denen der kollagenen Fibrillen (Rubin); in diesem Moment fließen sie (die in einer Reihe liegenden), mit ihren Enden zusammen, dann ändern sie noch einmal ihre Färbbarkeit und lassen sich mit den Färbemethoden der kollagenen Fibrillen färben: sie sind dann differenzierte Fibrillen. Diese sind zuerst an die Zellen angeheftet wie die Plastosomen, denen sie entstammen, sie lösen sich alsdann los und liegen frei zwischen den Zellen. Das Studium der weiteren Entwicklung zeigt, daß die Zellen keine Neubildungen von Fibrillen hervorbringen, sondern daß die schon vorhandenen Fibrillen durch sich selbst wachsen und sich vermehren. Im Anfang besteht wohl eine Reihe von Fibrillenschüben, aber diese hören mit dem 14. Tage auf und nach diesem Termin vermehren sich und wachsen die Fibrillen ausschließlich »durch eigene formative Tätigkeit«; man beobachtet auch keine Plastosomen mehr an der Oberfläche der Sehnenzellen."

„In dieser Arbeit zeigt die Demonstration des plastochondrialen Ursprungs der kollagenen Fibrillen eine Lücke, was selbst M e v e s anerkennt."

Ein sicherer direkter Uebergang von Plastosomen in die Bindegewebsfibrillen ist eben nicht erwiesen. Aber die höchste Wahrscheinlichkeit für eine solche Ableitung ist, wie D u e s b e r g mit Recht betont, darin zu erblicken, daß die Plastosomen knapp vor der Fibrillenbildung epizellulär werden, mit jenen gleiche Dicke und Lage besitzen und daß man bisher ansonsten kein anderes Material für den Ursprung der Bindegewebsfibrillen ausfindig zu machen vermochte. Es fragt sich nur, ob dann, da das fibrillogene

Stadium der Mitochondrialtinktion so abhold ist, überhaupt noch von den Plastosomen als Bausteinen der Fibrille gesprochen werden kann, ob nicht vielmehr ein ganz anderes Umwandlungsprodukt bzw. Endprodukt vorliegt? Das was Koltzoff (1906) über die Bedeutung der Plastosomen in den Samenzellen von Dromia beobachtet hat, spricht fürs letztere. Man kann dort nämlich genau beobachten, wie jene Körperchen in Fibrillen übergehen, zum Teil in solche, die spiralig, zum Teil aber wieder in andere, die längs verlaufen, also zu sogenannten Skelettfibrillen der Spermie werden. Seit langem gilt die Essigsäure für ein Mittel, das die Plastosomen weglöst; jenen Fibrillen aber kann sie nichts mehr antun. Daher liegen auch keine Plastosomen hier vor. Das tut indessen der obigen Behauptung keinen Abbruch, denn die Theorie sieht in den fraglichen Gebilden ein indifferentes materielles Substrat, das den Differenzierungsprozessen zugrunde liegt und sich erst in den verschiedenen Geweben zu spezifischen Substanzen differenziert. Vermöge welcher Kraft?

Hier hält man an einem Punkte, der, wie es scheint, soviele, darunter auch Cytologen von bestem Ruf, abhält, der Mitochondrienlehre beizutreten. Ihre Verfechter haben, wie gesagt, den Plastosomen eine eigene Kraft, gerade so, wie sie den Chromosomen supponiert wird, vindiziert. Für diese Parallelisierung haben sie sich manchen Vorwurf gefallen lassen müssen, vor allem den gegen die beanspruchte Einheitlichkeit jener Gebilde. Wo soll nur eines der konstanten Merkmale, die die Chromosomen kennzeichnen, bei Plastosomen vorhanden sein? Wo z. B. die ganz bestimmte Zahl für alle möglichen Zellen eines und desselben Individuums? Im Gegenteil, die größten Schwankungen nimmt man wahr, eine beiläufig gleichmäßige Verteilung höchstens auf die Einheiten eines und desselben Gewebes, im benachbarten schon andere Verhältnisse, abgesehen davon, daß in embryonalen und regenerierenden Zellen überhaupt die Zahl der Plastosomen viel stattlicher sein soll als sonst. Nicht besser ist es um die Art der Anordnung bestellt. Ist, was die Chromosomen betrifft, die konstante Regelmäßigkeit bei uns förmlich in Fleisch und Blut übergegangen, so ist keine Spur davon bei den Plastosomen zu vermerken. Das eine Mal stehen sie dem Kern, das andere Mal dem Centrosom näher, oder liegen sie beiden fern. Bis in welche Einzelheiten kennt man heute die Lebensgeschichte der Chromosomen, so daß man mit Sicherheit sagen kann,

daß aus ihnen wiederum Chromosomen bloß hervorgehen können. Aus den Plastosomen hingegen läßt die Mitochondrientheorie ganz heterogene Substanzen entstehen, Epidermisfibrillen, kollagene Fibrillen, Muskel oder Nervenfibrillen u. a. m., kurz Substanzen von grundverschiedenem Chemismus. Man darf nicht glauben, daß die angegriffene Lehre solchen Einwänden wehrlos gegenübersteht; wenn es ihr trotzdem nicht gelungen ist, sich allgemeine Anerkennung zu verschaffen, so hat das Gründe mannigfacher Art. Vor allem weiß man von den Plastosomen, ausgenommen die der männlichen Geschlechtszellen, heute noch viel zu wenig; überdies ist die gleiche Färbbarkeit noch kein hinreichender Beweisgrund gegen die Vermutung, daß bei all dem, was man unter den einen Hut des Plastosoms bringt, ganz heterogene Substanzen vereint sein dürften; endlich aber und das scheint das schwerwiegendste Hindernis zu sein: die Vorstellung von der dominierenden Rolle des Zellkernes und der Bedeutung der Chromosomen wurzelt zu tief und ist gut fundiert.

Es ist das Verdienst O. Hertwigs (1884) und E. Straßburgers (1884) gewesen, aus der spekulativen Idioplasmatheorie Nägelis, die neben einem Ernährungsplasma der Zelle noch ein Idioplasma, die Summe elementarer Lebenseinheiten postulierte, ohne sich über eine besondere Lokalisation derselben in der Zelle zu äußern, den Kern als den Sitz des letzteren herausgeschält und seine Wichtigkeit vor dem übrigen Zelleib weit emporgehoben zu haben. Was dann alles seit jener Zeit zur Festigung dieser Tatsache geleistet worden ist, bildet förmlich das Um und Auf der Histologie und braucht wohl hier nicht weiter auseinandergesetzt zu werden. Es scheint aber nicht wunderlich, daß, wenn jemand Kernstudien selbst betrieben hat, er den Kern allein als Inbegriff des Lebens der Zelle ansieht. Eine solche Denkungsart stützt sich auf mannigfache Erfahrungen. So ist es zweifellos, daß ohne Kern oder Kernrest der Plasmaleib zugrunde geht, wogegen das Plasma mitunter kaum nachweisbar ist, wenn sich der Kern gerade zu wichtigen Aktionen anschickt. Die histologischen Bilder embryonaler und regenerierender Gewebe lassen ganz besonders die Kerne hervortreten, während das Plasma zwischen den großen, oft völlig aneinanderstoßenden Kernen beinahe ganz verschwindet. In den ersten Stunden der embryonalen Entwicklung eines jeden Individuums beherrschen Geschehnisse am Kern, wie die Vermehrung, Individualisierung und gesetzmäßige Verteilung des Kerninhaltes allein das Feld;

die Rolle des Plasma ist im Vergleich zu der der chromatischen Substanzen geradezu nichtssagend. Und dazu, was man an Kernprozessen bei Ei- und Samenreifung, der Aequations- und Reduktionsteilung und der Befruchtung nachgewiesen hat und mit der Vererbungstheorie in Einklang zu bringen verstand, stärkte das Festhalten an der Idee, daß es außer dem Kern allein nichts in der Zelle geben kann, was auf ihre Bestimmung prinzipiell Einfluß nehmen sollte. Wenn nun aber dennoch Forscher neue Elemente entdeckten, die außerhalb des Kernes mit einer gewissen Konstanz auftreten und vielfach an den Bewegungen der Karyokinese regen Anteil nehmen sollten, dann braucht die Vermutung, daß diese fraglichen Gebilde dem Kern entsprossen sind, nicht zu befremden. Und damit muß die Chromidialtheorie in den Kreis vorliegender Betrachtungen einbezogen werden.

Den Grundstein zu dieser Lehre hat eigentlich R. Hertwig (1903) gelegt. Er beobachtete im Plasma von Actinophaerium Eichhorni Körnchen, deren Zahl namentlich dann, wenn die Tiere hungerten, sehr groß wurde, weil sich die Kerne in sie auflösten. Chromidien nannte er jene Gebilde und leitete sie vom Zellkern ab. Seitdem haben Hertwig selbst und neben anderen Forschern seine Schüler, voran Goldschmidt und Popoff die Lehre von den Chromidien weiter ausgebaut. So erklärt man sie denn heute für Kernelemente von der Art der Chromatinkörnchen, die vom Kern in den Plasmaleib ausgestoßen werden. Indessen steht diese Definition auf nicht zu starken Füßen und ihre Richtigkeit wird stark angezweifelt, weil der Chromidienaustritt aus dem Kern nirgends einwandfrei bewiesen worden ist und in der sonstigen Charakterisierung jener Gebilde, insbesondere was ihre Bestimmung betrifft, die Autoren zu widersprechenden Resultaten gekommen sind. So vertritt Goldschmidt die Ansicht, daß in dieselbe Kategorie von Formelementen sogenannte Chromidialstränge in den Zellen der Askariden, die Plastosomen, der Golgi sche Netzapparat, die Nissl schen Körper, die Pseudochromosomen, Centrophormien und nach Popoffs Meinung sogar auch ein Teil des Idiozoms gehört, was alles von ihm unter dem Begriffe des „Chromidialapparat" vereinigt wurde. Aber hinsichtlich der Bedeutung der Chromidien und des Chromidialapparates stehen R. Hertwig und Popoff den Anschauungen Goldschmidts gegenüber auf einem anderen Standpunkt.

R. Hertwig geht von seiner Theorie der Kernplasmarelation aus, derzufolge in jeder Zelle ein bestimmtes Massenverhältnis von Kern und Plasma existieren müsse. Bei seinen Protozoenstudien ist es ihm gelungen, nach Belieben dieses natürliche Verhältnis in ein Mißverhältnis umzuwandeln, indem er die Einzeller überfütterte oder hungern ließ. In beiden Fällen erreichte er Riesenkerne im Zelleib, die sich alsbald ihres Chromatins entledigten. Die Emission von Chromatinmassen ist eine Selbstregulation und führe die gestörte Kernplasmarelation wieder in normale Bahnen. Popoff folgt hierin R. Hertwig auch hinsichtlich des Chromidialapparates. Goldschmidt dagegen hat sich die Erklärung des gleichen Vorganges anders zurechtgelegt. Den Ausgangspunkt für ihn bilden seine Erfahrungen mit Muskelzellen der Askariden. Dort hat er im Plasma mit Kernfarbstoffen teils längere, teils kürzere gerade und gewundene Stäbchen gefunden, die in Ueberzahl um den Kern lagern; von hier aus strahlen andere radiär aus und lassen sich mitunter bis zwischen die Muskelsäulchen verfolgen. Er glaubte unzweideutige Bilder erhalten zu haben, wie die „Chromidialstränge" — so nannte er jene Gebilde — aus dem Kern herauswachsen. Ihre Zahl nehme in lebhaft funktionierenden Zellen zu. Weil er die Chromidialstränge aber auch in den Epithelzellen des Mitteldarms und den Drüsenzellen des Enddarms und auch hier wiederum vornehmlich während der Verdauungsprozesse vorfand, so ging er weiter und meinte, derartig wichtige Formelemente der Zelle dürften wohl nicht allein auf die Askariden beschränkt sein. Das brachte ihn auf die Homologisierung aller obengenannten Elemente, die aus dem Kern austreten sollten, wenn es die Funktion der Zelle erfordert. Es bestehe — und das ist das Wesentliche an seiner Theorie — in jeder tierischen Zelle der Zustand der Zweikernigkeit, selbst dort, wo er nicht so klar zutage liegt wie bei den Wimpertierchen, sondern nur ein Kern nachweisbar ist. In einem solchen vereinigen sich zweierlei chromatische Substanzen, das Idiochromatin, rein für die Propagation der Chromosomen bestimmt, und das Trophochromatin, das den Stoffwechselprozeß der Zelle und die sich aus diesem ergebenden Funktionen, die Gestaltung und Entstehung von Zellprodukten, sowie die Bewegungen reguliert. Kommt es nun zu einem Austritte des letzteren aus dem gemeinsamen Verbande des Kernes, dann liegen Chromidien vor; sie bleiben ihrer Bestimmung treu und bilden im Plasma den Ausgangspunkt für die Funktionen der Zelle

und ihrer Produkte, also vor allem der verschiedenen Arten von Fibrillen.

Nun wird aber gerade für diese Verrichtung von anderer Seite der Plastosomenbestand in Anspruch genommen und das in einer für Goldschmidt offenbar in so überzeugenden Weise, daß er erklärt, Chromidialapparat und Plastosomen seien ein und dasselbe. Für diese Identifizierung hat Duesberg (1912) Goldschmidts Untersuchungen des Chromidialapparates mit einer höchst abfälligen Kritik bedacht, zu der er um so mehr Recht zu haben glaubte, als Goldschmidt selbst bereits eine Reihe seiner Irrtümer eingesehen hat. Goldschmidts Chromidialstränge, auf die die ganze Theorie aufgebaut ist, seien absolut keine Plastosomen und andere Autoren haben bereits nachgewiesen, daß hinsichtlich ihrer Ableitung vom Kern seinerzeit eine Täuschung vorlag. Selbst zugegeben, daß vieles, was von den Schülern Goldschmidts als Chromidien beschrieben worden ist, namentlich in den männlichen Geschlechtszellen, mit den Plastosomen identisch sei, so besteht zwischen den Anhängern der Chromidial- und Plastosomentheorie der unüberbrückbare Gegensatz, als jene den nukleären Ursprung postulieren, diese ihn aber negieren.

Es war notwendig, hier auf die beiden Lehren näher einzugehen, weil das vorliegende Thema in die eine ebensogut einzuschlagen scheint wie in die andere; einen Beweis dafür liefert schon der bloße Vergleich der Illustrationen mit solchen aus der einschlägigen Literatur. Und wenn sich seit K. C. Schneider jemand aus dem einen oder anderen Lager mit dem Objekt bei Würmern beschäftigt hätte, es wäre sicher bereits die Entscheidung zugunsten der Mitochondrien oder Chromidien gefallen. Indessen erscheint diese Kategorie von Tieren, soweit es der Einblick in die Literaturlisten gestattete, von beiden Richtungen ganz beiseite gelassen.

Der Annahme, es könnte sich hier um Plastosomen handeln, kommen mehrere Umstände zustatten: so lassen sich die Gebilde nach Fixierung mit Chromsäuregemisch durch Eisenhämatoxylin mit besonderer Brillanz darstellen; sie besitzen unverkennbar eine große Neigung, sich zu Reihen zu ordnen; sie bilden Stäbchen und Fäden und gehen schließlich in Bindegewebsfibrillen über. Dieses letztere Moment tritt an zahlreichen Stellen in so augenfälliger Form zutage, daß darob jedweder Zweifel ausgeschlossen ist; und gerade diese Tatsache müßte, da die Anhänger der Mitochondrien-

theorie jenes Vermögen den Plastosomen allein zuschreiben, hier ausschlaggebend sein, vorausgesetzt, daß die Bildung der Bindegewebsfibrillen aus Mitochondrien überhaupt einwandfrei erwiesen wäre. Daß sie sich hier allerdings in anderer Art vollzieht als dort, könnte in Anbetracht dessen, daß es sich bei Meves um einen Vogelembryo, hier um einen Anneliden handelt, einigermaßen erklärlich sein.

Gegen eine Plastosomen-Diagnose spricht zunächst der Umstand, daß Essigsäure, welche jene Gebilde, wie es stets in der Technik mit Nachdruck hervorgehoben wird, auflöst, in den vorliegenden Fixierungsmitteln mit vertreten war und zwar im folgenden Verhältnis: Kaliumbichromat 70 : Formol 20 : Eisessig 10. „Alle Flüssigkeiten", sagt Duesberg (1912, S. 602), „welche die Plastosomen konservieren, erfüllen die folgende Bedingung, über deren Wichtigkeit alle Autoren einig sind: sie enthalten nur eine sehr geringe Menge oder gar keine Essigsäure." In den von Benda und Meves empfohlenen Gemischen ist allerdings auch Essigsäure vertreten; ob sie nun relativ hier doch allzu schwach vertreten war, als daß sie hätte die fraglichen Gebilde beeinträchtigen können und ein höherer Prozentsatz davon sie doch aufgelöst hätte, das festzustellen wäre nur empirisch an neuem Tiermaterial möglich gewesen, wenn nicht der Weltkrieg den Zutritt zu den marinen Fundorten versperrt hätte.

Ein noch schwierigeres Bedenken, sich für Plastosomen zu entschließen, zeigt sich darin, daß die Ableitung der Körnchen aus dem Zellkern zum Teil hier in ernste Erwägung gezogen werden muß, also eine Anschauung, die für Mitochondrienkenner ein für allemal erledigt sein soll.

Mitochondrien oder Chromidien? — Bei all der großen Aehnlichkeit im Verhalten hinsichtlich der Konservierung, Färbbarkeit, dem Habitus der Körnchen- und Fadenbildung, sowie auch der Lage (Meves hat die Plastosomen auch in den Fortsätzen der embryonalen Bindegewebszellen gefunden) kann man die vorliegenden Gebilde nicht als Mitochondrien aus dem einfachen Grunde ansprechen, weil ihnen jenes Merkmal, das Duesberg in seiner Definition der Plastosomen als das ausschlaggebende bezeichnet, nämlich das der Kontinuität abgeht. Selbst angenommen, daß an den obenerwähnten Stellen regsten Wachstums die Körnchen in den obersten Schichten die Vorläufer der späteren tiefer in Netzen angeordneten (Taf. XIII,

Fig. 9 bh und ch) wären, so findet man in jungen Bindegewebszellen später anderorts im Körper des Tieres doch keine Spur von einer Granulation; diese erscheint erst später. Mithin kann von einer lückenlosen Verkettung, wie sie zwischen der chromatischen Substanz des Kernes einer Mutterzelle und den Tochterzellen von einer Generation zur andern besteht, nicht die Rede sein. Unsere Granula verschwinden auf einmal. Abgesehen davon gehen ihnen gegen jede Parallelisierung mit Chromosomen die Regelmäßigkeit in der Verteilung und die Konstanz der Zahl total ab; man kann es aus den Präparaten förmlich herauslesen, wie sie rein den mechanischen Einflüssen der Umgebung folgend sich dort häufen, wohin sie gedrängt werden.

Sind sie Chromidien? Durchaus nicht alle wenigstens, denn nur für einen Teil von ihnen ist der Austritt aus dem Kern mit höchster Wahrscheinlichkeit anzunehmen, während für die anderen die plasmatische Provenienz gilt; das bedeutet allerdings wirklich wenig zur etwaigen Homologisierung mit Chromidien. Will man aber schon durch den Namen ihre wesentliche Eigentümlichkeit ausdrücken, nämlich daß sie überwiegend Körnchenreihen bilden und sich in Fibrillen umwandeln, so sollen sie Fibrochondren heißen. Darunter sind mithin Körnchen nukleären und plasmatischen Ursprungs einer Bindegewebszelle zu verstehen, die außerhalb nach Verlassen derselben Fibrillen und Fasern bilden, neue Bindegewebszellen begründen und vielleicht auch alte restaurieren.

Zusammenfassung.

Die „Bakteroiden" der alten Autoren sind gewiß keine Mikroben; sie stehen vielmehr bei Chaetopterus mit der Bildung des fibrillärfaserigen Bindegewebes im Zusammenhange und werden im Hinblick darauf Fibrochondren genannt. Die Entstehung und das Wachstum der genannten Gewebeart hat man sich bei jenem Anneliden etwa folgendermaßen zu denken:

Den primären Bindegewebszellen wohnt laut ihrer natürlichen Bestimmung das Vermögen inne, mehr oder weniger Fortsätze zu bilden. Diese aber wachsen nicht ad infinitum. Die Zellen dürften sich in ihrer Tätigkeit erschöpfen; sie altern. In ihrem Plasma macht sich dies bemerkbar durch die Scheidung flüssiger Substanzen von den festen (Vakuolisierung). Die letzteren gehen in Form von Körnchen

von den ersteren getragen nach den Fortsätzen der Zelle ab. Währenddessen hat sich auch der Zustand des Kernes geändert. Seine körnigen Derivate wandern auf denselben Wegen, wie die plasmatischen Körnchen, gemeinsam mit ihnen; sie bilden Reihen. Die Grundsubstanz, durch die jene Körnchenzüge ihren Weg nehmen, ist allenthalben von Lymphkanälen durchsetzt. Diesen können die Granula neue Nahrung entnehmen, sie wachsen. Die einen — es sind offenbar jene, die dem Kern entstammen — erreichen die Größe junger Bindegewebszellkerne und werden zu solchen. Die anderen — wohl die plasmatischen — teilen sich wiederholt bis zu den feinsten Granulationen, aus deren Auflösung die Bindegewebsfibrillen resultieren. Nur durch das Beisammensein der beiden Arten von Körnchen auf der Wanderschaft werden die Verhältnisse gleich denen in der Muterzelle hergestellt, wo unter dem ständigen Stoffwechsel zwischen Kern und Plasma die Zelle imstande ist, Bindesubstanz zu erzeugen; eine solche wird also auch hier und zwar gleich unter dem Einfluß obwaltender Zug- und Druckverhältnisse entweder in Form der Fibrille, der Faser, eines Bandes oder einer Lamelle gebildet.

Diese Art von Entstehung und Wachstum des fibrillär-faserigen Bindegewebes dürfte wohl nicht allein auf die Würmer beschränkt sein. Es ist bereits oben entsprechend gewürdigt worden, daß von allen Autoren bisher bloß K. C. Schneider den in Frage stehenden Strukturen die gebührende Aufmerksamkeit geschenkt hat. Ich habe mich der Mühe unterzogen und sein Lehrbuch in bezug auf diesen Punkt eigens durchgesehen und fand die interessante Tatsache, daß bereits bei den Spongien mit dem ersten Auftreten des eigentlichen Bindegewebes, wo sich nämlich in der gallertigen Grundsubstanz in der Tierreihe zum ersten Male Bindegewebsfibrillen, bzw. Fasern zu zeigen beginnen, das Auftreten von Granulationen gemeldet wird. Ausdrücklich schreibt dort (S. 270) Schneider: „Bei Aplysina aerophoba erkennt man in der enchymartigen Grundsubstanz der Kammerzone zweierlei Zellen (Fig. 299), deren eine Art als Bindezellen, deren andere als Lymphzellen aufzufassen sind. Von den ersteren leiten sich die massenhaft angehäuften, sich leicht schwärzenden, Körner ab, die nicht frei in der Grundsubstanz, sondern in den Ausläufern der Zellen liegen (siehe dagegen Chondrosia) [1]).

[1]) Dort will Schneider die Körner frei in der Grundsubstanz gesehen

Die Ausläufer sind allerdings mehr aus der Art der Anordnung der Körner zu erschließen als direkt wahrzunehmen; aber die Anordnung ist, wie die Figur zeigt, eine so charakteristische, daß die Auflösung des Sarks in zahlreiche Ausläufer angenommen werden muß.“ Ich säume nicht, auch die besagte Figur 299 Schneiders (Textfigur 3) hier wiederzugeben und kann hierzu nur bemerken, daß sie vortrefflich auch für Chaetopterus gelten könnte.

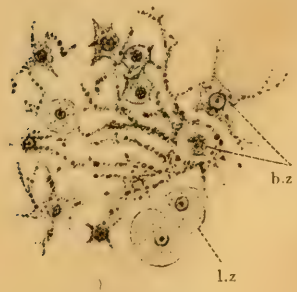

Textfigur 3.

Man sieht ferner aus jener Stelle Schneiders, daß er sich über die Gebilde bei Spongien ebendahin ausspricht wie über die Bakteroiden bei Würmern; er hält sie also für Trophochondren.

Bei den Cnidariern erwähnt Schneider nichts von ihnen, wie überhaupt der Bindesubstanz dort wenig Worte gewidmet sind, was wohl dem Umstande zuzuschreiben ist, daß der Autor keine Meduse in den Kreis seiner Betrachtungen eingeschlossen hat; und doch käme der Schirm dieser Tiere mit seiner derberen Ausbildung von Bindegewebe gerade hiefür in Betracht.

Bei den Ctenophoren wird im Texte von den Körnchen der Bindegewebszellen überhaupt nicht gesprochen, obgleich in der danebenstehenden Textfigur die Fortsätze der Zellen nahezu durchwegs mit Körnchen erfüllt dargestellt sind; auch im Plasma der Zellen werden Granula abgebildet.

Daß bei den Würmern diesem Gegenstande der breiteste Raum der Besprechung gewidmet wurde, ist bereits oben erwähnt worden.

Endlich beschreibt Schneider (1902, S. 509) im Fettgewebe von Insekten (Periplaneta orientalis) sog. Bakteroidenzellen. Indem der Autor hierbei eine Anspielung auf die Bakteroiden von Lumbricus macht, ist er auch da kaum dafür zu haben, in den geformten Einschlüssen der Zellen Bakterien zu sehen, wie es Blochmann getan hat, sondern glaubt, wieder Chondren einer noch unbekannten Funktion vor sich zu haben.

Bekanntlich schwebt man betreffs keiner Gewebeart des tierischen Organismus in solcher Unsicherheit wie hinsichtlich des

haben. Dieser Unterschied ist aber durchaus nicht schwerwiegender Natur, wenn man die gleich darauffolgenden Worte des Autors liest.

Bindegewebes. Die Frage seiner Genese ist, ungeachtet, daß sie schon bei der Begründung der tierischen Histologie durch Schwann (1839) aufgerollt wurde und seitdem eine ganze Reihe hervorragender Forscher, unter denen wir die Namen eines Flemming, v. Ebner, Hansen, Henle, Kölliker, Merkel, Spuler und Weigert lesen, zur Lösung verlockt hat, endgültig nicht entschieden; vielmehr stehen einander zwei grundverschiedene Anschauungen gegenüber, deren eine mit derselben Energie von der einen Partei vertreten wird, wie die andere von der Gegenseite. Als Träger der einen gilt Flemming (1891), der annimmt, daß Bündel von Bindegewebsfibrillen im Innern spezifischer Zellen — man nennt solche Inoblasten oder Fibroblasten — und deren Ausläufer entstehen und zu Bindegewebsfasern werden. Er gründete seine Lehre auf Entdeckungen, die er am embryonalen Material gemacht hatte. Alsbald aber kam Reinke (1894) auf die Schwierigkeit, wie man sich die mitunter respektable Verlängerung der Fasern vorstellen soll, wenn die Bindegewebszellen bereits in ihrer Jugend all ihr Material zu Fibrillen bzw. Fasern hergegeben haben sollen, ja letztere ganz fern von ihnen liegen. Dieser letztere Umstand mag Merkel (1895) veranlaßt haben, mit einer zu Flemming gegenteiligen Ansicht aufzutreten, nämlich der, daß der Entstehungsort jener Fibrillen eine homogene Interzellularsubstanz sei, daß sie also nicht intra-, sondern interzellulär gebildet werden. v. Ebner (1896) beobachtete bei der Bildung der Chordascheide der niederen Fische, daß primär die Fibrillen in direktem Kontakt mit der Oberfläche ihrer Matrixzellen angetroffen werden, daß sie aber nachträglich ohne ihren Einfluß weiterwachsen. Er nahm an, daß der von den Bildungszellen ausgeschiedenen Grundsubstanz das spezifische Vermögen innewohne, auf Zug und Druck mit Fibrillenbildung zu reagieren. Von Interesse ist es jedenfalls, daß er schon damals Körnchen an der Peripherie der Matrixzellen entdeckte und die Vermutung nicht unterdrücken konnte, daß vielleicht die Bildung der Fibrillen aus ihnen erfolge (S. 512). Als dann aber Hansen (1899) mit den Resultaten seiner diesbezüglichen Untersuchungen vor die Oeffentlichkeit trat, bedeuteten diese endlich doch ein Kompromiß zwischen den divergenten Anschauungen. Jener Autor wollte nämlich gefunden haben, daß die embryonale Bindesubstanzzelle einen Mantel, den er das Ektoplasma nennt, an ihrer Peripherie bilde; diesem komme das Vermögen zu, faserige Elemente zu bilden; es

persistiere dieses Ektoplasma nun weiter im Leben des Organismus und bewahre jenes Vermögen relativ lange, was Flemming (1902 S. 9) zur Auslegung veranlaßte, als „Bestände die gesamte Interzellularsubstanz des Bindegewebes aus vereinigten Ektoplasmen von Zellen, die fibrillär umgewandelt wurden und . . ." . . .„mitlebend fortbestehen unter dem vitalen Einfluß der produzierenden Zellen und zur Entwicklung neuer interzellulärer Formteile imstande bleiben". Den ursächlichen Vorgang bei der Verlängerung der Fasern denkt sich Flemming in der Intussuszeption.

Es ist schwer zu verstehen, wie der Einfluß der Mutterzellen auf das zusammenhängende Ektoplasmagerüst zustande kommen soll, wo doch manchmal die räumlichen Differenzen ganz erhebliche Dimensionen annehmen oder sogar jede Spur der Bildungszellen unauffindbar ist. Dagegen, daß die Interzellularsubstanz als lebend aufzufassen sei, hat sich bereits Weigert (1896) gewendet. Wie soll denn auch etwas, was einerseits von den Mutterzellen abgestoßen und bereits umgeformt ist, andererseits ein Zellenleben weiterführen. Und ein anderes Leben anzunehmen als jenes, das auf dem Stoffwechsel zwischen Kern und Zellplasma beruht, ist nach den heutigen Anschauungen wohl nicht möglich und für die Bindegewebsbildung gar nicht notwendig, wenn die Fibrochondren ihre Wanderungen, wie oben gezeigt wurde, machen; durch sie wird uns jetzt der Einfluß der Mutterzellen selbst in entlegenen Gebieten auf die Interzellularsubstanz klar, jetzt lebt sie auch auf, allerdings nicht im Sinne Hansen-Flemmings in der Gesamtheit als Ektoplasmagerüst, sondern nur in den Bahnen der wandernden Körnchen; und auch nur in diesen bewahrt sie die formative Kraft der Fibrillen und Fasern. Insofern es sich um die Einlagerung und Auflösung plasmatischer Fibrochondren in vorgezeichnete Bahnen der Fibrillen handelt, könnte die Flemmingsche Vorstellung von der Intussuszeption, wenn auch nicht in des Wortes wahrer Bedeutung, gelten gelassen werden.

Uebrigens verdient hier noch eine Figur Flemmings aus dem Jahre 1897, die wiederholt in Hand- und Lehrbüchern reproduziert wird, volle Berücksichtigung (Textfigur 4 s. n. S.). Sie veranschaulicht die Entstehung von Bindegewebsfibrillen innerhalb einer Bindegewebszelle und derer Fortsätze. Außer den Fadenstrukturen sieht man eine Anzahl fädig gereihter Körnchen. Was für eine Bewandtnis hat es mit diesen Granulationen? Sind sie nicht auch die Vorläufer

der wirklichen Fäden wie bei Chaetopterus? Merkwürdig jedenfalls, daß uns der Autor darüber nichts sagt, noch merkwürdiger, daß uns nicht einer der obengenannten Forscher dergleichen zu berichten wußte. Vielleicht liegt die Ursache darin, daß sie alle ihre Studien an Vertebraten machten und daß bei diesen der Prozeß der Fibrillenbildung sich auf das Innere spezifischer Zellen und deren Fortsätze konzentriert, während er beim niedrigstehenden Wurme allerorts

Textfigur 4.

im Körper, auch außerhalb der Zellen stattfindet. Dann wäre bisher bloß F l e m m i n g sein Zeuge gewesen, ohne ihn erfaßt zu haben.

Jedenfalls erscheint es für die Zukunft geboten, daß man sich der Entstehung einer solchen Gewebeart wie des fibrillär-faserigen Bindegewebes, das im Tierreich schon von den Spongien, Nesseltieren und Würmern seinen Anfang nimmt, auf diesen niederen Stufen eher zuwendet als auf der höchsten, bei den Wirbeltieren. Sollten die vorliegenden Betrachtungen Veranlassung gegeben haben, ähnliche Strukturen auch bei den letzteren ausfindig zu machen, dann wäre die entscheidende Lösung einer brennenden Frage der Histologie gewiß nicht ferne.

Tafelerklärung.

b Basalmembran
bh vermutlicher Bildungsherd des Bindegewebes.
bg Bindegewebe
ch Fibrochondren
ch′ Fibrochondren in Umbildung begriffen
c Endothel
h Hypodermis
k, k′, k″ Kern
m Muskeln
n Nukleolus
v Vakuole.

Tafel XIII.

Fig. 1 Chaetopterus variopedatus, Rückenansicht, nat. Gr.
Fig. 2 Fasernetz der Basalmembran mit Fibrochondren; darunter diagonale Muskelfasern des Hautmuskelschlauches (nach einer Mikrophotographie schematisiert).
Fig. 3—8 Bindegewebszellen (inaktive). Vergr. 600.
Fig. 9 Paratangentialschnitt durch einen Neuropodiumscheitel. Vergr. 200.

Tafel XIV.

Fig. 10 Fibrochondren in der Bildung einer Bindegewebsfibrille begriffen. Vergr. 600.
Fig. 11 Fibrochondren, im Fasernetz der Basalmembran. Vergr. 600.
Fig. 12 Lokale Vermehrung von Fibrochondren in Ketten als Vorstufe der Bandbildung. Vergr. 600.
Fig. 13 Nukleäre Fibrochondren (schwarz) neben plasmatischen (licht). Vergr. 600.
Fig. 14 Doppelreihen von Fibrochondren als Vorstufe der Faserbildung. Vergr. 600.
Fig. 15 Haufen vielgestaltiger Fibrochondren. Vergr. 600.
Fig. 16 Fibrochondrenreihen in Faserbildung. Vergr. 600.
Fig. 17 Alternde Bindegewebszelle unter Vakuolisation und Emission von Fibrochondren. Vergr. 600.
Fig. 18 Fibrochondrenreihe längs einer Muskelfaser. Vergr. 600.
Fig. 19 Umbildung einer Bindegewebsfibrille in ein Band durch lokale Anhäufung von Fibrochondren. Vergr. 600.
Fig. 20 Beendete Emission von Fibrochondren in einer Bindegewebszelle. Vergr. 600.
Fig. 21 Fibrochondrenreihen in Bandbildung. Vergr. 1000.
Fig. 22 Fibrochondrenreihe in Umwandlung zu einer Bindegewebsfibrille. Vergr. 600.

Fig. 23 Kern einer Bindegewebszelle am Beginn der Emission von nukleären Fibrochondren. Vergr. 1000.
Fig. 24 Zwei Bindegewebszellen in verschiedenen Stadien der Abstoßung körniger Derivate. a) aus Kern und Plasma, b) nur aus Plasma. Vergr. 600.
Fig. 25 Fibrochondren in Teilung. Vergr. 1000.
Fig. 26 Regeneration einer Bindegewebszelle (?) Vergr. 600.
Fig. 27 Fasernetz der Basalmembran mit Fibrochondren. Vergr. 600.
Fig. 28 Fibrochondrenzüge unter dem Einflusse von Muskelfasern; links unten junge Bindegewebszelle. Vergr. 600.
Fig. 29 Vielgestaltige Fibrochondren. Vergr. 1000.
Fig. 30 Fibrochondren entlang der Fibrille wandernd. Vergr. 600.
Fig. 31 Fibrochondrenzüge in den Wandungen von Lymphkanälen. Vergr. 600.
Fig. 32 Die größten Fibrochondren. Vergr. 1000.
Fig. 33 Die Fibrillenbildung (rechts, blasse Fäden) nahezu vollendet. Vergr. 600.

Literaturverzeichnis.

1894 Altmann, R., Die Elementarorganismen und ihre Beziehungen zu den Zellen. 2. Aufl. Leipzig.
1897 Benda, C., Neuere Mitteilungen über die Histogenese des Säugetierspermatozoon. Verh. Phys. Ges. Berlin.
1898 Derselbe, Ueber die Spermatogenese der Vertebraten und höherer Evertebraten. 2. Die Histogenese der Spermien. Ebenda.
1899 Derselbe, 1. Weitere Mitteilungen über die Mitochondria. Ebenda.
1899 Derselbe, 2. Weitere Beobachtungen über die Mitochondria und ihr Verhältnis zu Sekretgranulationen, nebst kritischen Bemerkungen. Ebenda.
1901 Derselbe, Die Mitochondriafärbung und andere Methoden zur Untersuchung der Zellsubstanzen. Verh. Anat. Ges. Bonn.
1903 Derselbe, 1. Die Mitochondria. Ergebn. Anat. und Entwicklungsgesch. Bd. 12.
1903 Derselbe, 2. Die Mitochondria des Nierenepithels. Verh. anat. Ges. Heidelberg.
1906 Derselbe, 1. Die Spermiogenese der Monotremen. Semons. Zool. Forschungsreisen in Australien. Fischer. Jena.
1906 Derselbe, Die Spermiogenese der Marsupialier. Ebenda.
1898 Bonin, M. et P., Sur la présence de formations ergatoplasmiques dans l'oocyte d'Asterina gibbosa (Forb.). Bibliogr. anat. Tom. 6.
1884 Brunn, A. von, Beiträge zur Kenntnis der Samenkörper und ihre Entwicklung bei Säugetieren und Vögeln. Arch. f. mikr. Anat. Bd. 23.

1890 Cerfontaine, P., Recherches sur le système cutané et sur le système musculaire du Lombric terrestre. Arch. de Biologie. Tom. 10, p. 327.

1892 Cuénot, L., Etudes physiologiques sur les Gasteropodes Pulmonés. Arch. de Biologie. Tom. 12, p. 683.

1906 Duesberg, J., Contribution à l'etude de phénomènes histologiques de la metamorphose chez Amphibiens Anoures. Arch. de Biologie. Tom. 22.

1907 Derselbe, Der Mitochondrialapparat in den Zellen der Wirbeltiere und Wirbellosen. Arch. f. mikr. Anat. Bd. 71.

1908 Derselbe, 1. Sur l'existence de mitochondries dans l'oeuf et l'embryon d'Apis mellifica. Anat. Anz. Bd. 32.

1908 Derselbe, 2. Le spermiogenese chez le Rat. Arch. f. Zellf. Bd. 2.

1908 Derselbe, 3. Le spermiogenese chez le Rat. Dissert. inaug. Leipzig.

1909 Derselbe, Ueber Chondriosomen und ihre Verwendung zu Myofibrillen beim Hühnerembryo. Verh. anat. Ges. Gießen.

1910 Derselbe, 1. Sur la continuité des éléments mitochondriaux des cellules sexuelles et des chondriosomes des cellules embryonaires. Anat. Anz. Bd. 35 (siehe auch Verh. anat. Ges. Brüssel. Demonstrationen).

1910 Derselbe, 2. Note sur le disque, accessoire (strie N) de la fibre musculaire striée des Insectes. Bull. Scient. de la France et de la Belgique. Tom. 44.

1910 Derselbe, 3. Les chondriosomes des cellules embryonaires du Poulet et leur côle dans la genese de myofibrilles avec quelques observations sur le development des fibres musculaires striées. Arch. f. Zellf. Bd. 4.

1910 Derselbe, 4. Nouvelles recherches sur l'appareil mitochondrial des cellules séminales. Arch. f. Zellf. Bd. 4.

1912 Derselbe, Plastosomen, „Apparato reticolare interno" u. Chromidialapparat. Ergebn. Anat. und Entwicklungsgesch. Bd. 20, S. 567—916.

1897 Ebner, V. von, Die Chorda dorsalis der niederen Fische und die Entwicklung des fibrillären Bindegewebes. Z. w. Zool. Bd. LXII, S. 469—526, Taf. XXIV—XXVI.

1891 Flemming, W., Zur Entwicklungsgeschichte der Bindegewebsfibrillen. Int. Beitr. wiss. Med. Festschrift f. R. Virchow. Bd. 1, Taf. IX.

1897 Derselbe, Ueber die Entwickelung der kollagenen Bindegewebsfibrillen bei Amphibien und Säugetieren. Arch. Anat. Physiol. Anat. Abt. S. 71, Taf. V und VI.

1897 Derselbe, Morphologie der Zelle. Ergebn. Anat. und Entwicklungsgesch. Merkel und Bonnet. Kap. VIII. S. 263—264.

1904 Goldschmidt, R., 1. Der Chromidialapparat lebhaft funktionierender Gewebszellen. Biol. Zentralbl. Bd. 24.

1904 Derselbe, 2. Der Chromidialapparat. Histologische Untersuchungen an Nematoden 2. Zool. Jhb. Abt. Ontog. Bd. 21.

1909 Derselbe, Das Skelett der Muskelzelle von Ascaris, nebst Bemerkungen über den Chromidialapparat 3. Metazoenzelle. Arch. f. Zellf. Bd. 4.

1910 Derselbe, 1. Das Nervensystem von Ascaris lumbricoides und megalocephala. Ein Versuch in den Aufbau eines einfachen Nervensystems einzudringen. Festschr. f. R. Hertwig. Fischer Jena.

1910 Derselbe, 2. Kleine Beobachtungen und Ideen zur Zellenlehre. 1. Akzessorisches Chromosom und Geschlechtsbestimmung. Arch. f. Zellf. Bd. 6.

1907 Derselbe und Popoff, M., Die Karyokinese der Protozoen und der Chromidialapparat der Protozoen- und Metazoenzelle. Arch. f. Protistenkunde. Bd. 8.

1899 Hansen, Fr. C. C., Ueber die Genese einiger Bindegewebsgrundsubstanzen. S. 417—438.

1884 Hertwig, O., Das Problem der Befruchtung und der Isotropie des Eies, eine Theorie der Vererbung. Jena.

1903 Hertwig, R., Ueber das Wechselverhältnis von Kern und Protoplasma. Sitzber. Morph. Phys. Ges. München.

1909 Joseph, H., Die Amöbocyten von Lumbricus. Ein Beitrag zur Naturgeschichte der zellulären Zentren. Arb. zool. Inst. Wien. Bd. 18.

1906 Koltzoff, N. K., Studien über die Gestalt der Zelle. 1. Untersuchungen über die Spermien der Dekapoden, als Einleitung in das Problem der Zellgestalt. Arch. f. mikr. Anat. Bd. 67.

1886 La Valette St. George, Spermatologische Beiträge. Arch. f. mikr. Anat. Bd. 27.

1895 Merkel, F., Zur Histogenese des Bindegewebes. Verh. anat. Ges. Basel. S. 41.

1907 Meves, Fr., 2. Ueber Mitochondrien, bzw. Chondriokonten in den Zellen junger Embryonen. Anat. Anz. Bd. 31.

1910 Derselbe, 1. Ueber Strukturen in den Zellen des embryonalen Stützgewebes, sowie über die Entstehung der Bindegewebsfibrillen, insbesondere derjenigen der Sehne. Arch. f. mikr. Anat. Bd. 75.

1906 Popoff, M., Zur Frage der Homologisierung des Binnennetzes der Ganglienzellen mit den Chromidien (Mitochondria usw.) der Geschlechtszellen. Anat. Anz. Bd. 29.

1907 Derselbe, Eibildung von Paludina viripara und Chromidien bei Paludina und Helix. Anhang: Zu der Frage nach den Spermatozoendimorphismus bei Paludina vivipara. Arch. f. mikr. Anat. Bd. 70.

1894 Reinke, F., Zellstudien. Arch. f. mikr. Anat. Bd. XLIII, S. 381.

1902 Schneider, K. C., Lehrbuch der vergleichenden Histologie der Tiere. Fischer. Jena.

1839 Schwann, Th., Mikroskopische Untersuchungen über die Uebereinstimmung in der Struktur und dem Wachstum der Tiere und Pflanzen. Berlin. Sandersche Buchhandlung.
1884 Straßburger, E., Neue Untersuchungen über den Befruchtungsvorgang bei den Phanerogamen als Grundlage für eine Theorie der Zeugung.
1905 Derselbe, Die stofflichen Grundlagen der Vererbung im Organismenreich. Jena.
1908 Derselbe, Chromosomenzahlen, Plasmastrukturen, Vererbungsträger und Reduktionsteilung. Jahrb. f. wiss. Botanik. Bd. LV.
1913 Trojan, E., Ueber Hautdrüsen des Chaetopterus variopedatus Clap. Sitzber. Kais. Akad. Wiss. Wien. Bd. CXXII.
1896 Weigert, C., Neue Fragestellung zur pathologischen Anatomie. Deutsche med. Wochenschrift. Nr. 40.
1891 Zoja, L. und R., Intorno ai plastiduli fuscinofili (bioblasti dell' Altmann). Mem. del R. Inst. Lomb. d. science et lettere. Vol. 16.
1891 Dieselben, Ueber die fuchsinophilen Plastidulen. Arch. Anat. Phys. Anat. Abt. f. 1891, p. 335—351.

Ueber eigenartige Erscheinungen am Peritonaeal-Pigment bei Knochenfischen.

Von

E. Ballowitz in Münster i. W.

Mit Tafel XV—XVII und 10 Textfiguren.

Inhaltsverzeichnis:

		Seite
I.	Einleitung	375
II.	Behandlung des Materials	378
III.	Die Pigmentflecken im Peritonaeum des Dorsches	379
IV.	Die Pigmentflecken im Peritonaeum des Plötzen	390
V.	Die Untersuchung der Pigmentflecken des Plötzen im Schnittbilde	394
VI.	Vorkommen der Pigmentflecken bei anderen Fischen	396
VII.	Ueber die Bedeutung der Pigmentflecken	397
VIII.	Tafelerklärung	400

I. Einleitung.

Bei meinen Studien an den Pigmentzellen der Wirbeltiere [1]) entdeckte ich im Peritonaeum mancher Knochenfische zwischen den gewöhnlichen Melanophoren oft sehr ansehnliche, eigenartige

[1]) E. Ballowitz, Ueber chromatische Organe in der Haut von Knochenfischen. Anat. Anz., Bd. 42, Nr. 7/8, 1912. Mit 15 mikrophotographischen Abbildungen auf 2 Tafeln. — Derselbe, Die chromatischen Organe in der Haut von Trachinus vipera Cuv. Ein Beitrag zur Kenntnis der Chromatophoren-Vereinigungen bei Knochenfischen. Mit 7 Textfiguren und 5 lithographischen Tafeln. Zeitschr. f. wiss. Zool., Bd. CIV, Heft 3, 1913. — Derselbe, Ueber Erythrophoren besonderer Art in der Haut von Knochen-

Pigmentflecken, welche aus Anhäufungen von kleinen Pigmentballen bestehen und welche mir im Hinblick auf die Lehre von den Pigmentzellen ein hohes Interesse zu beanspruchen scheinen. Obwohl sehr auffällig, sind diese Erscheinungen bisher doch völlig übersehen worden.

---

fischen. Mit einer lithogr. Tafel. Archiv für mikr. Anatomie, Bd. 82, Abt. I, 1913. — Derselbe, Das Verhalten der Zellkerne bei der Pigmentströmung in den Melanophoren der Knochenfische. (Nach Beobachtungen am lebenden Objekt.) Mit 8 Textfiguren. Biolog. Zentralblatt, Bd. 33, Nr. 5. 20. Mai 1913. — Derselbe, Zur Kenntnis der Pigmentzellen, mit Demonstration. Vortrag, gehalten auf der Versammlung deutscher Naturforscher und Aerzte zu Münster i. W. am 16. September 1912. Verhandlungen der Versammlung deutscher Naturforscher und Aerzte zu Münster i. W. — Derselbe, Ueber chromatische Organe, schwarzrote Doppelzellen und andere eigenartige Chromatophorenvereinigungen, über Chromatophorenfragmentation und über den feineren Bau des Protoplasmas der Farbstoffzellen. Mit Demonstration mikroskopischer Präparate und kinematographischer Vorführung der bei Oelimmersion aufgenommenen Körnchenströmung in den Chromatophoren. Mit 4 mikrophotographischen Abbildungen. Verhandlungen der Anat. Gesellsch. auf der 27. Versammlung in Greifswald vom 10.—13. Mai 1913. — Derselbe, Ueber schwarzrote Doppelzellen und andere eigenartige Vereinigungen heterochromer Farbstoffzellen bei Knochenfischen. Mit 29 mikrophotographischen Abbildungen. Anat. Anz., 44. Bd., Nr. 5, 1913. — Derselbe, Das Verhalten der Kerne bei der Pigmentströmung in den Erythrophoren von Knochenfischen. Mit 5 Textfiguren. Biol. Zentralblatt, Bd. XXXIII, Nr. 8, 1913. — Derselbe, Notiz über das Vorkommen alkoholbeständiger karminroter und braunroter Farbstoffe in der Haut von Knochenfischen. Hoppe-Seylers Zeitschr. für physiologische Chemie, herausg. von A. Kossel. Bd. 86, Heft 3, 1913. — Derselbe, Ueber die Erytrophoren in der Haut der Seebarbe, Mullus L., und über das Phänomen der momentanen Ballung und Ausbreitung ihres Pigments. Mit 2 Tafeln. Archiv f. mikrosk. Anat., Bd. 83, Abt. I, 1913. — Derselbe, Ueber schwarzrote und sternförmige Farbzellenkombinationen in der Haut von Gobiiden. Ein weiterer Beitrag zur Kenntnis der Chromatophoren und Chromatophoren-Vereinigungen bei Knochenfischen. Mit 25 Figuren im Text und 5 Tafeln. Zeitschr. f. wiss. Zool., Bd. CVI, Heft 4, 1913. — Derselbe, Ueber die Pigmentströmung in den Farbstoffzellen und die Kanälchenstruktur des Chromatophoren-Protoplasmas. Nach Beobachtungen an der lebenden Pigmentzelle und nach kinematographischen Aufnahmen. Mit 6 Textfiguren und 6 Tafeln mit kinematographischen Mikrophotographien. Pflügers Archiv f. die gesamte Physiologie, Bd. 157, 1914. — Derselbe, Die chromatischen Organe, Melaniridosomen, in der Haut der Barsche (Perca und Acerina). Dritter Beitrag zur Kenntnis der Chromatophoren-Vereinigungen bei Knochenfischen. Mit 8 Figuren im Text und 3 Tafeln. Zeitschr. f. wiss. Zool., Bd. CX, Heft 1, 1914. — Derselbe, Zur

In einem auf der 27. Versammlung der anatomischen Gesellschaft in Greifswald im Mai 1913 gehaltenen Vortrage habe ich hierüber bereits kurz Mitteilung gemacht und in dem Bericht [1]) über meinen Vortrag 4 Mikrophotogramme veröffentlicht.

Auch konnte ich zur Erläuterung meines Vortrages auf der Greifswalder Versammlung eine größere Anzahl bezüglicher mikroskopischer Präparate von mehreren Knochenfischen und bei verschiedenen Vergrößerungen demonstrieren [2]).

Inzwischen habe ich meine Untersuchungen auf sehr zahlreiche Knochenfische ausgedehnt und die Ergebnisse meiner Studien erheblich erweitert.

Da diesen Befunden im Hinblick auf die Zellenlehre eine allgemeinere Bedeutung zukommen dürfte, lasse ich in der vorliegenden Abhandlung die ausführliche Schilderung folgen. Es liegt mir in erster Linie daran, die Erscheinungsformen und Veränderungen am Peritonaealpigment vorzuführen und durch gute Abbildungen ausreichend zu erläutern.

Kenntnis des feineren Baues des Chromatophoren-Protoplasmas. Mit 2 Tafeln. Archiv f. Zellforschung, XII. Bd., 4. Heft, 1914. — Derselbe, Vier Momentaufnahmen der intracellulären Pigmentströmungen in den Chromatophoren erwachsener Knochenfische. Mit 1 Tafel. Archiv f. Zellforschung, XII. Bd., 4. Heft, 1914. — Derselbe, Ueber die Erythrophoren und ihre Vereinigungen mit Iridocyten und Melanophoren bei Hemichromis bimaculatus Gill. Vierter Beitrag zur Kenntnis der Chromatophoren und der Chromatophoren-Vereinigungen bei Knochenfischen. Mit 23 Figuren im Text und Tafel X—XII. Archiv f. Zellforschung, XIV. Bd., 2. Heft, 1915. — Derselbe, Zur Kenntnis der Gelbzellen, Xantophoren, in der Haut von Blennius. Mit einer Tafel. Archiv f. Zellforschung, XIV. Bd., 3. Heft, 1916. — Derselbe, Ueber die Vereinigungen der Rotzellen mit Guaninzellen in der Haut von Mullus und Crenilabrus. Mit einer Tafel. Archiv f. Zellforschung, XIV. Bd., 3. Heft, 1916.

[1]) E. Baliowitz, Ueber chromatische Organe, schwarzrote Doppelzellen und andere eigenartige Chromatophoren-Vereinigungen, über Chromatophorenfragmentation und über den feineren Bau des Protoplasmas der Farbstoffzellen. Mit Demonstration mikroskopischer Präparate und kinematographischer Vorführung der bei Oelimmersion aufgenommenen Körnchenströmung in den Chromatophoren. Verhandlungen der Anatomischen Gesellschaft auf der 27. Versammlung in Greifswald vom 10.—13. Mai 1913. Ergänzungsheft zum 44. Bande des Anatomischen Anzeigers. G. Fischer, Jena 1913.

[2]) Vergleiche den Demonstrationsbericht ebendort Seite 196 (Fragmentation der Chromatophoren).

Der Gehalt des Peritonaeums an Pigmentzellen, wenn wir hier von den Guaninzellen oder Iridocyten absehen, ist bekanntlich bei den einzelnen Gattungen und Arten der Knochenfische sehr verschieden. Bei manchen Teleostiern ist das Bauchfell fast oder ganz frei von Melanophoren. Bei vielen sind nur wenige Melanophoren darin, während bei anderen Knochenfischen das Bauchfell regelmäßig stark pigmentiert und daher dunkel oder fast schwarz erscheint. Hierauf werde ich weiter unten noch zurückkommen. Auch farbige Pigmentzellen, Erythrophoren und Xanthophoren, können im Peritonaeum zur Beobachtung kommen, wie ich z. B. bei bestimmten Gobiiden [1]) feststellte. Außer schwarzen Pigmentzellen traf ich gelbe Farbzellen auch im Peritonaeum von Gasterosteus spinachia L. und Trachinus vipera Cuv. [2]) an.

Ich will nun in folgendem zunächst bei zwei Knochenfischen, einem Meer- und einem Süßwasserfisch, dem Dorsch (Gadus morrhua L.) und dem Plötz (Leuciscus rutilus L.) die Pigmentverhältnisse des Bauchfelles schildern, da ich von diesen Fischen ein besonders reiches Material zur Verfügung hatte. Daran sollen Befunde bei andern Knochenfischen angereiht werden.

II. Behandlung des Materials.

Für die Untersuchung wurden nur frisch gefangene Fische benutzt, die kurz vor der Konservierung getötet waren. Nach der Eröffnung der Bauchhöhle entfernte ich die Eingeweide bis auf die Schwimmblase, welche sitzen blieb, schnitt den Kopf und den Schwanz ab und legte das Rumpfstück in ein reichliches Quantum der Fixierungsflüssigkeit, so daß die letztere sogleich auf das Peritonaeum einwirken konnte. Zur Fixierung benutzte ich teils Eisessig-Sublimat (5 Teile Eisessig auf 100 Teile konzentrierte Sublimat-

[1]) Vgl. E. Ballowitz, Ueber schwarzrote und sternförmige Farbzellenkombinationen in der Haut von Gobiiden. Ein weiterer Beitrag zur Kenntnis der Chromatophoren und Chromatophoren-Vereinigungen bei Knochenfischen. Mit 25 Textfiguren und 5 Tafeln. Zeitschr. f. wissensch. Zoologie, Bd. CVI, 1913.

[2]) Auch an den intermuskulären Gefäßen des Rumpfes findet sich bei Teleostiern bisweilen eine reiche Pigmentierung. So werden die Gefäße z. B. bei Trachinus vipera Cuv. nicht allein von bläulich und silberfarben glänzenden Iridocyten und Melanophoren begleitet, sondern auch von Gelbzellen.

lösung in Aqua dest.), teils in Aqua dest. konzentrierte Sublimatlösung, teils Alkohol von 70—90%.

Zur Herstellung der Flächenpräparate wurden Stücke des Peritonaeums abpräpariert und ohne Färbung in Kanadabalsam flächenhaft ausgebreitet. Um die Präparate durchsichtiger zu machen, entfernte ich zuvor oft das Guanin durch Behandlung mit verdünnten Säuren.

Zur Färbung der Schnittpräparate dienten Hämatoxylin und Eosin.

Die Meeresfische sammelte und konservierte ich auf Helgoland während mehrmaliger Aufenthalte an der dortigen biologischen Station in den Jahren 1911—1913. Die Flußfische stammen zum größten Teil aus dem Dortmund-Ems-Kanal und der Werse bei Münster i. W.

III. Die Pigmentflecken im Peritonaeum des Dorsches.

Ich gehe bei meiner Schilderung von den Befunden an 20—40 cm langen Dorschen (Gadus morrhua L.) aus, wie sie bei Helgoland viel gefangen werden und dort leicht zu erhalten sind.

Das Peritonaeum dieser Fische ist stark pigmentiert, doch ist der Grad der Pigmentierung individuell verschieden. Es sieht in den Alkoholpräparaten schiefergrau bis schwärzlich mit braunem Anflug aus, bisweilen ist es auch eigentümlich scheckig. Schon mit bloßem Auge erkennt man darin schwarze Pünktchen.

Die dunkle Pigmentierung befindet sich auf dem silberglänzenden Untergrunde einer kontinuierlichen Guaninschicht und erstreckt sich auch auf die Unterseite der Schwimmblase.

Untersucht man mit schwacher Lupenvergrößerung, so erhält man ein eigenartiges, im einzelnen auch sehr wechselndes Bild, wie es in den Figuren 1 und 2 der Tafel XV bei verschiedener Lupenvergrößerung zur Darstellung gebracht ist.

Figur 1 ist nach einem in Alkohol liegenden Präparat bei 8facher Lupenvergrößerung gezeichnet und führt die Flächenansicht eines Stückes des Peritonaeums von einem 30 cm langen Dorsch vor Augen. Man erkennt kleine, mittelgroße und ganz große dunkle Punkte, die aber durch Uebergänge untereinander verbunden sind. Am zahlreichsten sind die kleinen Pünktchen. Sie liegen oft zu kleineren und größeren Gruppen vereint und sind horizontal im Peri-

tonaeum ausgebreitet. Zwischen diesen Gruppen befinden sich kleinere und größere pigmentfreie Räume, in denen der Silberglanz des Guanins zur Geltung kommt. Je dichter die kleinen Pünktchen zusammenrücken und je mehr die hellen Lücken zwischen ihnen schwinden, um so dunkler wird das Peritonaeum, Figur 1 oben und links. Zwischen diesen kleinen Pünktchen sind größere und ganz große schwarze Flecken unregelmäßig ausgestreut. Ihre Zahl ist sehr verschieden. Figur 1 gibt den Durchschnittsbefund. Alle Pünktchen liegen im Peritonaeum in ziemlich dem gleichen Niveau. Die größeren Pünktchen und dunklen Flecken werden in den hellen Lücken und zwischen den kleinen Pünktchen in gleicher Weise angetroffen; an den dunklen Stellen sind sie nicht selten von einem helleren Hofe umgeben. Die großen Flecken erscheinen meist von rundlicher Begrenzung, nicht selten aber auch ein wenig länglich und unregelmäßig.

Figur 2 zeigt ein Stück Peritonaeum von einem anderen gleichgroßen Dorsch bei etwas stärkerer, 16 facher Lupenvergrößerung. Die kleinen Pünktchen sind in diesem Präparat spärlich und mehr gruppenweise angeordnet, unten fehlen sie fast ganz. Dazwischen sind mittelgroße Punkte und besonders häufig sehr große schwarze Flecken verteilt, die letzteren sind auffallend unregelmäßig gestaltet.

Ganz die gleichen Erscheinungen stellte ich auch bei ganz großen Dorschen, sogenannten Kabeljaus, fest. Die Figuren 3 und 4 wurden unter 8 facher Lupenvergrößerung nach in Alkohol liegenden Präparaten gezeichnet, welche dem Peritonaeum eines 0,75 m langen Dorsches entnommen waren; der Fisch war frisch gefangen von dem Expeditionsdampfer „Poseidon" eingebracht und an die Biologische Station auf Helgoland abgeliefert worden. Man sieht kleine und mittelgroße schwarze Pünktchen sowie auffallend große, dunkle Pigmentflecken, welche in Figur 3 besonders zahlreich sind; in Figur 4 ist nur links oben ein besonders großer Flecken vorhanden. Die mittelgroßen Pigmentpünktchen zeigen zum Teil sehr deutlich in langen, verzweigten Ausläufern ausgebreitetes, schwärzliches und dunkelbraunes Pigment und offenbaren sich dadurch als Melanophoren. In Figur 4 ist die Pigmentierung besonders dicht und wird von einer hell ausgesparten Blutgefäßverzweigung, über der das Pigment fehlt, durchzogen.

Schließlich hatte ich auf Helgoland auch Gelegenheit, ganz kleine etwa 8—10 m lange Dorsche zu untersuchen. Auch sie zeigen

schon die Größendifferenzen der Pigmentkörper und insbesondere die ganz großen dunklen Flecken; ebenso sind die kleinen Pigmentpünktchen oft gruppenweise vereinigt.

Bei der Betrachtung dieser geschilderten Präparate mit der Lupe gewinnt man zunächst den Eindruck, als ob es sich in allen diesen dunklen Pünktchen und Flecken um verschieden große, schwarze Pigmentzellen, Melanophoren, handele, die als schwarze, dunkle Punkte erscheinen, weil das Pigment sich in den Zellen meist zentralwärts zusammengeballt hat. Diese Wahrscheinlichkeit wird für den Beobachter um so größer, als man mit der Lupe oft auch Melanophoren mit in den Fortsätzen ausgebreitetem, dunkelbraunem Pigment sieht; solche Stellen erhalten ein mehr bräunliches Aussehen, Figur 3 und 4. Für Melanophoren sind sie jedenfalls bis jetzt auch stets gehalten worden. Allerdings fällt dem sorgfältigen Beobachter schon bei Untersuchungen mit der Lupe auf, daß im Innern von manchen großen, schwarzen Flecken zahlreiche helle kleine Lücken zu erkennen sind.

Wenn man nun mikroskopisch untersucht, so ergibt sich schon bei schwacher Vergrößerung ein sehr überraschender, höchst bemerkenswerter Befund. Sehr viele der mittelgroßen vermeintlichen Farbzellen und fast alle großen dunklen Flecken sind gar keine Melanophoren, sondern Haufen von vielen ganz kleinen, zellenartigen Pigmentballen.

Ich will diese Pigmenthaufen zum Unterschiede von den einfachen gewöhnlichen Schwarzzellen des Peritonaeums, den verschieden großen Melanophoren, einfach als Pigmentflecken bezeichnen. Die kleinen Melanophoren können als Mikromelanophoren noch besonders unterschieden werden.

Die Figuren 5—9 der Tafel XV, sowie die Textfiguren 1—9 illustrieren das eigentümliche Aussehen dieser Pigmentflecken bei verschiedenen Vergrößerungen.

Das Auffälligste und Merkwürdigste an ihnen, was sofort in die Augen fällt und für sie charakteristisch erscheint, ist ihre Zusammensetzung aus zahlreichen kleinen Pigmentballen. Daher sehen sie wie aufgelockert oder durchlöchert aus und werden oft mehr oder weniger durchsichtig. Vgl. die genannten Abbildungen. Von der regelmäßigen radiären Struktur, die sich in den eigentlichen Melanophoren der Haut vorfindet, ist bei ihnen nichts zu erkennen.

Was zunächst die Größe der Flecken anbetrifft, so ist sie sehr verschieden. Sie kann nur gering sein, so daß die Flecken kleiner, so groß oder nur wenig größer als die größeren Melanophoren der Nachbarschaft sind. Bei weitem häufiger werden sie aber sehr viel größer als diese angetroffen; ja sie nehmen oft im Vergleich mit den

Textfigur 1.

Melanophoren geradezu riesenhafte Dimensionen an, so daß sie mit den Melanophoren gar nicht in Beziehung gebracht werden können.

In Textfigur 2 (Vergr. 80) besitzen die aufgelockerten Flecken etwa die Größe der umliegenden Melanophoren, deren Pigment zusammengeballt ist und jede Auflockerung vermissen läßt; nur links ist ein Flecken etwas größer. Textfigur 3 dagegen zeigt bei schwäche-

rer Vergrößerung (Vergr. 33) eine Stelle mit sehr vielen Flecken, deren Größe fast durchgehends diejenige der Melanophoren um das vielfache übertrifft. Das gleiche läßt die Textfigur 4 (Vergr. 60) erkennen, in der die riesigen Pigmentflecken zum Teil aneinander stoßen und ineinander überzugehen scheinen. Auch in Figur 6 der Tafel XV (Vergr. 33) haben die meisten Flecken im Vergleich mit den gewöhnlichen Chromatophoren riesenhafte Dimensionen und

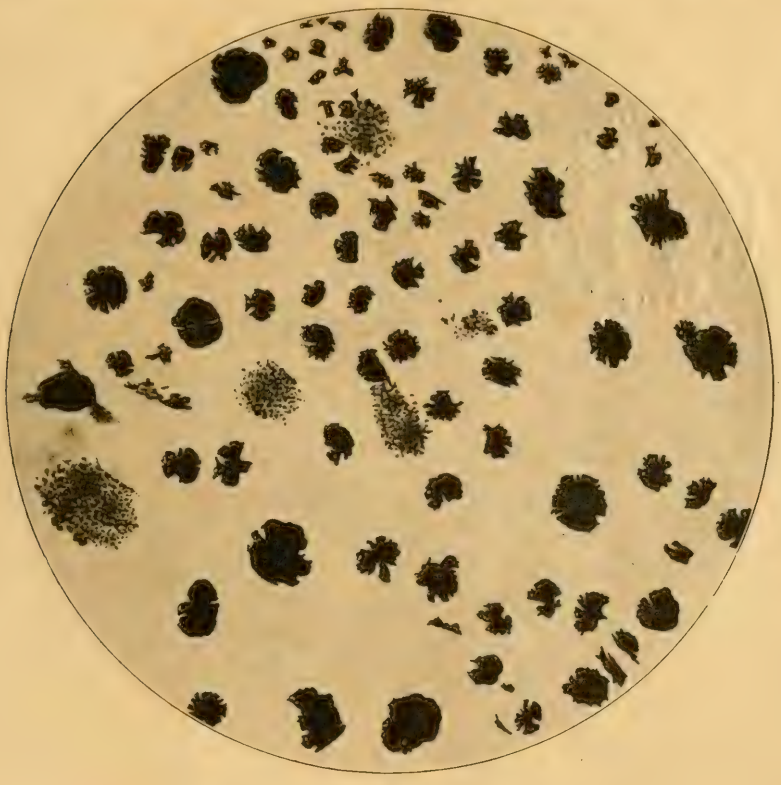

Textfigur 2.

übertreffen sie um das Vielfache. Alle die in den Lupenpräparaten der Fig. 1—4 der Tafel I geschilderten großen schwarzen Punkte sind keine Melanophoren sondern solche Pigmentflecken.

In Textfigur 1 habe ich verschieden große Flecken in dem gleichen Größenverhältnis (Vergr. 70) dargestellt und in der Figur 1 c mit einem gewöhnlichen, besonders großen echten Melanophor aus

dem Dorschperitonaeum bei ganz derselben (70 facher) Vergrößerung in Vergleich gebracht; in diesem Melanophor hat sich das Pigment zusammengeballt. Man sieht, daß die Flecken eine solche Größe erreichen, wie sie bei den Melanophoren des Peritonaeums niemals auch nur annähernd gefunden wird.

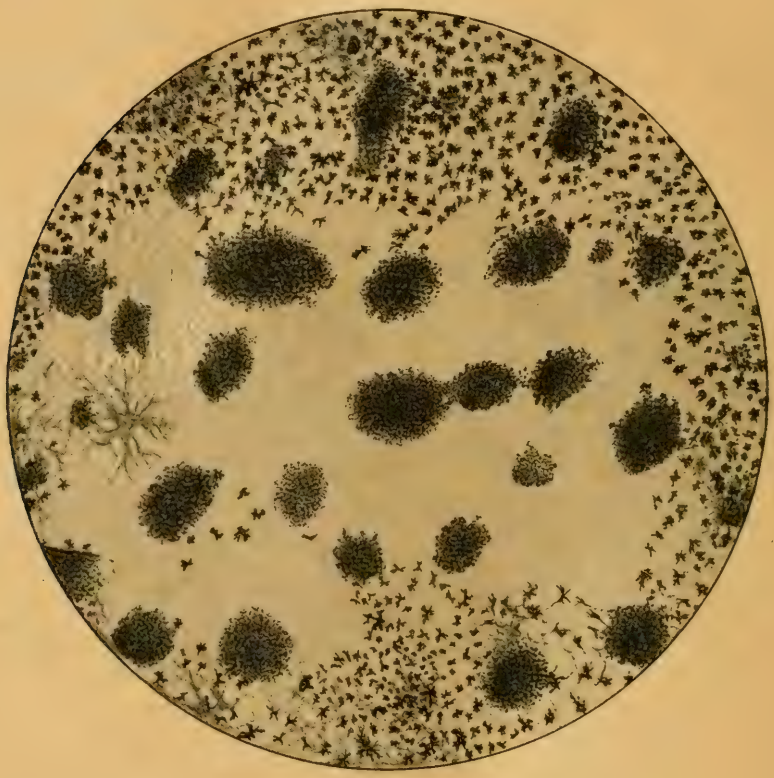

Textfigur 3.

Der Längsdurchmesser der größeren Flecken beträgt im Durchschnitt 0,6—0,8 mm, bei einzelnen sogar gegen 1 mm, der Querdurchmesser an der breitesten Stelle 0,2—0,4 mm. Die größten kreisrund erscheinenden Melanophoren mit zusammengeballtem Pigment haben dagegen nur ein Ausmaß von 0,09—0,17 mm.

Daß auch die Form der Pigmentflecken verschieden ist, wenn auch nicht in dem Maße, wie ihre Größenverhältnisse, haben uns die bei Lupenvergrößerung untersuchten Präparate (vgl. Fig. 1—4 der

Tafel XV) schon angedeutet. In erster Linie ist hervorzuheben, daß es sich in ihnen um abgeplattete Gebilde handelt, die mit ihrer Fläche parallel der Oberfläche des Peritonaeums ausgebreitet sind. Das beweisen sofort senkrecht zur Oberfläche des Bauchfells ausgeführte Schnitte, wie Fig. 19 auf Tafel XVII einen solchen vorführt. Nur der mittlere Teil ist oft etwas verdickt und erscheint daher dunkler. Vgl. auch Textfigur 9. In einigen seltenen Fällen wurde jedoch umgekehrt eine Verdünnung des mittleren Teiles wahrgenommen, so daß der Fleck mehr ringförmig erschien. Die Begrenzung dieser

Textfigur 4.

platten Pigmentmassen war meist kreisrund oder nahezu kreisrund, häufig auch etwas länglich, oval oder elliptisch, seltener unregelmäßig.

Durch die größeren Flecken ziehen bisweilen Blutgefäße hindurch, in deren Verlauf in der dünnen Pigmentausbreitung die Pigmentballen fehlen; die Blutgefäße treten dann als verzweigte, helle Linien innerhalb der Flecken hervor, Figur 5 und 6 der Tafel XV und Textfigur 1 e. Die gleiche Erscheinung beobachtet man auch außerhalb der Pigmentflecken in dem Peritonaealpigment, wie Figur 4 der Tafel XV erkennen läßt.

Die geschilderte lockere Anordnung der Pigmentballen und die Durchsichtigkeit der Pigmentflecken sind für den Dorsch sehr charakteristisch; sie werden besonders auffällig, wenn zahlreiche solche Flecken in einem Gesichtsfelde nebeneinander liegen, wie es in der Textfigur 3 dargestellt ist.

Sehr bemerkenswert ist, daß der Rand der Flecken meist nicht scharf abgegrenzt, sondern gewöhnlich aufgelockert erscheint, indem die Pigmentballen hier noch mehr auseinanderrücken. Das tritt in fast allen Figuren der Tafel XV und den Textfiguren 1—4 hervor und wird besonders deutlich, wenn der mittlere Teil der Flecken dicker und undurchsichtig ist, wie in der Textfigur 9. Dabei rücken die Ballen oft so weit von dem Hauptfleck ab, daß der letztere wie von einem Schwarm kleiner, locker angeordneter Pigmentkörperchen umgeben erscheint. Die Textfiguren 5—8 zeigen diese sehr auffällige, merkwürdige Erscheinung. Es sieht aus, als ob von den Flecken eine Emanation kleiner, zellenartiger Pigmentkörper ausginge, als ob die Pigmentballen wie Schwärmer von der Pigmentzentrale in das umliegende Gewebe auswanderten.



Textfigur 5

In Textfigur 5 finden sich in der Nachbarschaft des nur kleinen Pigmentfleckens, der nicht größer ist als die Nachbarmelanophoren, nur wenige kleine Pigmentballen, die auch mehr in der Nähe des Fleckens bleiben. In der Textfigur 6 sind die isolierten Pigmentballen in der Peripherie der Flecken schon zahlreicher und weiter von den Flecken abgerückt. Noch mehr ist das der Fall in der Textfigur 7.



Textfigur 6.

Textfigur 7.

Textfigur 8.

Eine bestimmte Anordnung lassen die isolierten Pigmentballen dabei gewöhnlich vermissen. In der Textfigur 8 wird dagegen eine bestimmtere Anordnung angedeutet. Man erkennt, daß die Pigmentballen in parallelen Zügen verlaufen; es sieht aus, als ob sie sich

Textfigur 9.

zwischen parallel nebeneinander befindlichen Bindegewebsbündeln eingelagert haben. Doch ist eine solche regelmäßige Anordnung nur sehr selten.

Wir müssen nunmehr die feinere Zusammensetzung der Pigment-

flecken und ihrer Pigmentballen bei stärkeren Vergrößerungen studieren. Dazu können uns schon die in Balsam eingeschlossenen Präparate von horizontal ausgebreiteten Bauchfellstücken dienen, welche wir bisher betrachtet haben. Wie oben schon angedeutet, ist in allen Pigmentflecken nicht die geringste Spur einer radiären Anordnung der Pigmentkörperchen, wie sie für die gewöhnlichen Melanophoren der Fischhaut so überaus charakteristisch ist, wahrzunehmen. Ebenso fehlt ein Sphärenfleck vollkommen, wie schon die Figuren 8 und 9 der Tafel XV und die sämtlichen Textfiguren, die bei mittelstarken und schwachen Vergrößerungen gezeichnet sind, erkennen lassen. Auch ausgesparte helle Kernflecke werden vermißt. Statt dessen findet man in den Flecken nur ganz regellos angeordnete Pigmentballen, die dicht nebeneinander liegen und nur durch schmale, helle, pigmentfreie, unregelmäßige Lücken und Spalten voneinander getrennt werden. Sind die Flecken nicht zu dick und zu dunkel, so lassen sich die Pigmentballen schon bei mittelstarken Vergrößerungen deutlich unterscheiden und voneinander abgrenzen, wie besonders die Figur 8 auf Tafel XV zeigt. Da die Pigmentflecken, wie oben betont, nur dünn sind, erscheinen ihre Pigmentballen in dünner Schicht im Präparat horizontal, d. h. parallel der freien Oberfläche des Peritonaeums ausgebreitet, so daß die Flecken durchsichtig und wie durchlöchert aussehen. Nicht selten sind sie im mittleren Teil der Flecken aber auch dichter und in mehreren Lagen angehäuft. Alsdann ist die Mitte der Flecken undurchsichtig und erscheint schwarz. Aber auch an diesen ist der Rand meist aufgelockert, so daß in der Peripherie die einzelnen Pigmentballen deutlich unterschieden werden können.

Man stellt schon bei schwachen Vergrößerungen fest, daß die Pigmentballen verschieden groß sind und eine unregelmäßige Form besitzen. Bisweilen sind sie so klein und fein, daß die Flecken wie zerstäubt, fast pulverförmig, aussehen.

Die Figur 17 und 18 der Tafel XVI und Figur 23 und 24 der Tafel XVII illustrieren die Zusammensetzung der Pigmentballen bei starker Immersionsvergrößerung an ungefärbten Flächenpräparaten. Ihre verschiedene Größe und Form treten hervor. Die Figuren 23 und 24 der Tafel XVII rühren von dünnen Stellen größerer Pigmentflecken her und zeigen die Pigmentballen in ihrer natürlichen gegenseitigen Zusammenlagerung; die verschieden großen Klumpen werden durch

helle Spalten voneinander getrennt. Durch gegenseitige Abplattung werden die Ballen oft vieleckig.

Für alle diese Pigmentballen ist charakteristisch, daß die Pigmentkörnchen zu verschieden großen Kugeln und Bläschen zusammengelagert sind; diese Kugeln und Bläschen setzen dann wieder die Ballen zusammen. Die größeren Ballen können sehr zahlreiche solche Pigmentkugeln enthalten. Dazwischen befinden sich aber in unregelmäßiger Anordnung auch noch isolierte Pigmentkörnchen, welche auch in die hellen Lücken zwischen den Ballen eindringen können. Diese Zusammensetzung haben auch die kleinen, von dem Hauptflecken entfernter liegenden, aber zu diesem gehörigen Pigmentkörperchen.

Die verschieden großen Pigmentkugeln sind meist solide Anhäufungen von Pigmentkörnchen, nicht selten erscheinen sie aber auch bläschenförmig insofern, als die Pigmentkörnchen nur an ihrer freien Oberfläche vorhanden sind, im Innern dagegen fehlen. Die Figuren 17 und 18 der Tafel XVI erläutern die bläschenartige Beschaffenheit der sehr verschieden großen und etwas verschieden gestalteten Pigmentmassen. Nur in Figur 17 ist die linke, etwas längliche Pigmentmasse auch im Innern mit Pigmentkörnchen erfüllt, so daß sie dunkler als die benachbarten bläschenförmigen aussieht. An der Oberfläche der Pigmentbläschen ist die oberflächliche, dünne Lage der Pigmentkörnchen oft unterbrochen und lückenhaft.

IV. Die Pigmentflecken im Peritonaeum des Plötzen.

Ebenso konstant, wie bei dem Dorsch, finden sich die Pigmentflecken im Peritonaeum des Plötzen, Leuciscus rutilus L., vor. Ich habe weit über 100 dieser Süßwasserfische untersucht und bei keinem Fisch die Flecken vermißt. Alle untersuchten Plötzen, welche 9—21 cm, meist 15—20 cm, maßen, waren frisch gefangen und lebend, wurden unmittelbar vor der Untersuchung durch Dekapitation getötet und darauf untersucht, beziehungsweise nach den oben angegebenen Methoden konserviert.

Das Peritonaeum ist auch bei diesem Fisch stets pigmentiert, wenn auch in verschiedenem Grade. Der bläulichweiße Silberglanz der dichten Guaninschicht wird durch verschieden zahlreiche Melanophoren gedämpft, so daß die Bauchwand innen hellgrau bis schwärzlich aussieht. Die Figuren 10—12 auf Tafel XVI stammen von drei

ziemlich gleichgroßen, 18—19 cm langen Fischen und lassen den verschieden starken Pigmentgehalt erkennen. Figur 10 zeigt den gewöhnlichen Befund der mittelstarken Pigmentierung. In Figur 11 ist das Peritonaeum dunkler, in Figur 12 heller. Die schrägen, parallelen, hellen Linien in den Zeichnungen, die besonders in Figur 12 auffallen, entsprechen den Rippen.

An dem lebensfrisch untersuchten Bauchfell haben fast alle Melanophoren ihr Pigment in den Fortsätzen ausgebreitet. Die Melanophoren selbst erscheinen im allgemeinen ziemlich gleich groß, der Unterschied zwischen großen, mittelgroßen und ganz kleinen Melanophoren ist hier nicht so auffällig, wie beim Dorsch; bei letzterem befanden sich die Melanophoren an dem konservierten Material allerdings zum bei weitem größten Teil im Ballungszustande, wie ein Vergleich mit den Figuren 1—4 der Tafel XV erkennen läßt.

Noch auffälliger als beim Dorsch werden im Peritonaeum des Plötzen nun die Pigmentflecken, die, wie oben schon betont, bei keinem einzigen Fisch vermißt wurden. Sie sind aber verschieden zahlreich vorhanden, und steht ihr Vorkommen im Verhältnis zu den gewöhnlichen Melanophoren; je dunkler das Peritonaeum pigmentiert ist, um so zahlreicher sind gewöhnlich auch die Flecken. So sind sie z. B. in dem nur schwach pigmentierten Peritonaeum der Figur 12 auf Tafel XVI weit spärlicher und auch kleiner als in Figur 10 und 11 derselben Tafel. Doch trifft das nicht immer zu. So sind die Flecken in Figur 10 zahlreicher als in Figur 11, obwohl in letzterer das Bauchfell dunkler pigmentiert ist. Auch können sie in einem mehr hellen Peritonaeum zahlreich sein, obwohl letzteres selten ist.

Die Flecken gleichen im allgemeinen denjenigen des Dorsches, zeigen aber im einzelnen mancherlei Abweichungen.

Am lebensfrisch untersuchten Bauchfell vom soeben getöteten Fisch werden sie ganz außerordentlich auffällig, wenn man das Präparat mit schwacher, etwa 8 facher Lupenvergrößerung betrachtet, wie die Figuren 10—12 Tafel XVI am besten illustrieren. Sie erscheinen hier als scharf abgegrenzte, schwarze Flecken. Läßt man das Licht etwas seitlich auf das Präparat fallen, so stellt man fest, daß die Flecken ganz oberflächlich liegen und kleine, flache, mattglänzende Hervorragungen bilden. Es sieht aus, als wären Tröpfchen von mattschwarzem Lack über das Bauchfell hingespritzt. Sie finden sich an der inneren Oberfläche der Seitenwand der Bauchhöhle,

aber auch an der vom Peritonaeum überzogenen Unterfläche der beiden Schwimmblasen. An der letzteren Stelle bilden sie meist Längsreihen. So wird auf der Unterfläche der hinteren Schwimmblase in der Mittellinie meist eine von mehreren Flecken gebildete Längsreihe beobachtet, während die Flecken an der Unterfläche der vorderen Schwimmblase mehr unregelmäßig zerstreut sind, bisweilen aber auch in Längsreihen sich anordnen; auch neben den Schwimmblasen findet sich jederseits bisweilen eine Längsreihe. Ebenso folgen die Flecken in ihrer Anordnung an der seitlichen Rumpfwand oft dem Verlaufe der Rippen. Figur 10—12 der Tafel XVI.

Daß die Flecken an dem lebensfrischen Präparat so scharf begrenzt und auffällig hervortreten, wird hauptsächlich dadurch hervorgerufen, daß die gewöhnlichen Melanophoren ihr Pigment in den Fortsätzen ausgebreitet haben, während sich in der Umgebung der Flecken niemals auch nur Andeutungen von Fortsätzen vorfinden. Dadurch unterscheiden sich in diesen Präparaten unter der Lupe alle Flecken sofort von den gewöhnlichen Melanophoren.

Wie bei dem Dorsch, ist ihre Größe sehr verschieden. Sie können nur klein sein, so daß sie die kleinen Melanophoren mit zusammengeballtem Pigment nicht übertreffen. Meist aber sind sie sehr viel größer als die gewöhnlichen in ihrer Nachbarschaft befindlichen Schwarzzellen und ebenso riesenhaft wie bei dem Dorsch. Das zeigen schon die Lupenvergrößerungen der Figur 10—12, ferner bei schwächerer mikroskopischer Vergrößerung die Figuren 13—15 der Tafel XVI.

Die größeren Flecken sind daher schon mit bloßem Auge sehr deutlich wahrzunehmen. Sie sind auch viel größer, als die größten Melanophoren mit ausgebreitetem Pigment in dem Bauchfell des Plötzen.

In der Textfigur 10 (s. u. S.) ist ein Fleck aus dem Peritonaeum des Plötzen bei 102facher Vergrößerung gezeichnet worden, es ließen sich aber noch größere Flecken auffinden.

Auch die Form der Flecken variiert und erhellt am besten aus den Figuren 10—15 der Tafel XVI.

Sie kann rundlich, oval oder elliptisch sein, wird meist aber etwas länglich gefunden. Die Ränder sind gewöhnlich unregelmäßig eingeschnitten und aufgelockert.

Auf einen Unterschied von den Dorschflecken muß ich besonders hinweisen, daß nämlich die Flecken beim Plötzen gewöhnlich nicht so aufgelockert und durchsichtig sind, wie beim Dorsch; sie erschei-

nen bei ersterem vielmehr meist schwarz und undurchsichtig. Allerdings werden Auflockerungen im ganzen Bereich des Fleckens auch bei Plötzen oft gefunden, wie Figur 13 der Tafel XVI zeigt.

Auch die Auflockerung der Ränder und die anscheinende Emanation der Pigmentballen in der Nachbarschaft habe ich beim Plötzen nicht so regelmäßig gefunden wie bei dem Dorsch. Zwar kommt auch beim Plötzen hier und da zur Beobachtung, daß Pigmentballen sich von den Hauptmassen getrennt haben und in einiger



Textfigur 10.

Entfernung von den Flecken herumliegen, wie z. B. in Figur 13 und 14 der Tafel XVI. Figur 14 führt einen länglichen, etwas unregelmäßig geformten Pigmentflecken bei etwa 60 facher Vergrößerung vor, dessen Rand in Pigmentballen aufgelöst erscheint. Eine Anzahl von Pigmentballen, die einzeln oder in Gruppen beisammen liegen, hat sich dabei weiter vom Rande entfernt. Diese Erscheinung traf ich aber, wie gesagt, beim Plötzen seltener und nicht so ausgesprochen und weitgehend wie beim Dorsch an. Auch ist der Rand der Flecken, wie die Figuren zeigen, meist ebenso dunkel und undurchsichtig wie ihr Inneres. Der Rand kann auch bisweilen so weit zerklüftet sein, daß größere schwarze Stücke davon ganz abgetrennt sind und in der Nähe des Fleckens isoliert liegen, wie in der Textfigur 10.

V. Die Untersuchung der Pigmentflecken des Plötzen im Schnittbilde.

Da die schwarzen Pigmentflecken bei dem Plötzen zu undurchsichtig waren, um an ihnen die innere Zusammensetzung im Flächenbilde in derselben Weise festzustellen, wie ich es oben für den Dorsch beschrieben habe, benutzte ich hierzu Serienschnitte, welche senkrecht zur Oberfläche des Bauchfells angefertigt wurden. Ihre Dicke betrug 5—10 μ. Das Material entnahm ich Stücken, welche lebensfrisch in Eisessig-Sublimatlösung, wie oben angegeben, fixiert waren; die mit destilliertem Wasser aufgeklebten Schnitte wurden mit Hämatoxylin und Eosin gefärbt.

Figur 19 auf Tafel XVII stellt einen solchen Schnitt bei schwächerer, etwa 400facher Vergrößerung dar. Die abgeflachte braunschwarze Pigmentmasse ist parallel der Oberfläche des Peritonaeums ausgebreitet und liegt oberflächlich in dem Bindegewebe des Bauchfells dicht unter dem Bauchfellepithel. Sie ist dabei der zusammenhängenden, darunter befindlichen Guaninschicht aufgelagert. Diese hat sich in diesem abgebildeten Schnitt infolge der Behandlung etwas davon abgehoben, so daß zwischen Pigment und Guaninschicht ein künstlicher Spaltraum entstanden ist.

Man erkennt nun an dem Schnitt die gleiche Struktur des Fleckens, wie beim Dorsch. Die ganze Pigmentmasse setzt sich aus sehr zahlreichen, verschieden großen Pigmentballen zusammen, welche durch schmale Spalten voneinander geschieden werden. Links sind vom Rande des Hauptfleckens ein Paar Pigmentbrocken abgelöst und isoliert; aber auch sie setzen sich aus Ballen zusammen. Zwischen diesen vorgeschobenen Pigmentmassen und dem Hauptflecken nimmt man einen Gefäßquerschnitt wahr.

Die Figuren 20, 21 und 22 der Tafel XVII bringen 3 Schnittbilder bei stärkerer Vergrößerung. Fig. 20 ist ein bei 660facher Vergrößerung (Zeiß, homogene Immersion 1,5, Komp.-Okular 4) gezeichnetes Gesichtsfeld. Die Figuren 21 und 22 wurden nach 5 μ dicken Schnitten bei ganz starker, etwa 2000facher Immersionsvergrößerung (Zeiß, homogene Immersion 1,5, Komp.-Okular 12) dargestellt.

In allen diesen Figuren ist zunächst die Zusammensetzung des Fleckens aus sehr zahlreichen verschieden großen Pigmentballen höchst auffällig. Die Ballen selbst sind oft undeutlich voneinander getrennt, und scheinen hier und da ineinander überzugehen. Die sie trennenden hellen Lücken sind sehr unregelmäßig. Vor allem ist

auch hier keine Spur einer regelmäßigen radiären Anordnung aufzufinden.

Wie bei dem Dorsch, enthalten auch die Pigmentballen wieder kleinere Anhäufungen von Pigmentkörnchen, die rundlich oder länglich oder auch unregelmäßig sein können; sie sind auch wieder verschieden groß. In Figur 22 ist deutlich festzustellen, daß viele dieser Pigmentanhäufungen dadurch bläschenartig geworden sind, daß sich die Pigmentkörnchen an ihrer Oberfläche in einer Lage angehäuft haben, in dem hellen Inneren dagegen fehlen.

Außer diesen Pigmentanhäufungen sind zwischen ihnen aber auch zahlreiche isolierte Pigmentkörnchen ausgestreut, die sich in die hellen Lücken zwischen den Pigmentballen erstrecken können.

Diese Schnittpräparate geben nun auch wichtigen Aufschluß über das Verhalten der Kerne in den Pigmentflecken. Sehr überraschend wird dabei die Tatsache, daß die Flecken sehr reich an Kernen sind, wie die Figuren 20—22 am besten illustrieren.

Die Zellkerne sind aber nicht gleichmäßig verteilt. An manchen Stellen können sie mehr angehäuft sein, an anderen Stellen sind sie dagegen spärlicher. So waren in der großen Fläche der Figur 22 nur 2 Kerne nachweisbar. Auch ihre Lage mit Bezug auf die Pigmentballen ist verschieden und bietet nichts Charakteristisches. Sie können innerhalb der Pigmentballen, an derem Rande oder dazwischen liegen.

Größe und Form der Kerne sind verschieden. Außer großen Kernen wurden auch kleinere und ganz kleine beobachtet. Ihre Form ist meist rundlich, oval oder ellipsoid, hier und da auch etwas länglich. Durch die benachbarten Pigmentanhäufungen werden größere, in dem Pigmentballen eingeschlossene Kerne oft etwas unregelmäßig eingebeult, vgl. Figur 22. Die zu den Kernen gehörigen Zellterritorien ließen sich leider in diesen Schnittbildern nicht darstellen und abgrenzen.

Schließlich ergab die Untersuchung der Schnitte, daß die Flecken auch noch von zarten Bindegewebszügen und von Blutgefäßen durchzogen werden.

Aus allem geht mithin hervor, daß die Pigmentflecken keine Zellen, etwa riesige Schwarzzellen sind, als welche sie auf den ersten Blick bei schwacher Vergrößerung imponieren könnten. Vielmehr handelt es sich hier um Bildungen mit einem besonderen, eigen-

artigen, geweblichen Aufbau, der durch den Reichtum an Kernen und die vielfache Pigmentballung charakterisiert ist.

VI. Vorkommen der Pigmentflecken bei anderen Fischen.

Oben wurde schon von mir erwähnt, daß der Grad der Pigmentierung des Bauchfells und das Vorkommen der Pigmentflecken bei den Knochenfischen sehr verschieden ist.

Bei dem Flußbarsch (Perca fluviatilis L.) und der Goldorfe (Idus melanotus Heck) fehlen, wie ich fand, Melanophoren in dem Bauchfell ganz oder fast ganz, so daß der Silberglanz der Guaninzellschicht voll zur Geltung kommt. Sehr gering ist der Pigmentgehalt des Peritonaeums bei Scardinius erythrophthalmus L., Tinca vulgaris Cuv., Abramis brama Cuv., Alburnus lucidus Heck., Esox lucius L., Gobio fluviatilis Flem., Salmo fario L., Salmo salvelinus L., Salmo irideus Gibb., Coregonus fera Jur. var., Labrax lupus Cuv.

In dem silberglänzenden Peritonaeum finden sich nur vereinzelte in größeren Abständen liegende, mittelgroße oder kleinere Schwarzzellen von gewöhnlicher Struktur, die nur dorsalwärts etwas zahlreicher werden können. Bei allen diesen Fischen wurden Pigmentflecken im Peritonaeum völlig vermißt.

Sehr stark pigmentiert dagegen fand ich das Bauchfell, außer, wie oben geschildert, bei dem Dorsch und Plötz, bei den Plattfischen, Pleuronectidae, und bei Motella, die ich auf Helgoland untersuchte. Nur bei diesen Fischen waren regelmäßig Pigmentflecken vorhanden, so daß ihr Vorkommen mit dem stärkeren Pigmentgehalt des Bauchfells im Zusammenhang zu stehen scheint.

Figur 16 auf Tafel XVI zeigt bei schwacher, 60 facher Vergrößerung ein Stück Bauchfell von einem Plattfisch, der Klische (Limanda limanda L.). Die sehr zahlreichen, im Kanadabalsampräparat bräunlichen Chromatophoren zeigen das Pigment in ihren Fortsätzen ausgebreitet. Von ihnen stechen scharf die verschieden großen Pigmentflecken ab, die ähnlich gelockert erscheinen, wie beim Dorsch. Die kleinen, regellos angeordneten Pigmentballen, welche sie zusammensetzen, sind ohne weiteres erkennbar.

Dieser Befund ist für den genannten Plattfisch sehr charakteristisch. Aehnliches traf ich bei anderen Plattfischen an.

Auch in dem stark pigmentierten Peritonaeum von Motella cimbria Nilss. erkennt man schon mit bloßem Auge, besser noch mit

schwachen Lupen zwischen den gewöhnlichen Melanophoren große schwarze Pigmentmassen, welche unregelmäßig verteilt sind.

Sehr merkwürdig ist, wie verschieden sich das Peritonaealpigment bisweilen bei nahe verwandten, gleichgroßen Knochenfischen, welche auch ziemlich die gleiche Lebensweise führen, ganz regelmäßig verhält. Das ist z. B. der Fall bei zwei Süßwasserfischen, dem Plötz (Leuciscus rutilus L.) und dem Rotauge (Scardinius erythrophthalmus L.). Während beim Plötz, wie geschildert, das Peritonaeum stark pigmentiert ist und stets Pigmentflecken aufweist, ist bei den Rotaugen das Peritonaeum sehr pigmentarm und entbehrt der Pigmentflecken vollkommen; nur vereinzelte kleinere und mittelgroße Melanophoren von gewöhnlichem Aussehen finden sich darin. Man kann daher an diesem verschiedenen Aussehen des freigelegten Bauchfells sofort beide Fischarten sicher unterscheiden.

VII. Ueber die Bedeutung der Pigmentflecken.

Ich habe diesen Studien deswegen eine so große Ausdehnung gegeben, um die Bedeutung dieser merkwürdigen Pigmentflecken zu ergründen, ich muß aber offen eingestehen, daß ich darüber noch nicht ins klare gekommen bin.

Die eigenartige Zusammensetzung der Flecken aus zahlreichen Pigmentballen legt ja zunächst den Gedanken nahe, daß es sich um Zerfallerscheinungen, etwa um degenerierende oder abgestorbene, zerfallene Melanophoren handeln könnte.

In der Tat weiß ich von meinen Experimenten an den Pigmentzellen der lebensfrischen Hirnhaut von Gobius [1]) her, daß die Melanophoren bei mechanischer Insultierung leicht in verschieden große, abgerundete Teilstücke und Kugeln zerfallen. Ich machte diese Beobachtung besonders, wenn ich die dünne Hirnhaut und die darin eingelagerten Chromatophoren mit Nadeln zerriß oder mit einer feinen Schere zerschnitt. An den Riß- und Schnitträndern waren alsdann nicht selten Melanophoren mit ausgebreitetem Pigment getroffen und zertrennt. An diesen Schnitträndern quoll nun das an Melaninkörnchen reiche Chromatophorenprotoplasma hervor und ballte sich zu Kugeln zusammen, die in der Zupfflüssigkeit

[1]) Vgl. E. Ballowitz, Ueber schwarzrote und sternförmige Farbzellenkombination in der Haut von Gobiiden. Zeitschr. f. wissensch. Zoologie, Bd. CVI, Heft 4, 1913.

herumlagen. Ich sah sogar Bewegungserscheinungen an diesen losgelösten Kugeln.

Aber auch in Präparaten der äußeren Haut habe ich einen wirklichen Zerfall von Melanophoren zweifellos hier und da feststellen können, z. B. in der Haut von Trachinus vipera Cuv., die reich an typischen, von mir näher beschriebenen [1]) Melaniridosomen ist. Der hier von Iridocyten umschlossene Melanophor zeigte sich hier einige Male in verschieden große, noch mit Pigment versehene Klumpen zerlegt. Die Klumpen sind bei diesem offenbaren Degenerationszerfall aber unregelmäßiger als in den Flecken des Peritonaeums. Auch in der Haut anderer Fische, ja sogar von Fischlarven, z. B. von kleinen Steinbutten, habe ich ähnliches beobachtet. Besonders auffällig wurde dies in der Haut der im Sommer bei Helgoland gefangenen Exemplare von Callionymus lyra L.

Manche Bilder aus der Haut hatten große Aehnlichkeit mit den oben beschriebenen Bauchfellflecken, so daß ich glaube, die gleichen Bildungen, wie im Peritonaeum, auch in der Haut vor mir gehabt zu haben. In der Haut, selbst in der mit Melanophoren reich versehenen, ist das Vorkommen der Flecken aber niemals so regelmäßig von mir beobachtet worden, wie im Peritonaeum der oben genannten Fische, sondern wurde nur hier und da in seltenen Fällen angetroffen.

Aber selbst, wenn man zugeben wollte, daß die kleinen Flecken in Stücke zerfallene, abgestorbene, degenerierte, ursprüngliche Melanophoren gewesen sind, so ist diese Möglichkeit für die großen Flecken doch völlig ausgeschlossen. Denn diese sind viel zu groß, als daß es zerfallene Einzelmelanophoren sein könnten. Wie oben ausgeführt, übertreffen sie ja die Größe der zusammengeballten, größten, echten Melanophoren um das vielfache. Eine gewöhnliche Schwarzzelle kann keinenfalls bei ihrem Zerfall so viele Melaninkörnchen liefern, wie in den großen Flecken enthalten sind. Die Melanophoren sind aber niemals so eng zusammengelagert, daß angenommen werden könnte, daß die großen Flecken durch Verschmelzung mehrerer oder zahlreicher zerfallender Melanophoren gebildet worden seien. Auch mit den großen in den Fischlarven zuerst auftretenden Melanophoren können die sehr zahlreich und unregelmäßig verteilten Flecken nicht in Beziehung gebracht werden.

---

[1]) Vgl. E. Ballowitz, Die chromatischen Organe in der Haut von Trachinus vipera Cuv. Zeitschr. f. wissensch. Zoologie, Bd. CIV, 1913.

Spricht schon die Größe der meisten Pigmentflecken gegen die Annahme, daß dieselben Degenerationserscheinungen, zerfallene Melanophoren sein können, so wird dieser Annahme auch durch den inneren Bau der Flecken der Boden entzogen.

Wie ich oben ausgeführt habe, fehlt den Flecken jede Andeutung einer radiären Struktur, die für die gewöhnlichen Melanophoren so charakteristisch ist; auch von einer Zellsphäre ist nichts zu erkennen. Während die Schwarzzellen gewöhnlich nur 2 Kerne besitzen, sind dagegen die Flecken reich an verschieden großen und verschieden gestalteten Kernen, die zum Teil in den Pigmentballen, zum Teil dazwischen liegen. Dieser Kernreichtum ist für die Flecken sehr bezeichnend. Wie ich oben nachgewiesen habe, werden die Flecken auch noch durchsetzt von feinen Bindegewebszügen und Blutgefäßen, beiden gehört ein Teil der Kerne an. Alle übrigen Kerne stehen aber in Beziehung zu den Pigmentballen.

Aus dieser Struktur folgt, daß die Pigmentflecken nicht den Charakter einer einfachen Zelle besitzen, vielmehr sind sie aus Geweben aufgebaute kern- und zellreiche Bildungen, die im Bindegewebe des Peritonaeums dicht unter seinem Epithel lagern.

Die Abbildungen haben nun dargetan, daß sich von den Rändern der Pigmentflecken oft Pigmentballen abtrennen und in geringerer oder größerer Entfernung von den Flecken liegen. Auch die Ränder der Flecken sind meist aufgelockert. Diese abgesprengten kleinen Pigmentmassen liegen aber niemals in zum Fleck radiär gerichteten Reihen. Das müßte doch wohl der Fall sein, wenn diese isolierten Pigmenthäufchen etwa zerfallene Fortsätze von Melanophoren wären und die Flecken selbst ursprüngliche Melanophoren darstellten, was aber nur bei den kleinen Flecken angenommen werden könnte. Hervorzuheben ist auch, daß die kleinen isolierten Pigmenthäufchen auch eine ziemliche Gleichmäßigkeit in Größe und Struktur zeigen.

Ich habe oben schon betont, daß es so aussieht, als wenn von den Pigmentflecken eine Emanation von kleinen, zellenartigen Pigmentmassen ausginge, die gleich Schwärmern von der Zentralstelle des Flecks aus in das umliegende Bindegewebe auswandern. Ein Blick auf die Figur 13 und 14 der Tafel XVI und die Textfiguren 5—8 wird dieses Aussehen bestätigen.

Ich möchte, nach allem, die Vermutung aussprechen, daß die Pigmentflecken Brutstätten von Melanophoren sind, die als junge

Pigmentzellen in die Nachbarschaft auswandern, um sich dann im Bindegewebe festzusetzen und zu gewöhnlichen Melanophoren auszuwachsen. Die oft gruppenweise erfolgte Zusammenlagerung der Mikromelanophoren, auf welche ich bei meiner Schilderung des Peritonaeums vom Dorsch hingewiesen habe, macht mir dies noch wahrscheinlicher.

Allerdings kann ich, außer dem Angeführten, keine weiteren Stützen für meine Annahme beibringen. Ich habe bis jetzt noch keine Kernteilungsfiguren in den Flecken gesehen. Kernteilungsfiguren kommen ja auch in den ausgebildeten Melanophoren der äußeren Haut erwachsener Fische niemals zur Beobachtung. In den Flecken könnte die Kern- und Zellvermehrung ja aber auch noch auf andere Weise vor sich gehen. Jedenfalls habe ich in den Flecken unter den zahlreichen Kernen hier und da auffällig kleine Kerne beobachtet.

Für meine Annahme würde auch die oben festgestellte Tatsache sprechen, daß die Flecken nur bei solchen Fischen vorkommen, die ein stark pigmentiertes Bauchfell haben, den Fischen mit nur wenigen Pigmentzellen im Peritonaeum aber fehlen; ferner die Beobachtung, daß die Flecken nicht nur bei kleinen Fischen, sondern auch bei ganz großen, nahezu ausgewachsenen (Kabeljau) vorkommen. Die Flecken stehen demnach zu der Intensität der Pigmentierung in Beziehung.

Alle diese Erwägungen veranlaßten mich auch, als ich auf der Anatomenversammlung in Greifswald [1]) zum ersten Male diese Erscheinungen demonstrierte, von einer „Fragmentation" der Pigmentmassen zu sprechen.

Ob und wie weit meine Vermutungen zutreffen, müssen weitere Untersuchungen lehren.

Tafelerklärung.

Tafel XV.

Alle Figuren der Tafel beziehen sich auf das Peritonaeum des Dorsches (Gadus morrhua L.).

Fig. 1. Stück des hell-schiefergrauen Peritonaeums eines 30 cm langen Dorsches. Die Mikromelanophoren sind unten gruppenweise, oben dichter gelagert. Dazwischen unregelmäßig ausgestreut größere Melanophoren und schwarze Pigmentflecken. Alle Melano-

[1]) L. c.

phoren im Zustande der Pigmentballung. Frisch gefangen in 70%igem Alkohol konserviert. Nach dem in Alkohol liegenden Präparat bei schwacher (8 facher) Lupenvergrößerung unter auffallendem Licht gezeichnet.

Fig. 2. Stück des hellen, auffällig scheckigen, schiefergrauen Peritonaeums eines 26 cm langen Dorsches. Die Mikromelanophoren liegen gruppenweise zusammen. Zahlreiche große, unregelmäßig gestaltete Pigmentflecken. Etwas stärkere (16 fache) Lupenvergrößerung. Sonst wie bei Fig. 1.

Fig. 3 und 4. Zwei Stücke aus dem schiefergrauen Peritonaeum eines 0,75 m langen Dorsches (Kabeljau). Zahlreiche Mikromelanophoren, die in Fig. 4 dicht nebeneinander liegen. Dazwischen größere Melanophoren, zum Teil noch mit in den Fortsätzen ausgebreitetem Pigment. In Fig. 3 befinden sich außerdem noch zahlreiche größere Pigmentflecken von verschiedener Form. In Fig. 4 sind die Pigmentflecken spärlicher, links oben liegt ein besonders großer. In Fig. 4 markiert sich ein Gefäß als helle, verzweigte, schmale Linie. Von einem ganz frischen, bei Helgoland von dem Expeditionsdampfer „Poseidon" gefangenen Kabeljau. Konservierung in 70%igem Alkohol. Das in Alkohol liegende Peritonaeum wurde bei schwächerer (8 facher) Lupenvergrößerung bei auffallendem Licht gezeichnet.

Fig. 5. Sehr großer, langgestreckter Pigmentfleck mit hell gebliebenen Blutgefäßen darin. Aus dem merkwürdig hellen Peritonaeum eines gegen 30 cm langen Dorsches. Leitz Obj. 3, Okul. 3, Tubus ganz ausgezogen, Vergr. 102.

Fig. 6—9. Nach in Kanadabalsam eingeschlossenen, flächenhaft ausgebreiteten, ungefärbten Präparaten vom Peritonaeum.

Fig. 6. Uebersichtsbild eines Stückes des helleren Peritonaeums eines etwa 30 cm langen Dorsches. Zahlreiche verschieden große und verschieden gestaltete, aus mehr locker angeordneten Pigmentballen bestehende Pigmentflecken; in ihrer Nähe gruppenweise zusammengelagerte Mikromelanophoren, außerdem zahlreiche größere Melanophoren mit zusammengeballtem Pigment. In einigen Pigmentflecken Blutgefäße als helle Linien. Eisessig-Sublimat. Leitz Obj. 2, Okul. 1, Vergr. 33.

Fig. 7. Ein dünner Pigmentfleck mit locker angeordneten Pigmentballen. Aus dem grauen Peritonaeum eines 40 cm langen, in Alkohol konservierten Dorsches. Leitz Obj. 3, Okul. 1, Vergr. 60.

Fig. 8. Stücke eines größeren, dünnen, kreisrunden Pigmentflecks mit locker angeordneten Pigmentballen. Aus dem großen Peritonaeum eines 35 cm langen, in Alkohol konservierten Dorsches. Leitz Obj. 7, Okul. 1; Vergr. 335.

Fig. 9. Zwei kreisrunde Pigmentflecken zwischen kleineren und größeren Melanophoren. Aus dem hellgrauen, mit Eisessig-Sublimat fixierten Peritonaeum eines gegen 30 cm langen Dorsches. Leitz Obj. 3, Okul. 3, Vergr. 80.

Tafel XVI.

Fig. 10—12. Diese 3 Zeichnungen stellen Ansichten des Bauchfells an der Seitenwand der Bauchhöhle von 3 18—19 cm langen Exemplaren des Plötzen (Leuciscus rutilus L.) dar. Die den frisch getöteten Fischen entnommene Seitenwand wurde lebensfrisch in physiologischer Kochsalzlösung mit der Bauchfellseite nach oben horizontal ausgebreitet und bei 8 facher Lupenvergrößerung sofort gezeichnet. Von den Melanophoren, deren Pigment in den Fortsätzen ausgebreitet ist, heben sich die sehr dunklen Pigmentflecken außerordentlich scharf und auffällig ab; sie werden dadurch sofort kenntlich, daß von ihnen niemals radiäre Fortsätze, wie bei den gewöhnlichen Melanophoren, ausgehen.

In Fig. 10 ist das Peritonaeum mittelstark, in Fig. 11 stärker und in Fig. 12 nur schwach pigmentiert. In Fig. 10 und 11, besonders in Fig. 10, sind die Pigmentflecken sehr zahlreich, in Fig. 12 dagegen nur spärlich. Ihre Größe und Form sind verschieden. Die hellen, parallelen, schrägen Streifen in den 3 Zeichnungen entsprechen den Rippen.

Fig. 13—15. Drei Flächenbilder des Bauchfells von 3 verschiedenen Exemplaren des Plötzen (Leuciscus rutilus L.), bei der gleichen, etwa 60 fachen Vergrößerung nach in Kanadabalsam eingeschlossenen Präparaten gezeichnet. Leitz Obj. 3, Okul. 1. Von den einfachen, mehr bräunlichen Melanophoren, in deren Fortsätzen sich das Pigment maximal ausgebreitet hat, heben sich die intensiv schwarzen, scharf abgegrenzten, fortsatzlosen, verschieden großen und verschieden gestalteten Pigmentflecken sehr auffällig ab. Die Flecken sind zum Teil wesentlich größer als die Melanophoren mit ausgebreitetem Pigment.

In Fig. 13 ist der größte Teil der Flecken aufgelockert, ähnlich wie beim Dorsch, so daß man die einzelnen, die Flecken zusammensetzenden Pigmentballen schon unterscheiden kann. In der Nachbarschaft mehrerer Flecken sieht man völlig isolierte oder auch in kleinen Gruppen zusammenliegende, von dem Hauptfleck abgetrennte Pigmentballen.

Fig. 14. stellt einen größeren, zwischen den Melanophoren liegenden und sie zum Teil überlagernden, länglichen Pigmentflecken dar, dessen unregelmäßige Ränder stark aufgelockert sind. Völlig isolierte Pigmentballen liegen zahlreich in der näheren und weiteren Umgebung des Fleckens.

In Fig. 15 liegen zwischen den Melanophoren längliche, große Pigmentflecken mit stark eingekerbten und eingeschnittenen Rändern.

Fig. 16. Ein Stück Peritonaeum von dem Plattfisch Kliesche (Limanda limanda L.), mit zahlreichen bräunlichen Pigmentzellen und 3 zum Teil stark aufgelockerten Pigmentflecken; nach einem in Kanadabalsam eingeschlossenen, horizontal ausgebreiteten, ungefärbten Präparat. Vergr. wie in den Fig. 14—16.

Fig. 17—18. Verschieden große, bläschenförmige Pigmentballen vom Rande und aus der Nachbarschaft größerer Pigmentflecken vom Dorsch (Gadus morrhua L.), bei starker Immersionsvergrößerung (Zeiß, homog. Imm. 1,5, Komp.-Ok. Nr. 12). Die Pigmentkörnchen liegen in einfacher Schicht an der Oberfläche der Pigmentballen; nur in dem linken, ovalen Pigmentballen der Fig. 17 sind auch im Innern des Ballens Pigmentkörnchen enthalten, so daß er dunkler aussieht.

Tafel XVII.

Fig. 19—22. Schnittbilder von Pigmentflecken aus dem Peritonaeum des Plötzen, Leuciscus rutilus L., Eisessig-Sublimat, Alkohol. Färbung mit Hämatoxylin und Eosin. Schnittdicke 5 μ.

Fig. 19. Uebersichtsbild bei schwächerer, etwa 350facher Vergrößerung. Leitz Obj. 7, Okul. I, Tubus ganz ausgezogen. Schnitt durch einen Pigmentfleck senkrecht zur Oberfläche des Bauchfells. Der abgeplattete Pigmentfleck liegt dicht unter dem Epithel des Bauchfells. Man erkennt seine Zusammensetzung aus zahlreichen verschieden großen Pigmentballen. Links am Rande ein Gefäßdurchschnitt. Die unter dem Pigmentfleck gelegene Guaninschicht hat sich infolge der Behandlung etwas abgelöst, so daß ein breiter Spaltraum zwischen ihr und dem Pigmentfleck entstanden ist.

Fig. 20. Uebersichtsbild aus dem Innern eines Pigmentfleckes bei 660facher Vergrößerung. Zeiß Apochr. homog. Imm. 1,5 mm, Komp.-Ok. Nr. 4. Sehr zahlreiche Zellkerne, die zum Teil in den Pigmentballen, zum Teil dazwischen liegen.

Fig. 21. Schnittbild aus dem Innern eines Pigmentfleckes bei starker, 2000facher Immersionsvergrößerung. Zeiß Apochr. homog. Imm. 1,5 mm, Komp.-Ok. Nr. 12. Zahlreiche Zellkerne, zum Teil innerhalb der Pigmentballen, zum Teil dazwischen.

Fig. 22. Schnittbild aus dem Rande eines Pigmentfleckes bei der gleichen starken Immersionsvergrößerung wie in Fig. 21. Nur zwei Zellkerne sichtbar. Wie in Fig. 21 zwischen den Pigmentballen zahlreiche isolierte Pigmentkörnchen.

Fig. 23 und 24. Pigmentballen aus dem Innern und der Nachbarschaft von Pigmentflecken des Bauchfells vom Dorsch (Gadus morrhua L.), bei starker Immersionsvergrößerung gezeichnet. Zeiß Apochr. homog. Imm. 1,5 mm, Komp.-Ok. Nr. 12. Aus ungefärbten, in Kanadabalsam horizontal ausgebreiteten Präparaten vom Bauchfell.

Ueber die Farbzellenvereinigungen bei Serranus.

Von

E. Ballowitz in Münster i. W.

Hierzu Tafel XVIII und 7 Textfiguren.

Die von mir in der Haut von Knochenfischen aufgefundenen Vereinigungen von Iridocyten mit Schwarzzellen, welche ich als Melaniridosome oder bei typischer Ausbildung als chromatische Organe bezeichnet habe, zeigen eine große Mannigfaltigkeit, wofür meine früheren Mitteilungen [1]) schon Beispiele geliefert haben.

[1]) E. Ballowitz, Ueber chromatische Organe in der Haut von Knochenfischen. Anat. Anz., Bd. 42, Nr. 7/8, 1912. Mit 15 mikrophotographischen Abbildungen auf 2 Tafeln. — Derselbe, Die chromatischen Organe in der Haut von Trachinus vipera Cuv. Ein Beitrag zur Kenntnis der Chromatophoren-Vereinigungen bei Knochenfischen. Mit 7 Textfiguren und 5 lithographischen Tafeln. Zeitschr. f. wiss. Zool., Bd. CIV, Heft 3, 1913. — Derselbe, Ueber chromatische Organe, schwarzrote Doppelzellen und andere eigenartige Chromatophoren-Vereinigungen, über Chromatophorenfragmentation und über den feineren Bau des Protoplasmas der Farbstoffzellen. Mit Demonstration mikroskopischer Präparate und kinematographischer Vorführung der bei Oelimmersion aufgenommenen Körnchenströmung in den Chromatophoren. Mit 4 mikrophotographischen Abbildungen. Verhandlungen der Anat. Gesellsch. auf der 27. Versammlung in Greifswald vom 10.—13. Mai 1913. — Derselbe, Die chromatischen Organe, Melaniridosome, in der Haut der Barsche (Perca und Acerina). Dritter Beitrag zur Kenntnis des feineren Baues der Chromatophoren-Vereinigungen bei Knochenfischen. Mit 8 Figuren im Text und 3 Tafeln. Zeitschr. f. wiss. Zool. Bd. CX, Heft 1, 1914. — Derselbe, Ueber die Erythrophoren und ihre Vereinigungen mit Iridocyten und Melanophoren bei Hemichromis bimaculatus Gill. Vierter Beitrag zur Kenntnis der Chromatophoren und der Chromatophoren-Vereinigungen bei Knochenfischen. Mit 23 Figuren im Text und 3 Tafeln. Arch. f. Zellforsch., XIV. Bd., 2. Heft, 1915.

Eine besondere Form und eigenartige Regelmäßigkeit der Anordnung stellte ich bei Serranus fest. Von dieser im Mittelmeer vorkommenden, zu den Perciden gehörenden Teleostiergattung konnte ich gelegentlich eines mehrfachen Aufenthaltes am Mittelmeer, und zwar am Oceanographischen Museum in Monaco und besonders in der zoologischen Station in Neapel, drei Arten in zahlreichen Exemplaren untersuchen; diese waren Serranus scriba C. V., der „Schriftbarsch", Serranus cabrilla L. und Serranus hepatus L. Serranus hepatus L. erhielt ich nur in Neapel, und habe ich diese Art weniger studiert, vielmehr nur zum Vergleiche herangezogen. Ich stellte bei Serranus hepatus in der Haut das Vorkommen von Melaniridosomen fest, die aber nichts Besonderes darboten. Die folgenden Mitteilungen betreffen daher hauptsächlich Serranus scriba und Serranus cabrilla L.

Die Hautstücke wurden zum Teil den frisch getöteten Tieren entnommen und horizontal ausgebreitet in physiologischer Kochsalzlösung untersucht, zum Teil benutzte ich in konzentrierter Sublimatlösung, in Eisessig-Sublimat und in Alkohol konserviertes Material. Formol ist zur Konservierung nicht geeignet, da es infolge seines Säuregehaltes das Guanin bald auflöst und dadurch zum Verschwinden bringt. Die von dem konservierten Material hergestellten Präparate wurden in Kanadabalsam eingeschlossen.

Die Serranusarten, insbesondere S. cabrilla und S. scriba, sind sehr hübsch gefärbt. Der Körper ist rötlichgrau bis ziegelrot, auf dem Rücken dunkler und an den Rumpfseiten mit mehreren schwärzlichen Querbinden versehen. Bei S. scriba zeigt der Kopf besonders an den Wangen und den Kiefern auf braunrotem Grunde schön blaue oder violette, schwarzgesäumte, schmale Linien und Streifen, welche durch ihre unregelmäßigen Windungen etwas an Schriftzeichen erinnern. Bei S. cabrilla verlaufen die blauen und roten Streifen am Kopf mehr gerade und parallel. Auch die Flossen sind zum Teil mit rötlichen und blauen Flecken und Binden geziert. Serranus hepatus ist mehr eintönig, hellgrau bis braun gefärbt. Die Länge der ausgewachsenen Fische beträgt 15—20 cm, S. hepatus ist kleiner. Ich untersuchte von Serranus cabrilla und scriba 5—15 cm lange Exemplare.

Betrachtet man frische Hautstücke aus verschiedenen Körpergegenden unter dem Mikroskope bei schwachen Vergrößerungen, so stellt man das Vorhandensein von gelben, roten und schwarzen

Farbzellen fest, welche nichts Besonderes darbieten und verschieden verteilt sind.

Die Melanophoren liegen in den dunklen Streifen ziemlich dicht, so daß sie sich im ausgebreiteten Zustande des Pigmentes fast berühren. Sie bilden hier zierliche Sterne mit zahlreichen breiten, keilförmigen, mehr oder weniger verzweigten Strahlen. In der Mitte ist gewöhnlich die Sphäre als heller Fleck sehr deutlich. Mir fiel auf, daß häufig nur ein einziger Kern in ihnen nachweisbar wurde, während die Melanophoren der Knochenfische doch gewöhnlich zwei Kerne besitzen.

Außerdem sieht man in den frischen Präparaten viele Guaninkristalle, welche meist bläulich schimmern. Die Iridocyten oder Flitterzellen, in welchen die Kristalle liegen, sind als Zellen meist nicht deutlich abgrenzbar.

Außer diesen Einzelfarbzellen traf ich nun in der Serranushaut sehr zahlreiche Farbzellenvereinigungen an; man kann sagen, daß bei weitem die meisten Melanophoren bei diesen Fischen mit Iridocyten vereinigt sind. Man findet diese Farbzellenkombinationen sowohl am Kopf wie am Rumpf und auf der Rückenseite ebenso wie auf der Bauchseite, ganz besonders aber auf der Rückenseite. Ebenso gehören sie sowohl der tiefen Hautschicht an und liegen in dem nur unvollkommen ausgebildeten Argenteum; besonders aber finden sie sich auch ganz oberflächlich in der Lederhaut dicht unter den Schuppen. In dem dünnen Hautüberzuge an der Oberfläche der Schuppen kommen nur isolierte Farbzellen vor. Die Farbzellenkombinationen tragen mithin auch bei Serranus wesentlich zur Färbung und zum Farbwechsel der Haut bei, mehr noch als die isolierten Farbzellen.

Die einfachsten Verhältnisse kommen an den Iridocytennetzen zur Beobachtung, wie sie besonders an den Rumpfseiten und in der Bauchhaut, aber auch auf dem Rücken, gefunden werden. Die an den kleinen, eingelagerten, kurzen Kristallen kenntlichen Iridocyten bilden nämlich hier ein lockeres, unregelmäßiges, flächenhaft ausgebreitetes Netz, welches in Abständen durch Anhäufung von Iridocyten hervorgerufene Verdickungen aufweist. Die Verdickungen sind meist von kreisförmiger, nicht selten aber auch etwas unregelmäßiger Begrenzung und lassen oft eine deutliche konzentrische Schichtung erkennen. Figur 6 und 7 der Tafel XVIII.

Mit diesen verdickten Stellen tritt nun je ein Melanophor in

Verbindung, indem er sich in dieselben mehr oder weniger einlagert; wie Schnittpräparate zeigen, ist er oft ringsherum von Iridocytenmasse umgeben, er kann aber auch nur in einer tieferen Mulde liegen. Von hier aus durchbrechen die Fortsätze die Iridocytenkapsel und werden sichtbar, wenn das Pigment in sie einströmt. In der unmittelbaren Nachbarschaft der meisten schwarzen Pigmentklumpen erkennt man die konzentrische Schichtung der Guaninkristalle. In den Figuren 6 und 7 der Tafel XVIII ist das Pigment in die Fortsätze gewandert und durchbricht die Iridocytenkapsel (Fig. 7), wenn die Schwarzzelle sich ihr tief eingelagert hat.



Textfigur 1.



Textfigur 2.

In den Figuren 6 und 7 sind die Vereinigungen der Iridocyten und Schwarzzellen noch durch Netzstränge der Irydocyten miteinander verbunden. Je dünner und unvollständiger diese Stränge werden, um so größere Selbständigkeit erlangen die Vereinigungen. In Figur 6 sind die verbindenden Stränge schon sehr spärlich geworden, in den Figuren 3 und 4 der Tafel XVIII sind sie ganz verschwunden, so daß wir hier völlig isolierte, größere, selbständige Farbzellenvereinigungen vor uns haben, die als Melaniridosome bezeichnet werden können. Ihre Form ist rundlich oder auch etwas länglich, oft nicht ganz regelmäßig; die Ränder sind abgerundet und von der Umgebung scharf abgesetzt. In der Mitte des Iridosoms, d. h. der vereinigten Iridocytenmasse, liegt eingeschlossen der Melanophor, welcher zahlreiche, feine, lange, verzweigte Fortsätze nach außen

sendet, Figur 3 und 4 der Tafel. Derartige typische Melaniridosome wurden auch in der Bauchhaut häufig angetroffen und zeigen hier oft eine regelmäßige, kreisförmige Begrenzung des Iridosoms, wie die Textfigur 1 von Serranus cabrilla erkennen läßt. Auch bei Serranus hepatus ist diese Form allgemein verbreitet (Textfigur 2) und zeichnet sich hier durch besondere Größe aus. Das direkt über dem Melanophor gelegene Pigment zeigt meist einen bläulichen Glanz, Figur 3, 4 und 6 der Tafel.

Textfigur 3.

Nur der Rückenseite gehören andere Melaniridosome an, welche in den Figuren 1 a und b, 2, 5 und 8 und in den Textfiguren 4—7 dargestellt sind. Sie liegen oberflächlicher und befinden sich gewöhnlich dicht unter den Schuppen. Vor allem zeichnen sie sich durch ihr zierliches Aussehen, ihre ziemlich regelmäßige Anordnung und dadurch aus, daß sie in einer Schicht parallel der Oberfläche angeordnet sind. Die in der Größe nur wenig verschiedenen Iridosome sind abgeflacht, mehr scheibenartig. Alle erscheinen völlig isoliert und scharf von der Umgebung abgesetzt. Nur einige Male sah ich, daß zwei zusammenstießen und miteinander verwachsen waren, wie Textfigur 3 zeigt. Nur selten kommt es vor, daß sich zwischen einzelnen unregelmäßige Brücken von Flitterzellen vorfinden, Fi-

gur 8 der Tafel. Auch isolierte Iridocyten kommen dazwischen zur Beobachtung. Der Rand der Iridosome ist abgerundet und häufig



Textfigur 4.

Textfigur 5.

eingekerbt, nicht selten auch tiefer eingeschnitten. Die Ränder zwischen den Einkerbungen erscheinen blumenblattartig abgerundet, Figur 1 a und b, 2, Textfigur 4 und 5.

In den ganz lebensfrisch in physiologischer Kochsalzlösung untersuchten Präparaten sehen die Iridosome bei auffallendem Licht hell silberglänzend aus, mit zerstreuten kleinen, grünen, bläulichen oder goldigen Reflexen; bei durchfallendem Licht sind sie dagegen mehr grau oder gelblich grau.

Aehnlich wie bei Trachinus [1]) sind die kurzen, stäbchenartigen Kristalle der äußersten Lage in den Iridosomen meist radiär nebeneinander gestellt, so daß der Rand bei stärkerer Einstellung fein gestrichelt aussieht.

Der Teil des Iridosoms, welcher zwischen zwei Randeinkerbungen liegt, entspricht ohne Zweifel je einem Iridocyten. Denn es läßt sich leicht nachweisen, daß die Iridosome durch Zusammenlagerung mehrerer Iridocyten entstanden sind. Mehrmals habe ich noch

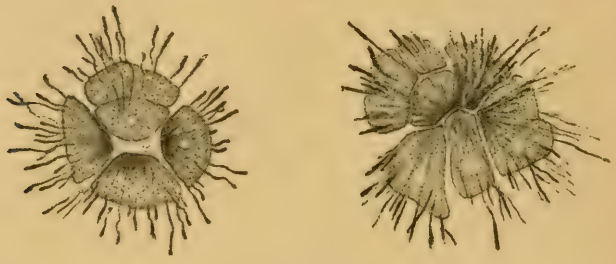

Textfigur 6.

nicht völlig zusammengeschlossene Iridosome angetroffen, in welchen die einzelnen Flitterzellen noch isoliert lagen und deutlich voneinander geschieden waren. Textfigur 6 zeigt 2 derartige Melaniridosome, die sich aus 5—8 Iridocyten zusammensetzen; die Iridocyten berühren sich aber nur und sind noch nicht miteinander verschmolzen. In den meisten dieser Flitterzellen ließ sich ein heller Kernfleck deutlich erkennen. Es wurden bis 10 Iridocyten gezählt, die ein Iridosom aufbauen können. In der Textfigur 6 hat der zu jedem Iridosom gehörige Melanophor sein ganzes Pigment in die Fortsätze entsendet, so daß in der Mitte zwischen den Iridocyten von der Pigmentscheibe nichts mehr zu sehen ist.

---

[1]) E. Ballowitz, Die chromatischen Organe in der Haut von Trachinus vipera Cuv. Ein Beitrag zur Kenntnis der Chromatophoren-Vereinigungen bei Knochenfischen. Mit 7 Textfiguren und 5 lithographischen Tafeln. Zeitschr. f. wiss. Zool. Bd. CIV, Heft 3, 1913.

In der Mitte eines jeden Iridosoms liegt nun ein Melanophor. Ist sein Pigment zentralwärts zusammengeballt, so erscheint er als annähernd kreisrunder, mehr oder weniger zentriert im Iridosom befindlicher Pigmentklumpen, Textfigur 5. Breitet sich das Pigment aus, so wandert es in zahlreiche, meist keilförmige wenig verzweigte Fortsätze hinein, so daß alsbald das Iridosom durch einen dunklen Pigmentstern fast ganz verdeckt wird. Die Zellsphäre wird dann gewöhnlich als zentraler heller Fleck sehr deutlich. Das Pigment kann nun auch fast ganz aus der Melanophorenscheibe ausströmen und sich in den peripherischen Enden der Fortsätze der Melanophoren sammeln. In diesem Falle wird das Iridosom wieder deutlich und ist rings umgeben von den Pigmentfortsätzen. Um die Sphäre herum bleibt dann gewöhnlich noch eine kleine Pigmentmasse zurück, so daß statt des hellen Sphärenfleckes ein dunkles Zentrum vorliegt, Figur 5 der Tafel XVIII. Es kann das Pigment aber auch ganz aus der Mitte verschwinden und nur in den Fortsatzenden angehäuft sein, vgl. das untere Melaniridosom in Figur 5 der Tafel. Das gleiche wird auch an den gewöhnlichen, isoliert liegenden Melanophoren von Serranus beobachtet.

Die Melanophoren einer größeren Hautstelle befinden sich meist in dem gleichen Stadium der Pigmentausbreitung beziehungsweise Ballung, Figur 1, 2, 5 und 8 der Tafel. Das Präparat der Textfigur 4 ist insofern abweichend, als es die Uebergänge von der Pigmentexpansion bis zum Ballungszustand des Melanophoren in benachbarten Melaniridosomen zeigt. Während die oberen Vereinigungen noch völlig ausgebreitetes Pigment ihrer Melanophoren besitzen, ist unten in der Zeichnung schon Ballung eingetreten, jedenfalls wohl unter dem Einfluß der fixierenden Reagentien.

Bei dem Studium der Präparate gewann ich den Eindruck, daß bei der Ballung nicht allein das Melanophorenpigment sich zentralwärts zurückzieht, sondern auch die Iridosome sich durch Ballung der Guaninkristalle verkleinern. Allerdings ist der Nachweis schwer zu führen, da keine Experimente am lebenden Objekt gemacht werden konnten, und die Größe der Iridosome wechselt. Ich habe aber bei andern Fischen (Gobiiden) [1]) nachgewiesen, daß auch die Iridocyten in einen Ballungszustand übergehen können. Mir erscheint

[1]) E. Ballowitz, Ueber schwarzrote und sternförmige Farbzellenkombinationen in der Haut von Knochenfischen. Zeitschr. f. wiss. Zool. Bd. CVI, Heft 4, 1913.

dies daher auch für die Melaniridosome von Serranus wahrscheinlich.

Wenn man die in Kanadabalsam befindlichen Flächenpräparate einstellt, so überzeugt man sich, daß die Melanophorenfortsätze hauptsächlich nur an der einen und zwar oberen Seite des flachen Iridosoms ausgebreitet liegen.

In Figur 1 a der Tafel XVIII sind die Melanophoren der Vereinigungen oberflächlich eingestellt und erscheinen mit fast allen ihren Fortsätzen scharf und deutlich. Die Iridosome liegen darunter. Bewegt man den Tubus weiter nach unten, so verschwinden die Melanophoren mehr und an ihrer Stelle werden nun die Iridosome sichtbar, wie Figur 1 b der Tafel illustriert. Nur in der Mitte der Iridosome bleibt

Textfigur 7.

noch die Melanophorenscheibe mit der Sphäre und den Basen der Fortsätze erhalten. Diese Teile lagern in einer Vertiefung der Iridosome; sie können aber auch, wie die Schnittpräparate lehrten, von Iridocytenmasse ganz umschlossen werden, so daß alsdann nur die Fortsätze sich außerhalb des Iridosoms an ihm flach ausbreiten.

Schließlich sei noch erwähnt, daß ich an den Fortsätzen der Melanophoren mancher Melaniridosome stellenweise eine eigentümliche Knickung beobachtete, so daß die Fortsätze dunkle regelmäßige Querstriche aufweisen, wie die Textfigur 7 an 6 Melaniridosomen zeigt. Diese Erscheinung wird jedenfalls wohl dadurch hervorgerufen, daß die Fortsätze auf kurze Strecken zwischen Bindegewebsbündeln nach oben oder nach unten durchtreten und sich dadurch umknicken. Auch an isoliert liegenden Melanophoren wurden diese Knickungen bisweilen gesehen.

An die Stelle des Melanophoren kann an kleineren Iridosomen auch eine Rotzelle treten, wie ich in sehr vereinzelten Fällen am frischen Präparat feststellte.

Tafelerklärung.

Alle Zeichnungen sind nach Hautpräparaten (Rückenhaut) von Serranus cabrilla L. und Serranus scriba L. angefertigt. Die ungefärbten Hautstücke wurden horizontal ausgebreitet in Kanadabalsam derart eingebettet, daß die Außenseite der Haut mit den Schuppen nach oben gerichtet war.

Fig. 1 a und Fig. 2 bei oberflächlicher Einstellung. Fast alle mit dem ausgebreiteten Pigment versehenen Fortsätze der Melanophoren sind scharf eingestellt; in der Mitte fast eines jeden Melanophors die Sphäre als heller Fleck sichtbar. Das Iridosom ist bei dieser Einstellung nicht so deutlich. Fig. 1 b. Dieselbe Stelle, wie Fig. 1 a, bei der gleichen Vergrößerung, aber bei etwas tieferer Einstellung gezeichnet. Die Fortsätze der Melanophoren sind nicht mehr deutlich; nur der mittlere Teil der Schwarzzellen erscheint noch scharf eingestellt. Dafür sind die Iridosome mit ihren eingekerbten Rändern jetzt in ganzer Ausdehnung zu überblicken. Serranus cabrilla. Sublimat-Eisessig. Leitz Obj. 7, Okul. 3.

Fig. 3 und 4. Zwei Melaniridosome aus der tieferen Hautschicht von Serranus scriba. Das Pigment ist bis in die äußersten Enden der Fortsätze der Schwarzzelle eingedrungen. 96% Alkohol. Leitz Obj. 7, Okul. 3.

Fig. 5. Fast das ganze Pigment der Melanophoren ist in die peripherischen Enden der Melanophoren gewandert. Nur in der Mitte des Iridosoms ist noch eine kleine Pigmentmasse zurückgeblieben, welche den Sphärenfleck verdeckt; in einem Iridosom am unteren Rande des Gesichtsfeldes ist auch dieser Pigmentrest ausgeströmt. Serranus cabrilla. Leitz Obj. 7, Okul. 3.

Fig. 6. Aus der tiefen Hautschicht von Serranus cabrilla. Die Melanophoren liegen in verdickten Stellen des Iridocytennetzes. Die über ihnen befindliche Iridocytenmasse schimmert bläulich. Eisessig-Sublimat. Leitz Obj. 7, Okul. 3.

Fig. 7. Aus der tieferen Hautschicht von Serranus cabrilla. Die Melanophoren liegen in rundlichen Verdickungen des Iridocytennetzes und dringen mit ihren Fortsätzen an verschiedenen Stellen durch die Iridocytenmasse hindurch. 70% Alkohol. Leitz Obj. 7, Okul. 3.

Fig. 8. Aehnlich wie Fig. 1 a und Fig. 2. Serranus cabrilla. Eisessig-Sublimatl. Leitz Obj. 7, Okul. 3.

Ueber das Verhalten der verschiedenartigen Chromatophoren beim Farbenwechsel des Laubfrosches.

Von

Prof. Dr. **W. J. Schmidt** in Bonn.

Hiezu Tafel XIX—XXII.

Einleitung.

In einer früheren Mitteilung [1]) habe ich gezeigt, daß sogenannte Xantholeukophoren, Zellen die zugleich Lipochrom und Guanin umschließen sollen, in der Haut des Laubfrosches und auch anderer grüner Amphibien nicht vorkommen. Vielmehr erweisen sich die vermeintlichen Xantholeukophoren als Vereinigungen einer lipochromführenden Zelle (Lipophore, Xanthophore) mit einer guaninhaltigen (Guanophore, Leukophore). Daher habe ich vorgeschlagen, sie in Anlehnung an die Bezeichnungen für ähnliche Chromatophorenkombinationen bei Fischen Xantholeukosomen bzw. Lipoguanosomen zu benennen. Die Doppelzellnatur der scheinbaren Xantholeukophoren hat schon vor einer Reihe von Jahren Ficalbi [2]) richtig erkannt. Aber mit einer Ausnahme (van Rynberk [3]) erfuhr seine Darstellung in der späteren Literatur nicht die rechte Würdigung.

[1]) Ueber die sog. Xantholeukophoren beim Laubfrosch. Arch. f. mikr. Anat. Bd. 93, Abt. I, 1919 s. hier ausführl. Literaturangaben.

[2]) Ricerche sulla struttura minuta della pelle degli anfibi. Atti d. R. Acc. Peloritana in Messina. Anno XI. 1896.

[3]) Ueber den durch Chromatophoren bedingten Farbenwechsel der Tiere. Ergebn. d. Physiol. Bd. 5, 1906.

Ficalbis zunächst rein morphologische Richtigstellung der Xantholeukophorenfrage ist aber auch für die Erklärung der wechselnden Hautfärbungen aus dem Zusammenwirken der verschiedenen Chromatophoren wichtig. Nach Ehrmann[1]) und Biedermann[2]) vollziehen sich nämlich beim Farbwechsel außer den bekannten Ballungs- und Expansionserscheinungen an den schwarzen Pigmentzellen, den Melanophoren, Veränderungen an den „Xantholeukophoren", die eine bestimmte Anordnung des Guanins und Lipochroms in ihnen hervorrufen sollen. Solange man mit den beiden letztgenannten und früheren Forschern annahm, daß Guanin und Lipochrom in ein und derselben Zelle gemeinsam vorkommen, hatte die Vorstellung Biedermanns, das Lipochrom könne sich bei gewissen Zuständen der Hautfärbung unabhängig vom Guanin ballen, etwas ebenso Gezwungenes, wie die von Ehrmann, beiderlei Substanzen seien bald vermengt, bald säuberlich getrennt. Schon van Rynberk (a. a. O.) hat darauf hingewiesen, daß diese Schwierigkeiten durch die Feststellung Ficalbis beseitigt werden, und das gleiche habe ich in meiner eingangs genannten Arbeit betont. Wenn nun jetzt drei Arten von Farbzellen, Melanophoren, Lipophoren und Guanophoren, an der jeweiligen Hautfärbung beteiligt erscheinen, und somit gegenüber der Biedermann-Ehrmannschen Auffassung noch ein weiteres histologisches Element eingeführt werden mußte, so bedeutet das nach dem eben Gesagten keine Erschwerung, sondern eine Vereinfachung für die physiologische Deutung. Zugleich aber wird eine vollkommene Uebereinstimmung mit den Verhältnissen bei den Reptilien erzielt, was auch bereits van Rynberk erkannt hat: ebenfalls bei diesen sind Lipochrom und Guanin auf zweierlei Zellen verteilt.

Natürlich hat auch Ficalbi die Folgerungen aus seinem histologischen Befund für das Spiel der Chromatophoren gezogen. Aber van Rynberk hat nicht ganz Unrecht, wenn er von diesen Auseinandersetzungen des italienischen Forschers sagt, sie brächten nichts Neues mehr, außer daß Ficalbi statt von den Bewegungen der „gelben Fetttropfen" Biedermanns von den Formveränderungen der Xanthophoren (Lipophoren) spricht, während seine violetten Chromatophoren (Guanophoren) die Rolle der Bieder-

[1]) Beitrag zur Physiologie der Pigmentzellen nach Versuchen am Farbenwechsel der Amphibien. Arch. f. Derm. und Syph. Bd. 24, 1892.

[2]) Ueber den Farbenwechsel der Frösche. Pflügers Arch. Bd. 51, 1892.

mannschen Interferenzkörnchen übernähmen. Eine wesentliche Tatsache ist aber Ficalbi entgangen, daß nämlich die Lipophoren beim Farbwechsel eine ganz erhebliche Ortsveränderung zeigen, die ohne Annahme ihrer amöboiden Beweglichkeit wohl kaum zu erklären ist. Diese Fähigkeit der Lipophoren läßt manche Beobachtungen von Biedermann und Ehrmann erst im rechten Licht erscheinen und vermittelt zwischen Widersprüchen der beiden Autoren.

So dürfte denn eine neue Darstellung des jeweiligen Zustandes der verschiedenartigen Chromatophoren beim Farbwechsel des Laubfrosches nicht ganz überflüssig sein. Besonderen Wert habe ich auf die Beigabe möglichst naturgetreuer und doch — durch sorgfältige Auswahl aus einer größeren Anzahl von Präparaten — übersichtlicher Abbildungen gelegt. Sieht man nämlich von der sehr schwer zugänglichen Darstellung Ficalbis ab, so bleiben von Schnittbildern nur die Ehrmanns übrig. Ohne die Verdienste Ehrmanns um die Aufklärung des Farbenwechsels beim Frosch zu verkennen, wird man doch den Schnittbildern nicht nachsagen können, sie gäben die Verhältnisse auch nur einigermaßen richtig wieder; trotzdem sind sie in die meisten zusammenfassenden Darstellungen, so auch in die neueste von Fuchs[1]) übergegangen. Auch die genannten Bilder bei Ficalbi, deren besonderer Wert darin beruht, daß sie Querschnitt und Flächenansicht stets zueinander in Beziehung setzen, sind nicht ganz fehlerfrei, gewähren keinen Aufschluß über die erwähnten Verlagerungen der Lipophoren und sind zudem etwas roh und schematisch ausgeführt. Die Flächenbilder bei Biedermann sind im allgemeinen zutreffend, bieten aber, insoweit die Präparate zur Beseitigung der Guanophoren mit Kalilauge behandelt wurden, kein naturgetreues Bild. Ein derartig eingreifendes Verfahren läßt sich aber umgehen. Daher habe ich neben Schnittbildern auch die Flächenansichten der wichtigsten Färbungszustände der Haut nach dem lebendfrischen Objekt dargestellt.

So wichtig und unentbehrlich die Flächenbilder — zusammen mit den Schnitten — für die Aufklärung der Farbwechselvorgänge sind, so werden sie doch, wenn es sich um eine Erläuterung

[1]) Der Farbenwechsel und die chromatische Hautfunktion der Tiere. Handb. d. vergl. Physiol. herausg. v. Winterstein. III. Bd. 1. Hälfte. Zweiter Teil. Jena 1914.

der festgestellten Tatsachen handelt, wie in Lehrbüchern und Vorlesungen, gegenüber den Schnittbildern zurücktreten müssen. Es würde mir eine beosndere Freude sein, wenn ich Fachgenossen, die bislang den Mangel geeigneter Abbildungen zum Farbenwechsel als Grundlage für den Unterricht empfunden haben, mit den dieser Abhandlung beigegebenen Tafeln einen Dienst erweisen könnte. Ist doch der Farbenwechsel ein Problem, das in gleicher Weise den Morphologen, den Physiologen und den Oekologen in Anspruch nimmt. Zur Einführung in diese Fragen steht als Objekt in erster Linie unter den Wirbeltieren der Laubfrosch: er zeigt einen Farbwechsel, der dem des Chamäleons an Umfang nur wenig nachsteht, ist aber viel leichter und billiger zu beschaffen, auch mühelos längere Zeit zu halten; die histologischen Bilder der verschiedenen Färbungszustände der Haut beim Laubfrosch sind aber viel eindrucksvoller als jene vom Chamäleon, wenn ich wenigstens nach den in der Literatur vorliegenden Abbildungen und der Betrachtung einiger Präparate urteilen darf.

Untersuchungsverfahren.

Die zur Untersuchung verwendeten Laubfrösche waren teils jünger und zwar etwa 2 cm groß, vermutlich im zweiten Lebensjahr, teils erwachsen etwa von doppelter Größe. Von den verschiedenen Färbungszuständen traten der hell- und dunkelgrüne, der graue bzw. bronzefarbige und gefleckte gelegentlich von selbst bei den Tieren auf. Dabei beobachtete ich in Uebereinstimmung mit Werner [1]), daß nur die älteren Tiere den grauen Zustand annahmen, die jungen dagegen unter den gebotenen Bedingungen nur verschiedene Abstufungen von Grün zeigten. Graue und ähnliche Laubfrösche bedurften immer längere Zeit, um zum grünen Zustand zurückzukehren, wie denn überhaupt diese Färbung gegenüber den verschiedenen Abstufungen von Grün und dem gelben Zustand, die in kurzer Zeit wechseln, viel stabiler erscheint. Dieser Umstand findet auch in dem Verhalten der Farbzellen beim grauen Zustand seine Erklärung (s. S. 449 u. 452). Den gelben (zitronengelben) Färbungszustand der Haut sah ich dagegen nicht spontan auftreten. Ich führte ihn gemäß den Angaben von Biedermann und anderen Forschern herbei,

[1]) Ueber die Veränderung der Hautfarbe bei europäischen Batrachiern. Verh. zool. bot. Ges. Wien. Bd. 43, 1893.

indem ich grüne Tiere erhöhter Temperatur aussetzte. Stets trat die Reaktion prompt ein, bei kleinen Tieren vielleicht etwas schneller als bei großen. Die grüne Farbe wird immer lichter und macht gleichzeitig einem gelblichen Ton Platz, bis schließlich ein Gelb zurückbleibt, das nur noch geringe Beimengung von Grün zeigt (Zitronengelb). In wenigen Minuten vollzieht sich dieser Farbenwechsel, wenn man das Versuchstier in einem Wärmeschrank bei 40—50° C unterbringt. Dabei ist aber zu beachten, daß die Laubfrösche, wenn nicht zeitig in normale Temperatur zurückversetzt, in Wärmestarre verfallen und schließlich zugrunde gehen. Bei starr gewordenen Tieren, die ich in kaltes Wasser brachte, um sie lebend zu erhalten, schien mir manchmal der Farbenumschlag in der Richtung nach Gelb zunächst noch weiter fortzuschreiten.

Ueber das Verhalten der Chromatophoren bei den verschiedenen Färbungszuständen der Haut kann man schon bei der Betrachtung des lebenden Tieres in auffallendem Licht unter schwächeren Mikroskopvergrößerungen allerlei Aufschlüsse erhalten. Es ist nur eine hinreichend starke Beleuchtung (am besten Liliputbogenlampe) nötig. Das Licht muß unter sehr spitzem Winkel auf die zu untersuchende Hautstelle auffallen, damit nicht der Schatten der Objektivfassung hinderlich wird. Den Frosch hält man am einfachsten mit der Hand und beobachtet die betreffende Stelle ohne Deckglas. Bei Anwendung von Leitz-Objektiv 2 und Okular 3 oder Zeiß-Apochromat 16 mm und Komp.-Okular 8 (Vergr. 125 : 1) sah ich so im grünen Zustand die Xantholeukosomen einzeln gleich Edelsteinen erstrahlen. Etwas störend wirken nur die Atembewegungen des Tieres. Statt des gewöhnlichen Mikroskopes kann man sich auch des binokularen Greenoughschen Instruments mit den stärkeren hierfür üblichen Objektivpaaren bedienen; bei dem beträchtlicheren freien Objektabstand hat man hier hinsichtlich des Winkels der Beleuchtung größere Freiheit. Dieses Verfahren habe ich erst gegen den Abschluß meiner Untersuchung und nur gelegentlich angewandt. Doch wollte ich es nicht verschweigen, da es mir weiterer Ausbildung fähig scheint und z. B. die Demonstration des Xantholeukosomenmosaiks im grünen Zustand in einfachster Weise ermöglicht, ohne das Versuchstier zu schädigen.

Hauptsächlich habe ich in durchfallendem Licht untersucht und zwar Flächenbilder der überlebenden Haut und Totalpräparate und Schnitte der fixierten.

Nimmt man die genannten jungen Laubfrösche (2 cm Länge), so lassen sich alle wesentlichen Verhältnisse am Flächenbild der überlebenden Haut leicht und sicher erkennen, wenn man für glatte Ausbreitung des Hautstückchens und kräftige Beleuchtung (Liliputbogenlampe von Leitz mit einer in den Strahlengang eingeschalteten Mattscheibe) Sorge trägt. Zum glatten Ausbreiten bringt man das dem geköpften Tier sofort entnommene Hautstückchen ohne Zusatz von Flüssigkeit auf ein Deckglas und drückt es mit der Epidermisseite leicht dagegen an. Vermöge seiner Klebrigkeit bleibt es haften und läßt sich mühelos ausglätten. Das so beschickte Deckglas wird einem Objektträger mit einem kleinen Tropfen Wasser oder physiologischer Kochsalzlösung aufgelegt. Solche Präparate habe ich meist mit Zeiß Apochromat 4 mm und Komp.-Okular 8 (Vergr. 500 : 1) untersucht (s. Taf. XIX). Bei einem derartigen Verfahren ist allerdings damit zu rechnen, daß in der überlebenden Haut Veränderungen der Chromatophoren eintreten können. Um dadurch bedingte Irrtümer zu vermeiden, darf die Beobachtungszeit nicht zu lange ausgedehnt werden, und jedenfalls müssen Zeichnungen sofort nach der Herstellung des Präparates in Angriff genommen werden. Um in dieser Richtung ganz sicher zu gehen, habe ich einen Teil der jeweils untersuchten Haut auf dem Deckglas ausgebreitet, mit diesem sofort in absoluten Alkohol versenkt, nach genügendem Aufenthalt darin in Xylol aufgehellt und zu Balsampräparaten verarbeitet. Solche enthalten zwar gewöhnlich den Lipochromfarbstoff nicht mehr, geben aber klare Bilder vom Zustand der Melanophoren und Guanophoren. Falls es auf die Melanophoren allein ankommt, kann man die Guaninkristalle durch verdünnte Salzsäure aus dem fixierten Hautstückchen entfernen und so noch übersichtlichere Bilder gewinnen.

Gefrierschnitte des frischen Materials, die ich in meiner genannten Mitteilung zur völlig sicheren Identifikation der Lipophoren am lebenden und fixierten Material verwendete, habe ich jetzt, nachdem hinsichtlich dieses Punktes unbedingte Klarheit geschaffen ist, nicht mehr hergestellt. Vielmehr beschränkte ich mich auf Paraffinschnitte, an denen Lipophoren und Guanophoren leicht und sicher auseinander zu halten sind. Als Fixierungsflüssigkeit gebrauchte ich überwiegend Flemmings starkes Gemisch. Obwohl auch Sublimatgemische, wie schon Ficalbi feststellte, sehr gute Ergebnisse liefern, vor allem die Färbbarkeit der Objekte

gegen gewisse Tinktionen nicht so herabsetzen wie die Chrom-Osmium-Essigsäure-Mischung Flemmings, so gebe ich doch dem letzten Verfahren für unseren besonderen Zweck den Vorzug: es erhält die zarten Lipophoren viel besser und macht sie, soweit das Lipochrom an Fett gebunden ist, durch dessen Schwärzung (Osmierung) schon im ungefärbten Schnitt kenntlich. Auch Melanophoren und Guanophoren bewahrt das Flemmingsche Gemisch tadellos. Kam es mir darauf an, die Guaninkristalle zu erhalten, was für Uebersichtsbilder bei schwächeren Vergrößerungen angenehm ist, so färbte ich mit Eosin und Thionin, zum Studium feinerer histologischer Verhältnisse dagegen mit Eisenhämatoxylin nach Heidenhain. Bei diesem Verfahren gehen die Guaninkristalle meist ganz in Lösung; die so gefärbten Präparate sind aber gegenüber den erstgenannten unbegrenzt dauerhaft.

Einige allgemeine Bemerkungen über die verschiedenen Farbzellen.

Wir wollen die drei am Farbenwechsel beteiligten Zellformen als Melanophoren, Lipophoren und Guanophoren bezeichnen. Der erste Name ist ja für die schwarzen Pigmentzellen allgemein üblich geworden; die beiden letzten aber scheinen mir dadurch, daß sie auf den charakteristischen Inhalt der beiderlei Zellarten unmittelbar hinweisen, zweckmäßiger als die gewöhnlich gebrauchten Termini Xanthophoren und Leukophoren. Ficalbi (a. a. O.) unterscheidet die Chromatophoren als schwarze, violette (Guanophoren) und gelbe (Lipophoren). Biedermann (a. a. O.) spricht von schwarzen Pigmentzellen und „Interferenzzellen", die Guanin und Lipochrom gemeinsam beherbergen sollen, Ehrmann (a. a. O.) in ähnlicher Weise von schwarzen melaninhaltigen Zellen und hellen polygonalen Pigmentzellen. Gaupp[1]) hat in Anlehnung an Kellers Bezeichnungen der Farbzellen beim Chamäleon für die Biedermann-Ehrmannschen Zellen, die Guanin und Lipochrom zugleich enthalten sollen, den Namen Xantholeukophoren eingeführt; demgemäß bezeichnet dieser Autor unsere Lipophoren als Xanthophoren, unsere Guanophoren als Leukophoren.

[1]) A. Eckers und R. Wiedersheims Anatomie des Frosches. 3. Abt. Braunschweig 1904.

Die Melanophoren von Hyla sind einkernige, seltener zweikernige Zellen; einmal beobachtete ich eine vierkernige Melanophore. Sie enthalten in ihrem Plasma zahlreiche Pigmentgranula von hellbräunlicher Farbe, die bei dichter Häufung insgesamt schwarz erscheinen. Bleicht man die Melaninkörnchen mit Chlor, so läßt sich durch Eisenhämatoxylin ein korn- oder stäbchenartiges Zentriol in der Mitte des Zelleibes nachweisen. Der Kern liegt immer exzentrisch, gewöhnlich dem Unterrand der Zelle genähert.

Die Frage nach der Art der Bewegungsvorgänge, welche die wechselnde Verteilung des Pigments in den Melanophoren bedingen, derart, daß die Zellen im Ballungszustand als unregelmäßig rundliche, tief dunkle Gebilde nur mit ganz kurzen oder gar ohne Fortsätze erscheinen, in der Expansion dagegen stark entwickelte Ausläufer gegen die Epidermis entstanden, ist gerade beim Laubfrosch noch durchaus strittig. Bei Reptilien und Fischen haben alle neueren Autoren dahin entschieden, daß die genannten funktionellen Erscheinungsformen auf intrazellulärer Körnchenströmung beruhen, die auf die Sphäre (Zentriol) zentriert ist, und somit die verästelte Form der Zelle dauernd erhalten bleibt.

Einer der Hauptgründe für diese Auffassung ist der Nachweis pigmententleerter Ausläufer im Ballungszustand. Solche hat aber auch Biedermann (a. a. O., S. 469) beim Laubfrosch beobachtet und diesen Befund durch eine sehr schöne Abbildung belegt (Fig. 7 Tab. XI). Allerdings läßt Biedermann unentschieden, ob die Zellfortsätze auch im pigmentfreien Zustand in allen ihren Verästelungen erhalten bleiben, oder, wie es nach jenem Autor wahrscheinlicher ist, nur eine ungleich rasche Bewegung verschiedener Teile des Zellplasmas stattfindet, derart daß es ähnlich wie bei den Plasmodien und gewissen Rhizopoden zur Sonderung eines leichter beweglichen, flüssigeren „Körnerplasmas" und eines festeren „Hyaloplasmas" komme; aus diesem letzten sollten dann die pigmentfreien" Fortsätze im wesentlichen bestehen, die aber möglicherweise auch schließlich eingezogen würden. Jedenfalls geht aber aus der Beobachtung Biedermanns hervor, daß die Ballung des Pigments nicht unbedingt mit einem Einziehen der Ausläufer verknüpft ist und somit bei Erhaltung der verästelten Zellform durch intrazelluläre Körnchenströmunger folgen kann.

Obwohl Ehrmann (a. a. O. S. 531) von einem Ausstrecken der Fortsätze kontrahierter Zellen spricht, somit im Gegensatz zur vorhin geschilderten Auffassung an eine amöboide Tätigkeit der Melanophoren zu denken scheint, äußert er sich doch zusammenfassend (S. 538): „Bei der Bewegung der Pigmentzellen handelt es sich nicht bloß um Ein- und Ausziehen von Zellfortsätzen, sondern auch um eine innere protoplasmatische und zwar gesetzmäßig verlaufende, also höchst wahrscheinlich eine innere Organisation der Pigmentzellen voraussetzende Bewegung."

Ficalbi (a. a. O. S. 126) vergleicht die Tätigkeit der Melanophoren mit der einer Amöbe: „Per me non vi è dubbio che il cromatoforo nero è una cellula emmettente e ritirante prolungamenti, non una cellula permanentemente stellata e ramosa: è una ameba, che allunga e accorcia glî pseudopodî suoi." Aber ähnlich wie Biedermann erklärt er pigmentfreie Abschnitte der Ausläufer damit, daß das eigentliche Plasma bei der Expansion sich schneller ausbreite als das Pigment. Auch betont er, daß das Pigment bei seinen Vorlagerungen präformierte Wege einhalte, gewissermaßen vorgebildete Kanälchen, die bald erfüllt, bald entleert seien.

Damit nähert er sich sehr der Auffassung von D. Hooker[1][2]), dessen Beobachtungen sich allerdings nicht auf Hyla sondern auf Rana fusca beziehen. Nach ihm liegen die Zellen beim erwachsenen Frosch und bei den Larven in vorgebildeten Lücken des Bindegewebes, ähnlich den Bindegewebszellen in den Lymphräumen der Cornea nach v. Recklinghausen. Diese Spalträume sind vielleicht von einem Endothel ausgekleidet. In ihnen bewegen sich die Zellen, indem sie ihre Ausläufer einziehen und ausstrecken, also amöboid. Daß die Lücken nicht immer zu sehen sind, führt Hooker auf den Gewebsdruck zurück, der sie mehr oder minder schließen kann.

Nach Untersuchungen[3]), die ich bei Rana esculenta, aber auch bei Rana fusca angestellt habe, muß ich den Angaben Hookers widersprechen. An Melanophoren, deren Pigment

[1]) The reactions of the melanophores of Rana fusca in the absence of nervous controle. Zeitschr. f. allg. Physiol. Bd. 14, S. 93—104, 1913.

[2]) Amoeboid movement in the corial melanophores of frogs. Anat. Record. Vol. 8, p. 103, 1914.

[3]) Ueber pigmentfreie Ausläufer, Kerne und Zentren bei den Melanophoren der Frösche. Erscheint im Arch. f. Zellforsch.; vgl. auch meinen diesbezügl. Aufsatz im Biol. Centralblatt 1919.

zu einer allseits gerundeten, ellipsoidalen Masse zusammengeballt war, ließen sich die pigmentfreien Ausläufer regelmäßig und mit größter Deutlichkeit im Schnittpräparat verfolgen. Nach solchen Beobachtungen kann man kaum mit Biedermann und Ficalbi annehmen, daß das Pigment zunächst abströmt und die pigmentfreien Ausläufer noch nachträglich eingezogen werden können; denn man sollte bei diesem Zustand völliger Ballung des Melanins wenigstens erwarten, die eine oder andere Zelle ganz ohne (pigmentfreie) Ausläufer zu finden. Dazu kommt noch, daß bei den genannten Melanophoren geradeso wie bei den geballten Schwarzzellen der Fische und Reptilien, die Zellkerne ganz oder zum Teil außerhalb des Pigmentkuchens liegen, in dessen Mitte das Zentriol sich befindet. Schon diese Beobachtung allein scheint mir genügend darzutun, daß auch bei den Melanophoren von Rana die Verlagerungen des Pigments wesentlich auf intrazellulären Körnchenströmungen beruhen. Von besonderen endothelialen Scheiden um die Melanophoren herum habe ich nichts beobachten können. Die Melanophoren verhalten sich darin keineswegs anders wie die übrigen Zellarten im kollagenen Bindegewebe. Dagegen ist sicher, daß zwischen dem Verlauf der Ausläufer der Melanophoren und der umgebenden Bindegewebsfasern ein gewisser Uebereinklang besteht und bestehen muß. Sieht man doch bei den Reptilien in überzeugendster Weise, wie die Gestalt der Melanophoren in den verschiedenen Schichten der Haut von der Anordnung der Fasern im umgebenden Bindegewebe bestimmt wird; darauf habe ich schon mehrfach in früheren Arbeiten hingewiesen.

Beim Laubfrosch ist mir der Nachweis pigmentfreier Ausläufer nicht mit Sicherheit geglückt. Der Zustand höchster Ballung tritt bei der gelben Färbung der Haut ein. Er geht selten so weit wie bei Rana; vielmehr erscheinen die Zellen meist als unregelmäßig rundliche Pigmentmassen. Sind die Melanophoren expandiert, so senden sie ihre Ausläufer zwischen die über ihnen gelegenen Guanophoren und Lipophoren hinein. Da die letztgenannten Farbzellen beim Ballungszustand der Melanophoren, nur durch feinste Bindegewebeslamellen voneinander geschieden, dicht aneinander schließen, so verstehe ich Ficalbis überzeugte Stellungnahme für amöboide Tätigkeit der Melanophoren recht wohl; bleibt doch anscheinend gar kein Platz mehr für pigmentfreie Ausläufer übrig. Zur Erklärung dieser Schwierigkeit

für unseren Standpunkt muß ich darauf hinweisen, daß bei Rana die pigmententleerten Ausläufer im Vergleich zu den pigmenterfüllten ganz beträchtlich an Kaliber abgenommen haben, so daß sie sehr wohl noch zwischen den Guanophoren usw. Platz finden könnten. Gegenüber Höoker betone ich, daß die genannten Bindegewebslamellen nicht etwa die durch Gewebedruck geschlossenen Spalten für die Fortsätze der Melanophoren darstellen; denn die Ausläufer der Melanophoren erscheinen im expandierten Zustand jederseits von der Bindegewebslamelle, unmittelbar mit einer Fläche die Guanophoren berührend (s. S. 432). Schließlich sei darauf hingewiesen, daß auch Biedermann die pigmentfreien Ausläufer nur dort beobachten konnte, wo die Melanophoren mehr vereinzelt liegen; nichts berechtigt aber zur Annahme, daß hier das Spiel der Pigmentverlagerung sich in grundsätzlich anderer Weise vollziehe als bei den von uns ins Auge gefaßten Stellen. Wenn ich somit zugebe, daß die Verhältnisse bei Hyla noch weiterer Klärung bedürftig sind — auch die Kerne sind hier bei geballtem Pigment nicht so regelmäßig außerhalb der Melaninmasse nachzuweisen, was aber mit der weniger vollständigen Ballung zusammenhängen mag —, so scheint mir doch im Hinblick auf die Gesamtheit der bis jetzt vorliegenden Beobachtungen sehr wahrscheinlich, daß Ballung und Expansion des schwarzen Pigments auch bei Hyla wesentlich auf intrazellulären Körnchenströmungen in den Melanophoren beruhen.

Die Lipophoren sind durch den Besitz des gelben Lipochroms gekennzeichnet. Biedermann (a. a. O. S. 462) schildert es als ein goldgelbes Pigment in Form von größeren und kleineren Tröpfchen, die im Gegensatz zu den Interferenzkörnern der Einwirkung von Kali- und Natronlauge widerstehen, Ehrmann (a. a. O. S. 522) als einen durchsichtigen im auffallenden und durchfallenden Licht gelben Körper, der zu größeren Tröpfchen zusammenfließen könne, in Aether, warmem Alkohol und in Terpentin löslich ist, sich mit Osmium schwärzt. Wenn Ehrmann nun weiter angibt, daß der Körper also die Reaktion der Fette gebe und in die Gruppe der fettähnlichen oder von Fett stammenden Körper (Lipochrome nach Krukenberg) gehöre, so ist zu bemerken, daß die Lipochrome nicht deshalb ihren Namen erhalten haben, weil sie chemisch den Fetten verwandt seien, sondern weil sie häufig in Fetten gelöst vorkommen und deren Farbe bedingen (Fettfarb-

stoffe). Die Anwesenheit des Fettes bedingt auch die Reaktion mit Osmiumsäure; eine Schwärzung durch Osmiumtetroxyd kommt den reinen Lipochromen nicht zu.

Obwohl Ficalbi (a. a. O.) als erster die drei Arten der Farbzellen beim Laubfrosch nach Form und Lage richtig geschildert hat, wird ihre generelle Unterscheidung nirgends scharf durchgeführt. Einmal teilt er die Zellen nach der Form in kugelige, lappige und verästelte ein, bemerkt aber dabei, daß die Form mit der Tätigkeit der Chromatophoren wechsle (S. 102), andererseits nach der Farbe in milchige, blaßgelbe, stark gelbe, orangegelbe, rötliche, blaue, violette, braune und schwarze, von denen einige metallische Irideszenz zeigen. Aus dieser Farbenskala die drei Gruppen von Chromatophoren herauszuschälen, bleibt dem Leser überlassen, und ich möchte zweifeln, ob er, wenn es einige Zeilen später heißt, auf der Bauchseite kämen nur bräunliche vor, dabei an Guanophoren denkt, wie es richtig ist, oder nicht vielmehr an Melanophoren. Diese Unsicherheit wird noch größer, wenn der italienische Autor der Frage ausweicht, ob es sich bei den Farben der Chromatophoren um Pigment- oder Interferenzfarben handelt (S. 116). Bei der Beschreibung der grünen Hautstellen, bezeichnet Ficalbi den Inhalt der unmittelbar unter der Epidermis gelegenen Farbzellen, das sind unsere Lipophoren, als sehr kleine, zitronen- oder goldgelbe Tröpfchen, die in Alkohol löslich sind und sich daher in Schnittpräparaten nicht erhalten (S. 120). Ferner bemerkt er, daß an der Innenseite der Schenkel die gelben Chromatophoren als einzige Farbzellen in Form reich verästelter Zellen vorkommen.

Nach meinen Beobachtungen kommt das Lipochrom in zwei verschiedenen Formen in den Lipophoren des Laubfrosches vor: in Fett gelöst, als kleine Tröpfchen, und in kristallinisch feinkörniger Gestalt. Die erste wird durch Alkohol leicht ausgezogen, durch Osmiumsäure geschwärzt und erscheint in frischem Zustand orangegelb; das zweite dagegen ist widerstandsfähiger gegen Alkohol, doppelbrechend, feinkörniger als jenes und von hellerer, meist grünlichgelber Farbe [1]). Das kri-

[1]) Auch in den Lipophoren des Feuersalamanders (erwachsenes Tier und Larve), ferner in denen der Frosch- und Axolotllarven konnte ich ein doppelbrechendes, in Alkohol schwer lösliches Lipophrom wahrnehmen. Vgl. W. J. Schmidt, Zur Kenntnis der lipochromführenden Farbzellen in der Haut nach Untersuchungen an Salamandra maculosa. In Dermatol. Zeitschr. Bd. 25, S. 324, 1918.

stallinisch körnige Lipochrom findet sich hauptsächlich in den reich verästelten Lipophoren, welche als einzige Farbzellen in der gelben Haut von der Innenseite der Schenkel liegen, das in Fett gelöste dagegen, neben jenem, in der Haut der grünen Hautstellen. Bringt man z. B. ein Hautstückchen vom Oberschenkel — am besten im gelben oder grauen Färbungszustand des Tieres — kurze Zeit in absoluten Alkohol und führt es dann durch Xylol in Balsam über, so scheint in dem für gewöhnlich grünen Hautgebiet der gelbe Farbstoff geschwunden, dagegen sind die reich verästelten Lipophoren an der Innenseite des Schenkels — im gelben Gebiet — gut erhalten. Untersucht man aber die Lipophoren im grünen Hautteil genauer, so findet man in ihnen statt reichlicher orangegelber Tröpfchen eine schwach gelb oder auch gar nicht gefärbte feinkörnige Masse, welche das kristallinisch körnige Lipochrom darstellt. Auch Biedermann (a. a. O. S. 464) ist dieser feinkörnige Inhalt der Lipophoren nicht entgangen, er deutet ihn aber irrig als Plasma. Führt man ein Hautstückchen sehr schnell in angegebener Weise in Balsam über, so können größere oder geringere Reste des fettgelösten Lipochroms erhalten bleiben; sie diffundieren aber nach einigen Tagen in den umgebenden Balsam über, und verleihen ihm zeitweilig eine bräunlichgelbe Tönung; die kristallinisch körnigen Lipochrommassen dagegen erhalten sich im Balsam dauernd unverändert.

Wie Ficalbi und entgegen den Befunden Ehrmanns (s. o.) habe ich in Paraffinschnitten niemals den gelben Farbstoff als solchen noch beobachten können; nur gelegentlich blieb das kristallinisch-körnige Lipochrom in den Zellen nachweisbar, zeigte aber keine gelbe Farbe mehr, nahm dagegen stark Delafields Hämatoxylin an (vgl. auch meine erste Mitteilung), ein Umstand, der sich auch sonst bei derartig kristallinisch körnigen Lipochromen bemerkbar machen kann. Sind die Präparate mit Flemmings Gemisch fixiert, so erscheinen die Fettmassen, in denen das Lipochrom gelöst war, geschwärzt. So läßt es sich daher an den grünen Hautstellen am zweckmäßigsten nachweisen. An Sublimatpräparaten erscheinen dagegen die Stellen, an denen sich diese Fetttröpfchen befanden, als leere Räume.

Im übrigen sei zur Struktur der Lipophoren bemerkt, daß sie meist einkernig, selten zweikernig sind und ein Zentriol in Gestalt eines Doppelkörnchens besitzen (Fig. 13 u. 17—19, Taf. XXI). Außer an den grünen Hautstellen finden sie sich, wie schon gesagt, als einzige

Farbzellen an den gelben (auf der Innenseite der Schenkel) und ferner ganz zerstreut auf der Ventralseite (wenigstens in der Kehlgegend); sie fehlen in dem dunklen Grenzstrich zwischen Bauch- und Rückenseite. Das Verhalten dieser Zellen beim Farbwechsel wird uns später noch öfter beschäftigen.

Die Guanophoren enthalten doppelbrechende Guaninkristalle, die sich sowohl im Schnitt (Fig. 6—9, Taf. XX) als auch an geeigneten Stellen der Totalpräparate (Fig. 4, Taf. XIX) deutlich als sehr dünne, bisweilen annähernd rechteckige, aber auch unregelmäßig begrenzte Täfelchen erkennen lassen. Beim Auflösen der Kristalle durch Säuren oder Alkalien (Eisensalzbeize bei der Eisenhämatoxylinfärbung) bleibt ein plasmatisches Gerüstwerk zurück, das in seiner Form die Lage der ehemals vorhandenen Kristalle mehr oder minder widerspiegelt (Fig. 12, 15, 19, Taf. XXI). In diesem Gerüstwerk machen sich öfter dunkler färbbare, strangartige Massen bemerkbar. Während ich in meiner ersten Mitteilung keine bestimmten Angaben über das Vorkommen von Zentriolen in den Guanophoren machen konnte, glaube ich nunmehr, nach der Untersuchung zahlreicher neuer Präparate, doch, daß diesen Farbzellen gleich den Lipophoren und Melanophoren Zentren zukommen. Nahe dem Kern, nach der Epidermis hin, sah ich manchmal ein kleines Doppelkorn in der schwach gefärbten Umgebung liegen, das seiner Form, Lage und Tinktion nach mit großer Wahrscheinlichkeit als Zentriol anzusprechen ist (Fig. 13, Taf. XXI, zweite Guanophore von links). Die Guanophoren sind gewöhnlich einkernig, selten zweikernig. In einem Falle (Fig. 20, Taf. XXI) beobachtete ich in einer Guanophore nicht weniger als 7 Kerne, die dicht beieinander gedrängt, den mittleren Teil der Zelle einnahmen; unter ihnen waren 4 größere und 3 kleinere. Derartige Zustände erwecken den Eindruck, daß diese zahlreichen Kerne durch amitotische Teilung, vielleicht durch Sprossungsvorgänge aus dem ursprünglichen Kern hervorgegangen sind.

Ich möchte an dieser Stelle nicht unterlassen, auf einen wesentlichen Unterschied zwischen den die blaue Strukturfarbe erzeugenden Guanophoren beim Frosch und bei den Reptilien aufmerksam zu machen. Bei den Eidechsen [1]) (Phelsuma, Lacerta, Chamaeleo) liegt in solchen Zellen das Guanin immer in äußerst feinkör-

[1]) W. J. Schmidt, Studien am Integument der Reptilien I. In Zeitschr. f. wiss. Zool. Bd. 101, 1912.

nigem Zustande vor; die einzelnen Teilchen sind so klein, daß sich selbst mit den stärksten Vergrößerungen kein gewisses Urteil über ihre Form bilden läßt; nur das polarisierte Licht verrät, daß es sich auch hier um kristallinische Bildungen handeln muß. Demgegenüber finden wir beim Laubfrosch wohl ausgebildete, wenn auch noch immerhin kleine Guaninkristalle. Während die blaue (bzw. grüne) Haut einer Eidechse, zum Balsamtotalpräparat verarbeitet, die blaue Strukturfarbe auch dann noch und bisweilen in der prächtigsten Weise zeigt, nimmt die Haut des Laubfrosches unter diesen Umständen eine unscheinbare graublaue oder graugrüne Färbung an.

Das Verhalten der Chromatophoren bei den verschiedenen Färbungszuständen der Haut.

a) Grüne Hautfarbe.

Die grüne Färbung des Laubfrosches, die als sein normales Kleid gelten kann, kommt in allen Abstufungen zwischen einem hellen Blattgrün und einem tiefen Grünschwarz vor. Wenn auch schon ältere Forscher das Zustandekommen der grünen Farbe nach der physikalischen Seite hin in wesentlichen Zügen richtig erfaßt hatten, so ist es doch das Verdienst von Ehrmann und Biedermann, den morphologischen Befund auch in den Einzelheiten mit der jeweiligen Hautfarbe in Uebereinklang gebracht zu haben. Biedermann (a. a. O. S. 470) schildert das Verhalten der Chromatophoren bei der grünen Hautfarbe etwa folgendermaßen: in den „Xantholeukophoren" bilden die gelben Tröpfchen (das Lipochrom) eine oberflächliche Decke, welche die Interferenzkörnchen (das Guanin) überlagern; unter den letzten breitet sich als schwarzer Untergrund das dichte Netz verzweigter dunkler Chromatophoren aus, deren Ausläufer bis an die Interferenzzellen heranreichen und dieselben schwarz umsäumen. Sähe man von dem gelben Pigment ab, so erscheine jede Xantholeukophore bei auffallendem Licht und vor dem dunklen Hintergrund blau, durch die Ueberlagerung mit dem gelben Pigment dagegen grün. So kommt die hell blattgrüne Färbung zustande; durch Heraufrücken des schwarzen Pigments kann sie mehr und mehr verdunkelt werden. Ehrmann (a. a. O., S. 527) sagt: „Die grüne Farbe des Laubfrosches kommt also dadurch zustande, daß auf unsere Netzhaut . . . blaues

Licht . . . und gelbes Licht . . . kommt und sie wird somit ähnlich erzeugt wie in der Aquarellmalerei durch innige Vermischung z. B. von Gummigutti- und Ultramarinkörnchen". Nach Ehrmann (a. a. O. S. 529) befinden sich die Xantholeukophoren beim grünen (und gelben) Zustand der Haut in der „gelben Position" d. h. das Lipochrom bildet am Oberrand der Zellen einen intensivgelben Saum. Auch die Verdunkelung der grünen Farbe durch Ausläufer der Melanophoren, die jene zwischen die „Xantholeukophoren" nach oben schicken, diese sogar umschließen und an ihrer Oberfläche verdecken, hat genannter Forscher (a. a. O. S. 531) richtig erkannt.

Die grüne Farbe ist somit eine Mischfarbe von Blau, das die Guaninkristalle vor dem dunklen Hintergrund der Melanophoren als trübes Medium erzeugen, und von Gelb, das die über ihnen ausgebreiteten Lipochrommassen liefern. Die Verdunkelung der grünen Farbe wird durch Pigmentmassen der Melanophoren bedingt, die sich zwischen die „Xantholeukophoren" einschieben und sie ganz umhüllen können.

Dieser Befund von Biedermann und Ehrmann wurde, wie schon eingangs gesagt, von Ficalbi (a. a. O. S. 120 f.) dahin berichtigt, daß Lipochrom und Guanin nicht in der gleichen Zelle, der sog. Xantholeukophore, übereinander geschichtet vorkommen, sondern daß jedesmal zwei Zellen aufeinander gelagert sind, deren obere (die Lipophore) Lipochrom, deren untere (die Guanophore) Guanin enthält. Diese Angaben Ficalbis habe ich in meiner früheren Mitteilung durchaus bestätigen können, und eine Durchsicht der Abbildungen bei jenem Autor — damals lag mir seine Arbeit im Original nicht vor — zeigte mir, daß die Darstellung Ficalbis auch in vielen Einzelheiten mit meinen Beobachtungen übereinstimmt. Die ziemlich umständlichen Auseinandersetzungen Ficalbis über die Entstehung der grünen Farbe durch das Zusammenwirken von Melanin, Guanin und Lipochrom gehen nicht über die Mitteilungen seiner genannten Vorgänger hinaus. Irrig ist sogar, wenn Ficalbi den dunklen Hintergrund als einen schwarzen Spiegel bezeichnet, der das durchs Lipochrom und Guanin hindurchgegangene Licht reflektieren soll. Die Reflexionen und zwar der kurzwelligen blauen Strahlen finden an den Guaninkristallen

statt; der schwarze Untergrund dagegen hat die Aufgabe, das hindurchgehende (langwellige, rote) Licht zu absorbieren, zu vernichten. Bekanntlich erscheint ein Körper ja deshalb schwarz, weil er das auffallende Licht verschluckt, also keinerlei reflektierte Strahlen von ihm ausgehen.

Um einen ersten Einblick in das Verhalten der Farbzellen beim hellgrünen Zustand der Haut zu gewinnen, empfiehlt sich die Untersuchung eines lebendfrischen Hautstückchens von der Dorsalseite der Hinterbeine bei durchfallendem Licht und hinreichender Vergrößerung; die Haut ist hier nicht nur dünner als am Rücken, sondern die Melanophoren liegen auch spärlicher als dort, so daß das ganze Bild recht übersichtlich erscheint (Fig. 1, Taf. XIX). Die Xantholeukosomen bieten sich als Vielecke dar, die zu einem epithelartigen Mosaik zusammenschließen, das nur von den Ausfuhrgängen der Drüsen durchbrochen wird, von denen zwei in unserer Abbildung sichtbar sind. Bei hoher Einstellung gewahrt man den gelben Lipochromfarbstoff, bei tiefer die Guaninkristalle, welche in rötlichen Interferenzfarben schimmern. Guanin und Lipochrom decken sich in jedem Xantholeukosom genau, ein Umstand, der wesentlich zur Annahme beigetragen hat, die beiderlei Stoffe befänden sich in ein- und derselben Zelle. Die beschriebenen Doppelzellen schließen nicht dicht aneinander, sondern lassen feine Spalten zwischen sich frei, deren Bestehen auch von Biedermann und Ficalbi betont wird, ohne daß diese Autoren ihr Zustandekommen genauer erklärt hätten: es handelt sich um Bindegewebssepten oder -fasern, welche die einzelnen Xantholeukosomen voneinander scheiden. Ihr genaueres Verhalten soll uns noch später beschäftigen. Form und gegenseitige Lage der Guanophoren gibt auch das Mikrophotogramm nach einem Balsamtotalpräparat (Fig. 21, Taf. XXII) getreu wieder.

Durch diese Lage von Doppelzellen scheinen die unter ihnen gelegenen Melanophoren als dunkle, unregelmäßig geformte Gebilde mit kurzen Ausläufern etwas verschwommen hindurch (Fig. 1, Taf. XIX). Sie befinden sich in einem Zustand mäßiger Expansion. Ihre Umrisse fallen mehr oder minder genau mit den Spalten zwischen den Xantholeukosomen überein, ein Umstand, der erst durch Vergleich mit Schnittbildern völlig verständlich wird. Die Melanophoren schmiegen sich nämlich den Guanophoren dicht an und entsenden ihre Ausläufer aufwärts in die Lücken zwischen

jenen. Wie bereits Biedermann betont hat, und unser Mikrophotogramm (Fig. 21, Taf. XXII) übersichtlich zeigt, liefern die Melanophoren keinen geschlossenen schwarzen Untergrund, vielmehr bleiben, auch abgesehen von den Drüsenmündungen, erhebliche Lücken zwischen ihnen frei. In diesem Punkte verhält sich die hellgrüne Rückenhaut anders. Hier schließt Melanophore an Melanophore, indem die Ausläufer sich in den Lücken zwischen den Xantholeukosomen treffen und so ein Netzwerk bilden. Ehrmann hat es a. a. O. in Figur 7 seiner Tafel XI dargestellt; doch muß ich zur richtigen Orientierung des Lesers bemerken, daß es nicht in derselben Ebene wie die Lipochrommassen sondern stets tiefer liegt — im Gegensatz zum dunkelgrünen Zustand der Haut. Die reichere Entfaltung der Melanophoren in der Rückenhaut gestattet nicht die Einzelheiten an den Xantholeukosomen so gut zu erkennen, wie an der Haut der Hinterbeine. Von früheren Forschern hat vor allem Eberth[1]) eine hübsche bildliche Darstellung des hellgrünen Zustandes der Haut in Flächenansicht gegeben.

Die Schnittbilder der Haut im hellgrünen Zustand — hierfür ist die Rückenhaut der vom Schenkel vorzuziehen — sind stellenweise von geradezu schematischer Regelmäßigkeit (Fig. 6, Taf. XX). Die drei Arten von Farbzellen erscheinen in drei Schichten übereinander geordnet: dicht unter der Epidermis, nur durch die kollagene Grenzlamelle von ihr getrennt, die Lipophoren, darunter die Guanophoren, und zu unterst die Melanophoren. Die Lipophoren besitzen die Gestalt bikonvexer Linsen, die bald dicker, bald dünner, gewöhnlich nur in flachem Bogen gegen die Epidermis einspringen, gegen die Guanophoren hin stärker gekrümmt sind (Fig. 6, Taf. XX; Fig. 11, Taf. XXI). Ihre Kerne sind rundlich, bei stärkerer Abflachung der Zellen elliptisch, mit dem großen Durchmesser parallel zur Fläche der Haut gerichtet. Die Zellen schließen dicht aneinander, viel dichter als man nach dem Flächenbild im überlebenden Zustand erwarten sollte. Dadurch kommt der Rand der „Linse" stellenweise zum Wegfall, so daß die Lipophoren sich seitlich in ziemlich breiter Fläche berühren können (Fig. 11, Taf. XXI).

Die Guanophoren sind becherförmig — sie erscheinen im Schnitt als Halbmonde — und nehmen die untere Hälfte der Lipophoren in ihrer Becherhöhlung auf (Fig. 6, Taf. XX). Selten reicht

[1]) Untersuchungen zur normalen und pathologischen Anatomie der Froschhaut. Leipzig 1869. Fig. 5, Taf. II.

der Rand des Bechers bis zur Epidermis, meist bleibt er ein beträchtliches Stück von ihr entfernt (Fig. 11, Taf. XXI). Entsprechend der geringen Höhe der Zellen sind ihre Kerne abgeflacht, scheibenförmig. Die Guaninkristalle, die im wesentlichen der Oberfläche der Zelle mit ihrer flachen Seite tangential gelagert sind, bieten sich in Kantenansicht als kleine strichartige Gebilde dar.

Während in einem Xantholeukosom eine Lipophore auf eine Guanophore entfällt, versorgt eine Melanophore immer eine Gruppe von Xantholeukosomen; das hat von früheren Untersuchern vor allem Biedermann erkannt (a. a. O. Taf. XI, Fig. 5). Die Zellkörper der Melanophoren entsenden zur Epidermis hin Fortsätze, die im Schnitt gleich dunklen Sicheln die Unterseite der Guanophoren einsäumen (Fig. 6, Taf. XX; Fig. 11, Taf. XXI). Ihr Pigment reicht ungefähr bis zur unteren Grenze der einander berührenden Lipophoren (Fig. 11, Taf. XXI). Da im hellgrünen Zustand der Haut das Melanin nur mäßig expandiert ist, bleibt der Zellkern von den dicht gelagerten Pigmentgranula meistens verdeckt.

Stark mit Eisenhämatoxylin gefärbte Präparate (Fig. 11, Taf. XXI) zeigen faserige oder lamellöse Bindegewebsmassen, die von der kollagenen Grenzlamelle ausgehen, sich zwischen die Xantholeukosomen einschieben und weiter bis zu den Melanophoren verfolgen lassen. Sie stellen ein Fachwerk dar, in dem die Xantholeukosomen ruhen. Zwischen die beiden Zellen eines Xantholeukosoms, zwischen die Guanophore und Lipophore, dringt kein Bindegewebe ein. Dagegen halbieren die Lamellen die zwischen zwei benachbarten Xantholeukosomen befindlichen Melaninmassen (Fig. 11, Taf. XXI); somit muß auch das in Flächenansicht erscheinende Netz von Melanin (s. o.) doppelt sein. Dieser Umstand macht sich bei fortschreitender Expansion des Melanins immer deutlicher bemerkbar (s. u.).

Wie schon bemerkt, geht der dunkelgrüne Zustand der Haut aus dem hellgrünen dadurch hervor, daß die Melanophoren ihr Pigment zwischen die Xantholeukosomen entsenden, ja auch die Guanophoren und Lipophoren allseits zu umhüllen vermögen. Im ersten Falle tritt in der Flächenansicht auf der Grenze der Xantholeukosomen ein breites schwarzes Netzwerk hervor, das seine Farbe dem Grün beimengt; im zweiten verdeckt das Melanin die an der Erzeugung der grünen Farbe beteiligten Zellen in kleinerem oder größerem Umfang und schaltet sie so von Farbengebung überhaupt

zum Teil oder ganz aus. Diese Verhältnisse haben Ehrmann, Biedermann und Ficalbi richtig dargestellt; aber nur der letzte Autor hat die mit den Vorgängen an den Melanophoren verknüpften Formveränderungen der Xantholeukosomen kurz erwähnt (bei der Figurenerklärung S. 141: „col deformarli piu o meno") und in seinen Abbildungen (Fig. 2—4, Taf. IV L. c.) wiedergegeben.

Beginnen wir wiederum mit der Untersuchung eines lebendfrischen Hautstückes: Figur 2 (Taf. XIX), die ein Stückchen der Rückenhaut darstellt, zeigt zwischen den vieleckigen Xantholeukosomen ein dunkles, bald breiteres, bald schmäleres Netzwerk, dessen Maschen aus kleineren Pigmentmassen, den einzelnen Ausläufern der Melanophoren, zusammengesetzt sind. Vor allem dort, wo es breiter ist, erkennt man deutlich die doppelte Natur des Netzes, indem die Pigmentflecken in zwei Reihen geordnet erscheinen. Infolge der dichteren Lage der Melanophoren in der Rückenhaut lassen sich an den Xantholeukosomen verhältnismäßig nur wenig Einzelheiten wahrnehmen. Lipochrom und Guanin decken sich vollkommen, aber bei der geringen Durchsichtigkeit der Haut treten die Interferenzfarben der Guaninkristalle weniger hervor. Daher wurden in der Abbildung (Fig. 2, Taf. XIX) nur die bei hoher Einstellung sichtbaren Lipochromgranula wiedergegeben. Fig. 24 (Taf. XXII) veranschaulicht das Verhalten der Guanophoren und Melanophoren im dunkelgrünen Zustand der Haut (Rücken) nach einem Mikrophotogramm bei schwächerer Vergrößerung: der netzartig zusammenhängende dunkle Grund der Melanophoren zeigt neben den größeren hellen rundlichen Stellen, den Ausfuhrgängen der Hautdrüsen, zahlreiche kleine polygonale Gebilde, die Guanophoren, welche in verschiedenem Maße vom Melanin verdeckt sind.

Belehrender noch wie die Flächenschichten sind die Schnittbilder des dunkelgrünen Zustandes der Haut (Fig. 7, Taf. XX; Fig. 12, Taf. XXI). Die Verteilung des Melanins ist gegenüber der hellgrünen Hautfärbung wesentlich geändert: die schwarzen Pigmentzellen entsenden pigmenterfüllte Ausläufer in die Lücken zwischen die Guanophoren, die bis zum Unterrand der Lipophoren emporreichen. Der Zellkörper der Melanophoren nimmt mit dem Abströmen des Pigments in die Ausläufer an Umfang ab und erscheint weniger dunkel, so daß die Kerne leichter festzustellen sind (Fig. 12, Taf. XXI). Auch die Tatsache, daß

jede Melanophore mehrere Xantholeukosomen versorgt, tritt jetzt deutlich hervor. Jede Guanophore wird nun seitlich von einem Pigmentmantel umhüllt, der sich aus lappenartigen Fortsätzen der Melanophoren zusammensetzt. Obwohl diese Lappen — in Figur 7, etwas rechts von der Mitte sind sie im Flachschnitt zu sehen — verhältnismäßig dünne Platten sind, so werden doch die Guanophoren wesentlich auseinandergedrängt. Denn da jede Guanophore ihren besonderen Pigmentmantel hat, werden die Lücken zwischen benachbarten immer von doppelten Fortsätzen erfüllt. Oft sind sie allerdings so dicht aneinandergepreßt, daß sie als einheitliche Pigmentmasse erscheinen, und so hat sie auch Ficalbi sowohl in Flach- wie in Querschnittsbildern der Haut dargestellt. Aber an ausgewählten Stellen beobachtet man in derartigen Pigmentmassen einen hellen Spalt, der die zu den beiden benachbarten Guanophoren gehörigen Fortsätze trennt (Fig. 7, Taf. XX). Bei hinreichender Vergrößerung und geeigneter Färbung kommt in diesem Spalt die Bindegewebslamelle zum Vorschein (Fig. 12, Taf. XXI), deren Vorhandensein wir oben feststellten.

Beim Einströmen des Pigments in die Fortsätze der Melanophoren unterliegen die Guanophoren, wie leicht einzusehen ist, einem Druck, der wesentlich senkrecht auf ihre Seitenflächen wirkt; das sich jederseits der Bindegewebslamelle anhäufende Pigment drängt ja die Guanophoren von dieser ab. Dieser Seitendruck bedingt eine Formveränderung der Guanophoren: sie strecken sich in die Länge entsprechend der Abnahme ihres Querdurchmessers; ferner dringen unter der Wirkung des Druckes Guaninmassen gegen die Becherhöhle vor und füllen sie aus. Damit wird die Guanophore zu einem prismatischen oder zylindrischen Gebilde, dessen untere Grundfläche leicht vorgewölbt ist, während die obere meist glatt abgeschnitten erscheint (Fig 7, Taf. XX). Bei dieser Umformung werden die Guaninkristalle, die bei der Becherform dieser Zellen ihre Fläche wesentlich der Hautoberfläche zukehrten, durcheinander geschoben und auch damit mag es zusammenhängen, daß im dunkelgrünen Zustand der Haut ihre Interferenzfarben bei durchfallendem Licht weniger bemerkbar werden als im hellgrünen. Diese Umlagerung der Kristalle bleibt auch nach ihrer Entfernung am Verhalten des zurückbleibenden Plasmas kenntlich, dessen Züge nunmehr deutlich in die Längsrichtung der Zellen geordnet sind (Fig. 12, Taf. XXI). Auch die Kerne durchlaufen einen entsprechenden Formwechsel, erschei-

nen jetzt kugelig oder in der Längsrichtung der Zellen gestreckt (Fig. 12, Taf. XXI); sie bleiben aber meist im unteren Teil der Zellen liegen.

Die beschriebene Umformung der Guanophoren zieht eine Gestaltsänderung der Lipophoren nach sich: sie verlieren ihre Linsenform, da die Becherhöhle der Guanophoren verschwunden ist; die aus ihr verdrängten Plasmamassen häufen sich in den Randteilen der Zellen an, und so kommen Platten zustande, die, in der Mitte nur wenig dicker als am Rande, mit rechtswinklig abgeschnittenen Seitenrändern aneinanderstoßen (Fig. 7, Taf. XX). Damit treten die Lipophoren, die im hellgrünen Zustand der Haut den ansehnlichsten Teil des Xantholeukosoms ausmachen, im Bild stark zurück. Ihre Kerne sind jetzt nicht mehr kugelig, wie bei der Linsenform dieser Zellen, sondern in der Fläche der Haut abgeplattet.

Die Gegenwart der schon öfter genannten Bindegewebslamellen regelt die Anordnung der verschiedenen Farbzellen derart, daß die seitlichen Grenzen der Lipophoren genau mit dem hellen Spalt in der Melaninmasse zwischen zwei benachbarten Guanophoren zusammenfallen (Fig. 7, Taf. XX; Fig. 12, Taf. XXI). Da somit immer eine Guanophore zu einer bestimmten Lipophore gehört, bleibt auch hier die Bezeichnung Xantholeukosom für die Doppelzelle angebracht, wenn auch gegenüber dem hellgrünen Zustand die Form der beiden Komponenten wesentlich geändert ist. Diese Gestaltsänderung ist aber keine aktive sondern eine passive, bedingt durch die Anhäufung des Melanins zwischen den Guanophoren.

Es erübrigt noch ein Hinweis, wie aus dem dunkelgrünen der schwarze Zustand der Haut hervorgeht. Schon beim erstgenannten sieht man gelegentlich, wie die Ausläufer der Melanophoren, an der Grenze von Guanophoren und Lipophoren angelangt, sich horizontal zwischen beiderlei Zellarten einschieben und so auch die Oberseite der Guanophoren mit einer Melaninhülle versehen. Der Anteil der betreffenden Guanophoren an der Farbengebung wird damit ganz ausgeschaltet. Dieses Vorrücken des Pigments auf die Oberseite der Guanophoren äußert sich in der Flächenansicht zunächst durch zunehmende Verbreiterung des schwarzen Netzwerkes also Verkleinerung seiner Maschen; dann gehen von seinen scheinbaren Balken, die ja in Wirklichkeit dicht beieinander gelegene Fortsätze der Melanophoren sind, Ausläufer ab, die sich über die hellen Maschen hin erstrecken. Ficalbi hat in seiner Fig. 9 Tab. IV

(a. a. O.) ein derartiges Flächenbild dargestellt; abgesehen davon, daß auch hier die Netzbalken einfach erscheinen, während sie in Wirklichkeit doppelt sind, finde ich nie die von ihnen abgehenden Ausläufer so schmal, wie dort angegeben.

Sehr instruktive Bilder vom Verhalten der Melanophoren beim grünschwarzen Zustand gewinnt man durch Zerstörung der Guanophoren mittels Einlegen der fixierten Hautstücke in verdünnte Säure und Herstellung von Balsamtotalpräparaten. In den beiden Mikrophotogrammen (Fig. 25 und 26, Taf. XXII) erscheint ein äußerst zierliches Netzwerk mit großen Maschen, den Mündungen der Hautdrüsen, und kleinen, den Stellen, an welchen sich die Guanophoren befanden. Wie vor allem an dem bei stärkerer Vergrößerung aufgenommenen Mikrophotogramm ersichtlich (Fig. 26, Taf. XXII), sind die Maschen stark verengert oder geschlossen d. h. die Guanophoren schon großenteils vom Melanin überdeckt.

Vollständig schwarze Laubfrösche habe ich nicht untersuchen können; meine dunkelsten Tiere zeigten immer noch eine Beimischung von Grün in ihrem Kolorit, ein Hinweis, daß Guanin und Lipochrom nicht überall durch Bedeckung mit Melanin unwirksam gemacht waren. Doch zeichnet Ficalbi (a. a. O. Fig. 3 und 4, Tab. IV), wie das Melanin nach Ueberdeckung der Oberseite der Guanophoren nun auch zwischen benachbarte Lipophoren einzudringen beginnt, ein Zustand, der auch in unserer Figur 12 (Taf. XXI) am zweiten Doppelausläufer rechts schon leicht angedeutet zu sehen ist. Weiterhin kommt es dann zur völligen Ueberdeckung der Lipophoren vom Melanin, und damit erscheint die Haut tief schwarz; in solchen Fällen sind also nicht nur die Guanophoren, sondern auch die Lipophoren von einem Melaninrahmen umschlossen.

Nach der Darstellung von Ficalbi und auch nach meinen Befunden zu urteilen, muß immer zunächst die Oberfläche der Guanophoren vom Melanin bedeckt sein, ehe das schwarze Pigment auch die Lipophoren umgibt. Fälle, in denen das Melanin ein Xantholeukosom im ganzen umhüllte, ohne zwischen seine beiden Komponenten einzudringen, sind bis jetzt nicht beobachtet. Im allgemeinen scheint vielmehr die Expansion des schwarzen Pigments abgeschlossen, wenn es die Guanophoren umhüllt hat (vgl. hierzu auch Biedermanns Abbildungen a. a. O. Fig. 5 und 6, Tab. XI).

Ferner ist an Ficalbis Abbildungen bemerkenswert, daß im tiefschwarzen Zustand der Haut Verlagerungen und damit Form-

veränderungen der Lipophoren eintreten, ähnlich denen, die wir im gelben und grauen Zustand noch kennen lernen werden: in Figur 2, Tab. IV dieses Autors decken sich die seitlichen Grenzen von Guanophoren und Lipophoren wenigstens annähernd, in Figur 3 ebendort ist diese regelmäßige Anordnung schon gestört, und in Figur 4 vollends alternieren Lipophoren und Guanophoren miteinander.

Fassen wir unsere Befunde über das Verhalten der verschiedenen Chromatophoren im hell- und dunkelgrünen Zustand nochmals kurz zusammen, so ergibt sich folgendes.

Im hellgrünen Zustand sind die Melanophoren mäßig expandiert und schmiegen sich nur der Unterseite der Guanophoren an; in der Rückenhaut liegen sie so dicht, daß es hierbei zu einem fast geschlossenen schwarzen Untergrund für die darüber gelegenen Farbzellen kommt; in der Haut von der Dorsalseite der Hinterbeine bleiben dagegen beträchtliche Lücken in der schwarzen Pigmentlage. Die Guanophoren besitzen die Form von Bechern; in ihrer der Epidermis zugekehrten Höhlung nehmen sie die linsenförmigen Lipophoren auf. Diese Vereinigung je einer Guanophore mit einer Lipophore stellt ein Xantholeukosom (Lipoguanosom) dar. Benachbarte Xantholeukosomen sind durch Bindegewebslamellen voneinander geschieden. Dagegen dringt kein Bindegewebe zwischen die beiden Komponenten eines Xantholeukosoms ein.

Wie durch diese Uebereinanderordnung von Melanin, Guanin und Lipochrom die grüne Färbung zustande kommt, ist im Eingang dieses Abschnittes erörtert.

Im dunkelgrünen Zustand reichen die lappenförmigen Ausläufer der Melanophoren pigmenterfüllt, zwischen den Guanophoren gelegen, bis zum Unterrand der Lipophoren. Jede Guanophore wird daher jetzt auch seitlich von Melanin umhüllt. Die Melaninmäntel benachbarter Guanophoren sind durch die er-

wähnten Bindegewebslamellen voneinander geschieden. Die melaninerfüllten Ausläufer erscheinen in der Flächenansicht als ein die Guanophoren umsäumendes, doppelkonturiertes, dunkles Netz, das seine Farbe dem Grün beimengt. Die Expansion des Melanins bedingt eine Formveränderung der Guanophoren und Lipophoren: die ersten werden aus Bechern zu Zylindern, die nach unten gerundet nach oben quer abgestutzt endigen, die letzten aus bikonvexen Linsen zu Platten von annähernd überall gleicher Stärke. Mit der Gestaltsänderung der Zellen geht eine entsprechende Umformung der Kerne, bei den Guanophoren auch eine Verlagerung der Guaninkristalle einher. Die Zuordnung einer Lipophore zu einer Guanophore bleibt bestehen. Jede Melanophore versorgt immer mehrere Xantholeukosomen.

Aus dem dunkelgrünen Zustand geht der schwarze dadurch hervor, daß sich das Melanin auch über die Oberfläche der Guanophoren ausbreitet und weiterhin zwischen die Lipophoren eindringt und auch diese schließlich ganz umhüllt. Dabei scheinen nach Ficalbi weitere Formveränderungen und Verlagerungen der Lipophoren einzutreten.

b) Gelbe Hautfarbe.

Biedermann (a. a. O. S. 462, 464, 471), der sich am eingehendsten mit der Untersuchung des zitronengelben Zustandes (s. S. 418) beschäftigt hat — der Kürze halber will ich im folgenden einfach vom gelben sprechen —, nimmt an, er unterscheide sich nur durch das Verhalten der Melanophoren wesentlich vom hellgrünen; diese befänden sich nämlich im Ballungszustand. Damit erklärt Biedermann in physikalisch einfachster Weise das Zustandekommen der gelben Färbung: der dunkle Untergrund schwindet, die Vorbedingung für die Entstehung der blauen Strukturfarbe ist somit nicht mehr gegeben und deshalb kommt der gelbe

Farbstoff der Lipophoren ausschlaggebend zur Geltung. Dieser an sich befriedigenden Deutung kann ich nicht ganz beistimmen, weil meine wiederholten, an überlebenden und fixierten Totalpräparaten sowie an Schnitten gemachten Beobachtungen damit nicht in Einklang zu bringen sind; denn auch das Verhalten der Lipophoren und Guanophoren ist wesentlich anders als im grünen Zustand!

Wie Biedermann finde ich die Melanophoren im gelben Zustand der Haut stark geballt, allerdings nur an einzelnen Zellen bis zu annähernder Abkugelung des Pigments; meist bleiben vielmehr kurze stumpfe Pigmentfortsätze bestehen, so daß die schwarzen Chromatophoren im Flächenbild der Haut als tiefdunkle, rundliche oder polygonale, bisweilen auch mit plumpen Fortsätzen ausgestattete Gebilde erscheinen. In diesem Zustand lassen sie selbst bei ihrer dichten Lagerung in der Rückenhaut ziemlich große Lücken zwischen sich frei, so daß von einem geschlossenen schwarzen Untergrund in der Tat nicht mehr die Rede sein kann (Fig. 22 und 23, Taf. XXII). Noch eindringlicher lehren das Schnittpräparate des gelben (Fig. 8, Taf. XX) im Vergleich zum hellgrünen Zustand der Haut. Die Melanophoren haben ihre Lage am Unterrand der Guanophoren unverändert beibehalten, säumen aber jene nicht mehr guirlandenartig ein, sondern stellen unregelmäßig abgerundete Pigmentmassen dar, die sich in weitem Abstand voneinander befinden. Der zentrale Zellteil ist merklich umfangreicher geworden, was sich aus dem Abströmen des Melanins aus den Ausläufern erklärt, die selbst dem Auge entschwunden sind.

Daß die Guanophoren sich anders verhalten als im grünen Zustand, zeigt schon ein Blick auf das nach einem Balsamtotalpräparat hergestellte Mikrophotogramm (Fig. 22, Taf. XXII). Während bei hellgrüner Färbung der Haut die Guanophoren, polygonal umrandet, zu einem epithelartigen Mosaik dicht zusammenschließen (Fig. 21, Taf. XXII), ist ihre Form bei gelber Hautfärbung unregelmäßig, gelappt oder ausgeschnitten, so daß zwischen den einzelnen Zellen Lücken auftreten, die das ganze Gefüge lockern. Damit hängt es auch zusammen, daß die Drüsenmündungen so wenig scharf umschrieben hervortreten. Die in Figur 22, Taf. XXII wiedergegebene Stelle zeigt das geschilderte Verhalten der Guanophoren in mittlerem Grade ausgeprägt; in dem bei schwächerer Vergrößerung aufgenommenen Uebersichtsbild (Fig. 23, Taf. XXII) macht es sich

stellenweise viel auffallender bemerkbar. In der Rückenhaut — die Photogramme beziehen sich auf die Haut der Dorsalseite des Oberschenkels — springt der Unterschied gegen den grünen Zustand nicht ganz so eindrucksvoll hervor; aber Schnitte (s. u.) ergeben ein wesentlich übereinstimmendes Verhalten von Rücken- und Schenkelhaut.

Eine aufmerksame Untersuchung solcher Balsampräparate überzeugt, daß in den zwischen den Guanophoren entstandenen Lücken Lipochrom gelagert ist, indem hier bisweilen die in Alkohol schwer löslichen Anteile des Lipophoreninhalts zurückbleiben. Viel deutlicher erweist das natürlich die Prüfung lebend-frischer Hautstücke. Auch hier halten wir uns an erster Stelle an die für ein solches Verfahren geeignetere Haut der Schenkel. Bei starkem durchfallendem Licht betrachtet, bietet ein gelbes Hautstückchen einen sehr farbenprächtigen Anblick: die unregelmäßig geformten Anhäufungen der Guaninkristalle erstrahlen in lebhaften blaugrünem und rötlichen Interferenzfarben; dabei sind die Kristalle oft deutlich einzeln als kleine Plättchen zu erkennen (Fig. 4, Taf. XIX). Dieser Umstand ist zunächst darin begründet, daß infolge der Ballung der Melanophoren das Licht von unten her beim Eintritt in die Guanophoren weniger gehemmt ist als bei hellgrüner Hautfarbe, ferner aber auch darin, daß die Lipochromdecke auf deren Oberseite an Dicke gemindert oder ganz geschwunden ist (s. u.). So treten die Formen der Guaninkristalle bestimmter hervor und ihre Farben kommen reiner zur Geltung; jetzt ist auch in einzelnen Guanophoren die Stelle des Kernes als heller Raum wahrzunehmen.

Zwischen (d. h. also neben) den lebhaft und verschieden gefärbten Guanophoren lagern die reingelben Anhäufungen des Lipochroms und zwar so, daß immer eine Lipophore in engerer Beziehung zu einer Guanophore steht, so daß auch jetzt noch die beiden jeweils zu einem Xantholeukosom gehörigen Zellen kenntlich sind. Nur zwischen benachbarten Xantholeukosomen erscheint das helle, dem Bindegewebsgerüst entsprechende Netzwerk, das uns schon vom grünen Zustand her bekannt ist; Lipochrom und Guanin eines Xantholeukosoms dagegen berühren sich unmittelbar (Fig. 4, Taf. XIX). Dabei kann die Lipochrommasse der Anhäufung von Guaninkristallen nur einseitig anliegen oder sie zu einem größeren Teil umfassen. Nach der Ansicht im Flächenbild sollte man glauben, daß gar kein Lipochrom mehr sich über dem Guanin befände. Doch trifft das gemäß den Schnittbildern nur stellenweise zu. Wie in den

Guanophoren treten auch in den Lipophoren oft die Kerne als helle rundliche oder längliche Flecken hervor.

Die nunmehr geschaffene gegenseitige Lage von Guanin und Lipochrom ist vor allem leicht um die Drüsenmündungen herum festzustellen: während sie im grünen Zustand der Haut von Guaninmassen (bzw. Xantholeukosomen) allseits umrahmt waren, wechseln jetzt Lipophoren und Guanophoren in bunter Reihe miteinander ab (Fig. 4, Taf. XIX). Da aber das Lipochrom an Balsampräparaten (Fig. 22, Taf. XXII) nur undeutlich oder gar nicht sichtbar ist, erscheinen die Drüsenmündungen an solchen Präparaten so unregelmäßig und undeutlich umgrenzt, ganz entsprechend der Lage der allein kenntlichen Guanophoren.

Das für die gelbe Haut der Hinterbeine Gesagte gilt auch für die des Rückens Figur 3 (Taf. XIX) gibt die Umgebung einer Drüsenmündung nach dem überlebenden Objekt wieder und zeigt ganz typisch das eben besprochene zierliche Bild. Bei der dichteren Lage der Farbzellen in der Rückenhaut tritt das helle Netz der Spalten nicht so gut hervor; doch lassen sich auch hier im allgemeinen aus der Form und gegenseitigen Lage der Lipophoren und Guanophoren die zu einem Xantholeukosom gehörigen Zellpaare herausfinden. Daß die einzelnen Guaninkristalle weniger deutlich unterscheidbar sind und auch nicht in so lebhaften Interferenzfarben aufleuchten, dürfte wohl neben der größeren Dicke der Guaninmassen damit zusammenhängen, daß verhältnismäßig mehr Lipochrom über den Guanophoren zurückgeblieben ist.

Eine flüchtige Betrachtung eines Schnittes durch die gelbe Rückenhaut (Fig. 8, Taf. XX) zeigt bereits, daß außer der Ballung der Melanophoren sich Veränderungen an Guanophoren und Lipophoren vollzogen haben. Denn die regelmäßige Uebereinanderschichtung der drei am Farbwechsel beteiligten Pigmente bzw. Chromatophoren ist verschwunden oder wenigstens gestört. Nur hier und da findet sich ein Xantholeukosom mit linsenförmiger Lipophore und becherartiger Guanophore. In der Regel lassen sich keine bestimmten Formen für Lipophoren und Guanophoren mehr angeben: die Lipophoren keilen sich mehr oder minder vollständig zwischen die Guanophoren ein, und so nehmen beiderlei Zellarten wechselnde Gestalt an. Häufig halten die Lipophoren den Kontakt mit der Epidermis (bzw. der kollagenen Grenzlamelle) in breiter Fläche ein; aber sie überdecken nur in dünner

Schicht die Guanophoren und schieben sich verschmälernd mit der größeren Masse ihres Zelleibes zwischen benachbarte Guanophoren (Fig. 13, Taf. XXI). Dieser keilförmige Teil der Zelle umschließt den Kern und endigt entweder zugespitzt oder abgerundet noch zwischen den Guanophoren oder reicht, sie ganz auseinander drängend, bis zu den Melanophoren. Bei der Verlagerung der Lipophoren geht ihr Kern stets voran, das ihm nahe gelegene Zentriol folgt, d. h. bleibt näher der Epidermis (Fig. 13, Taf. XXI). Da immer eine dünne Schicht des Lipochroms über den Guanophoren verbleibt, treten die letzten niemals unmittelbar mit der Epidermis in Berührung, wenn es auch bei schwachen Vergrößerungen manchmal so scheinen mag. Da die Hauptmasse der Pigmentkörnchen aber die Verlagerung des ansehnlicheren Teiles der Zelle mitmacht, so erklärt sich, daß im Flächenbild nichts davon über den Guanophoren wahrzunehmen ist. An Schnitten läßt sich die Zugehörigkeit einer Lipophore zu einer bestimmten Guanophore viel schwerer feststellen als im Flächenbild.

Zusammengefaßt lauten unsere Befunde über das Verhalten der Farbzellen beim gelben Zustand der Haut etwa folgendermaßen: Die Melanophoren sind geballt. Die Lipophoren liegen nur mit dem geringsten Teil ihres Zelleibes über den Guanophoren; vielmehr keilen sie sich mit ihrem größeren Abschnitt, der Kern, Zentriol und den überwiegenden Teil des Lipochroms enthält, tief zwischen die Guanophoren ein, können diese ganz auseinander drängen und so bis zu den Melanophoren reichen. Diese Anordnung der beiderlei Zellen prägt ihnen gegenüber dem grünen Zustand der Haut eine unregelmäßige Form auf und äußert sich im Flächenbild durch ein Nebeneinander von Guanin und Lipochrom, wobei aber in der Regel noch die zu einem Xantholeukosom gehörigen Anteile festgestellt werden können.

In Biedermanns Darstellung finde ich einige Hinweise, die ich im Sinn meiner Beobachtungen über die gegenseitige Lage von Guanin und Lipochrom beim gelben Zustand deuten möchte. Der Autor (a. a. O. S. 465) bemerkt, daß bei gelber Hautfarbe die Interferenzkörnchen in auffallendem Licht lebhaft glitzern und locker

gelagert seien; dieser Umstand, den Biedermann allerdings im Gegensatz zum grauen (nicht zum grünen) Zustand hervorhebt, dürfte aus der Verminderung der über den Guanophoren gelegenen Lipochrommassen zu erklären sein. Ferner aber bildet genannter Forscher in einer Darstellung des gelben Zustandes der Haut (Fig. 1 seiner Taf. XI) 3 bis 4 „Interferenzzellen" ab, in denen das gelbe feinkörnige Lipochrom neben den viel gröberen Guaninkristallen liegt. Auch Fig. 3 a. a. O., die ein ähnliches Präparat, aber nach Zerstörung des Guanins durch Kalilauge, wiedergibt, ließe wohl den Schluß zu, Guanin und Lipochrom deckten sich im gelben Zustand nicht; denn man sollte doch erwarten, die Lipochrommassen entsprechend den Polygonen der Interferenzzellen verteilt zu finden; genannte Abbildung dagegen zeigt das Lipochrom sehr unregelmäßig angeordnet. Dabei ist allerdings zu berücksichtigen, daß die eingreifende Behandlung mit Kalilauge wohl kaum die feineren, histologischen Verhältnisse unverändert läßt.

Nach Ehrmann (a. a. O. S. 589) soll dem gelben (wie dem grünen) Zustand die „gelbe Position" der Xantholeukophoren zukommen (vgl. S. 429). Doch erwähnt er beim Blauwerden grauer Haut durch Auflegen eines Kochsalzkristalls ein Verhalten der Lipophoren und Guanophoren, das unserer Schilderung entspricht (S. 537): „Die Beimischung von Gelb erklärt sich aus der Betrachtung der hellen Pigmentzellen. Die sonst polygonalen Zellkörper, welche das gelbe Pigment mit weißem gemischt enthalten, sind nicht mehr polygonal, sondern sie zeigen stärkere Ausbuchtungen, die an einzelnen Stellen sich sogar abschnüren können, wie zu einem eigenen Protoplasmakörper, und diese Ausbuchtungen enthalten nun bloß gelbes Pigment." Ein Blick auf die zugehörige Abbildung bei Ehrmann (Fig. 9 seiner Taf. XI) lehrt wohl sicher, daß auch hier Guanophoren und Lipophoren nebeneinander liegend beobachtet wurden.

Durch meine neuen Befunde wird die Erklärung des Zustandekommens der gelben Färbung nur wenig geändert. Infolge der Ballung des Melanins wird der geschlossene schwarze Untergrund vernichtet und damit die Möglichkeit zur Erzeugung der blauen Strukturfarbe genommen. Nur soweit Lipochrom und Guanin sich über den geballten Melanophoren befinden, kann noch eine grüne Färbung entstehen, die sich der gelben Hauptfärbung beimischt und so den zitronengelben Ton bedingt. Wo aber die

Guanophoren über dem hellen, farblosen Gewebe der Kutis gelegen sind, müssen sie im auffallenden Licht weißlich erscheinen. Denn wenn auch jetzt an den Guaninkristallen überwiegend die blauen Strahlen reflektiert werden, so wird andererseits das hindurchgelassene, langwellige Licht an dem weißen Hintergrund zurückgeworfen und mischt sich den kurzwelligen Strahlen wieder bei. So entsteht dann wiederum weisses Licht. Die Lipophoren also bestimmen unter solchen Umständen hauptsächlich die Färbung der Haut, mögen sie nun über oder neben den Guanophoren gelagert sein. Bedeutungsvoll ist unsere Feststellung über das Verhalten der Farbzellen im gelben Zustand der Haut dadurch, daß mit ihr die Sonderstellung, die bisher dem grauen Zustand eigen war, beseitigt wird oder wenigstens mehr ausgeglichen erscheint. Das wird sich aus den im folgenden Abschnitt zu schildernden Tatsachen ergeben.

c) Graue Hautfarbe.

Wie die grüne Hautfarbe erscheint auch die graue in verschiedenen Abschattierungen zwischen einem hellen Silbergrau und einem dunklen Grauschwarz, ferner in Uebergängen nach Grün hin.

Nach Biedermann (a. a. O. S. 463) zeigt ein silbergraues Hautstückchen, frisch untersucht, bei auffallendem Lichte und schwacher Vergrößerung ein Mosaik von mattgrauen durch ganz schmale schwarze Konturen begrenzte Feldchen, die den Interferenzzellen entsprechen; nach Entfernung der Epidermis in Glyzerin untersucht, biete sich ein Bild dar, das in sehr auffälliger Weise von dem verschieden sei, das unter sonst gleichen Umständen, die Haut eines hellgelben Laubfrosches aufweist: das gelbe Pigment liegt nicht mehr ausgebreitet über dem Guanin sondern füllt, zu rundlichen Klumpen geballt, die Zwischenräume zwischen den scheibenförmigen Konglomeraten der Interferenzkörner. In jeder Zelle hat sich das gelbe Pigment zu einem Klumpen geballt, den man an den meisten Stellen von einer ungefärbten, feinkörnigen Plasmamasse umschlossen und den Interferenzkörnern dicht angelagert findet (S. 464). Die Interferenzkörner sind dichter gelagert als im hellgelben Zustand und damit geht eine, wenn auch nicht sehr auffallende Verkleinerung der Zelle Hand in Hand (S. 465). In den Ausführungen Biedermanns liegt insofern ein Widerspruch, als nach den schmalen

schwarzen Konturen der Interferenzzellen (s. o.) eine, wenn auch nicht sehr starke Expansion der Melanophoren anzunehmen ist, während Biedermann später (S. 465) angibt, das schwarze Pigment sei wie bei der gelben Färbung geballt. In der Abbildung 2, Taf. XI bei Biedermann sind die Melanophoren zum Teil aber ziemlich stark expandiert!

Ehrmann (a. a. O. S. 529) erklärt den grauen Zustand dadurch, daß das gelbe Pigment in die Tiefe tritt und sich mit dem weißen in den „Xantholeukophoren" mischt („graue Position"). In der Abbildung, welche diesen Zustand darstellt, sind die Melanophoren expandiert (Fig. 1, Taf. XI).

Ficalbi schildert den blaugrau-aschfarbenen Zustand der Haut folgendermaßen. Die gelben Chromatophoren haben sich soweit zusammengezogen, daß sie kleine Massen von intensiv gelber Farbe bilden, die den größten Teil der Oberfläche der violetten Chromatophoren (= Guanophoren) frei lassen; deren „Pigmentkörnchen" bieten nun ihre Farbe dar. Indem die Melanophoren dabei entweder geballt oder expandiert sind, kommt ein helleres Grau oder ein dunkles Grauschwarz zustande. Wie aus diesen Ausführungen Ficalbis hervorgeht, und auch durch seine Abbildungen (Fig. 5 und 10, Taf. IV) bestätigt wird, nimmt der Autor im grauen Zustand der Haut kein Nebeneinander sondern ein Uebereinander von (geballtem) Lipochrom und Guanin an.

Untersuchen wir zunächst ein lebendfrisches Stückchen der Rückenhaut eines grauen Frosches; das zur Abbildung (Fig. 5, Taf. XIX) verwendete Tier war nicht ganz einheitlich gefärbt, sondern stellenweise auf erzfarbenem Grund fein grün gesprenkelt. In dem Verhalten von Guanin und Lipochrom zeigt das Bild eine unverkennbare Aehnlichkeit mit dem gelben Zustand (Fig. 4, Taf. XIX). Wie dort, aber infolge des gleich zu besprechenden Verhaltens der Melanophoren noch auffallender, macht sich das Nebeneinander von Guanin und Lipochrom bemerkbar. Die Guanophoren sind etwas unregelmäßig gestaltet und werden von den Ausläufern der Melanophoren soweit umgriffen, daß nur der mittlere Teil ihrer Oberfläche frei bleibt. Die Ausläufer erscheinen als kleinere oder größere Flecken, die vom Rand der Guanophoren ausgehen, deren Zusammenhang mit den tiefer gelegenen Zellkörpern der Melanophoren durch Einstellen mit der Mikrometerschraube verfolgbar ist. Da somit jede Guanophore gewissermaßen in einer

Melaninhülle steckt, wird es verständlich, warum die Guanophoren im ganzen so dunkel erscheinen, und die Interferenzfarben der Guaninkristalle nur schwach zum Vorschein kommen. Diesen vom Melanin umsponnenen Guanophoren liegen nun einseitig kleine, intensiv gelbe Pigmentmassen an, die Lipophoren, in denen hier und da die hellere Stelle des Kernes zu erkennen ist. In der Regel bleiben die beiden zu einem Xantholeukosom zusammengefügten Zellen wohl kenntlich, indem die einander zugehörigen Lipochrom- und Guaninanteile sich unmittelbar berühren, während die Xantholeukosomen im ganzen durch das bekannte helle Netzwerk getrennt sind. Man sollte nach dem Flächenbild schließen, daß die Guanophoren auf ihrer Oberfläche ganz frei von Lipochrom sind; das wird aber durch die Schnittbilder nur zum Teil bestätigt. Ganz entsprechend der Schilderung Biedermanns konnte ich beobachten, daß der gelbe Farbstoff in den Lipophoren sich ballt (um das Zentriol herum?) und dadurch nur dieser Teil der Zelle leicht sichtbar wird, der übrige dagegen mit feinkörnigerem, schwächer gefärbtem Inhalt dem Auge entgeht; er ist es aber, der bisweilen über den Guanophoren liegen bleibt.

Figur 9, Taf. (XX) gibt ein Schnittbild des grauen (graugrünen) Zustandes der Haut. Das Pigment der Melanophoren ist durchweg expandiert und läßt die Guanophoren nur oberseits und auch hier in der Regel nicht völlig frei. Die etwas unregelmäßig kugelige Form der Guanophoren wird durch die Lipophoren bedingt, die sich zwischen jene mehr oder minder tief einkeilen. Dabei bieten die Lipophoren oft Formen dar, wie sie uns vom gelben Zustand her bekannt sind, d. h. sie behalten in breiter Fläche den Kontakt mit der kollagenen Grenzlamelle der Epidermis, verlagern aber Kern, Zentriol und Pigment mehr in die Tiefe. So gewahrt man in Figur 14, Taf. XXI eine Lipophore, die sich tief zwischen die benachbarten Guanophoren eingeschoben hat; durch einen kleinen, der rechten Guanophore aufgelagerten Teil ihres Zelleibes bewahrt sie noch die Berührung mit der Epidermis; der Ort des geballten Pigments verrät sich durch eine undeutlich gekörnte Stelle über dem Kern; dieser letzte liegt unten in der Zelle, dicht über dem Melanin; eine kleine Partie der Lipophore drängt sich schon unter die rechte Guanophore ein. Gelegentlich stößt man auf Guanophoren, die auch oberseits ganz von Melanin umhüllt sind (Fig. 15, Taf. XXI), ein Zustand, der gleich noch genauer zu be-

sprechen ist. Nicht immer braucht die Verlagerung der Lipophoren so weit zu gehen, wie oben geschildert ist. Begegnet man doch bisweilen Lipophoren, die stark abgeplattet, ihren Kern über den Guanophoren gelagert zeigen (Fig. 15, Taf. XXI rechts).

Sehr eindrucksvoll sind auch Flachschnitte durch die Haut im grau(grün)en Zustande (Fig. 16, Taf. XXI). Die Guanophoren erscheinen als große rundlich polygonale Gebilde, deren jedes von einem dunklen Melaninrahmen umfaßt wird; wo daher zwei Guanophoren unmittelbar aneinanderstoßen, ist der Rahmen doppelt, was allerdings bei dem dichten Aufeinanderliegen der den beiden benachbarten Guanophoren zugehörenden Melaninmassen nicht überall in der Abbildung zu erkennen ist. Zwischen diesen großen Maschen zerstreut gewahrt man hier und da andere kleinere, die von je einer Lipophore erfüllt werden. Bemerkenswert ist an diesen Zellen, daß ihr Kern sich meist seitlich im Zelleib hält; die Mitte wird vom Pigment eingenommen. Im Gegensatz zu den Guanophoren ist der Melaninrahmen der Lipophoren gegen benachbarte Guanophoren immer nur einfach; richtiger gesagt, es kommt ihnen überhaupt keine nähere Beziehung zu den Ausläufern der Melanophoren zu, diese halten sich vielmehr einzig an die Guanophoren. Diese Ueberzeugung gewinnt man auch bei Betrachtung des Flächenbildes Fig. 5, (Taf. XIX) und der Querschnitte (Fig. 9, Taf. XX und Fig. 14, Taf. XXI); sie kommt auch in der schönen Abbildung Biedermanns (Fig. 6 seiner Taf. XI) zum Ausdruck.

Das beschriebene Verhalten der Farbzellen bei der grauen Hautfarbe kann nach zwei Richtungen hin noch eine Steigerung erfahren. Zunächst kann die Expansion der Melanophoren solche Fortschritte machen, daß das schwarze Pigment allseits die Guanophoren umgibt; dieser schon eben kurz erwähnte Zustand ist in Fig. 10 (Taf. XX), dem Querschnitt der Rückenhaut eines grauschwarzen Laubfrosches, sehr deutlich ausgesprochen. Die ganz von den Ausläufern der Melanophoren umschlossenen Guanophoren haben eine fast kugelige, nur oberseits leicht abgeflachte Form angenommen, und im Zusammenhang damit ist ihr Kern, der in den bislang geschilderten Fällen mehr oder weniger im unteren Teil der Zelle lag, in ihre Mitte gerückt. Das lehren auch die bei stärkerer Vergrößerung hergestellten Abbildungen 17 und 18 (Taf. XXI). An ihnen tritt ebenfalls klar hervor, daß die Melaninrahmen nur den Guanophoren, nicht etwa auch den Lipophoren zukommen.

Sind die Guanophoren vollkommen vom Melanin umhüllt, so wird die Haut schwarz erscheinen. Doch unterscheidet sich dieses aus dem grauen Zustand hervorgegangene Schwarz nach dem Verhalten der Farbzellen nicht unwesentlich von dem aus Grün entstandenen (vgl. S. 436, Ficalbi).

Ferner aber kann auch die Verlagerung der Lipophoren so weit gehen, daß sie sich ganz zwischen den Guanophoren durchquetschen und damit unter den Melanophoren erscheinen (Fig. 17, 18, Taf. XXI, auch Fig. 10, Taf. XX). Da jetzt den Zellen wieder mehr Raum nach den Seiten hin zur Verfügung steht, dehnen sie sich nach dieser Richtung hin aus und schmiegen sich von unten her den Melanophoren an. Ihr Kern liegt meist am Rande des Zelleibes, das Zentriol in der Mitte (Fig. 17 und 18, Taf. XXI). Wo die Lipophoren so die Berührung mit der Epidermis ganz aufgeben, treten die Guanophoren bzw. die umhüllenden Melaninmassen in unmittelbaren Kontakt mit der kollagenen Grenzlamelle (Fig. 10 links, Taf. XX, Fig. 18, Taf. XXI). Doch bildet sich eine so weitgehende Verlagerung der Lipophoren immer nur stellenweise aus, und derartige Partien wechseln im gleichen Schnitt mit anderen ab, in denen auf die Oberhaut zunächst nach innen eine, wenn auch dünne Schicht von Lipophoren folgt (Fig. 10, Taf. XX, Fig. 17, Taf. XXI).

Schließlich ist noch zu bemerken, daß der graue Zustand der Haut nicht nur verschiedene hellere und dunklere Abschattierungen aufweisen kann, sondern daß er auch bei gesprenkelten Tieren mit dem grünen vereint auftritt. In solchen und ähnlichen Fällen handelt es sich um eine verschiedene Einstellung der Farbzellen an den wechselnden Hautstellen. Weil unter derartigen Umständen natürlich vielerlei Uebergangsstufen in den Grenzgebieten verschieden gefärbter Hautbezirke vorkommen, sind die Schnittbilder nicht so typisch, als wenn nur eine Farbe den gesamten dem Farbwechsel unterlegenen Teil der Haut beherrscht, und es hält manchmal schwer nach dem Schnittbild anzugeben, welche Farbe der gerade vorliegenden Stelle zukam. Fig. 19 (Taf. XXI) stellt einen Schnitt durch die grau (bronzefarbig) und grün gesprenkelte Rückenhaut eines erwachsenen Laubfrosches dar. Auf dem kleinen Raum finden wir die Farbzellen in den mannigfachsten Zuständen, die Melanophoren teils die Guanophoren ganz umhüllend, teils ihre Oberfläche frei lassend, die Lipophoren teils über, teils unter den Melanophoren, und daher die Guanophoren teils in unmittelbarer Be-

rührung mit der kollagenen Grenzlamelle, teils nur durchs Melanin von ihr geschieden, teils durch die Lipophoren von ihr getrennt.

Unsere Feststellungen über den grauen Zustand der Haut lauten gemäß den vorstehend mitgeteilten Beobachtungen etwa folgendermaßen:

Die Melanophoren sind stets mehr oder minder expandiert, und umspannen mit ihren Ausläufern die Guanophoren (nicht die Lipophoren); bei starker Dunkelung der Haut ist auch die Oberseite der Guanophoren vollkommen vom Melanin bedeckt. Unter diesem Einfluß der Melanophoren runden sich die Guanophoren kugelig ab und ihr Kern tritt in die Mitte des Zelleibes. Die Lipophoren zeigen wie im gelben Zustand der Haut die Neigung, sich zwischen die Guanophoren einzukeilen, ja sie durchbrechen teilweise deren Schicht vollkommen und können so noch unter den Melanophoren erscheinen. Daher bieten sich auch im Flächenbild ähnlich wie bei der gelben Hautfärbung Lipochrom und Guanin nebeneinander dar; doch ist der gelbe Farbstoff stärker in den Lipophoren geballt (um das Zentriol?). In der Flächenansicht lassen sich die beiden zu einem Xantholeukosom zusammengehörigen, verschiedenartigen Zellen noch wohl unterscheiden; im Schnittbild ist das kaum mehr möglich, insbesondere wenn die Lipophoren unter den Melanophoren liegen. Mit der Entfernung des Lipochroms von der Oberfläche der Haut treten die Guanophoren bzw. ihre Melaninhüllen in unmittelbare Berührung mit der kollagenen Grenzlamelle.

Vergleichen wir unseren Befund mit dem von Biedermann (s. o. S. 444), so ergibt sich eine weitgehende Uebereinstimmung hinsichtlich der Ballung und Lage des Lipochroms; andererseits verstehen wir aber auch jetzt besser Ehrmanns Angabe — das gelbe Pigment trete in die Tiefe und mische sich mit den weißen — aus der geschilderten Verlagerung der Lipophoren. Ficalbis

Abbildung 10 seiner Tafel IV gibt insofern die Verhältnisse nicht richtig wieder, als die geballten Lipophoren auf den Guanophoren liegen bleiben; auch in dem entsprechenden Schnittbild (Fig. 5) kommt die Einkeilung der Lipophoren zwischen die Guanophoren kaum zum Ausdruck.

Physikalisch erklärt sich das Zustandekommen der grauen Hautfärbung aus der alleinigen Wirkung der Guanophoren und Melanophoren nach der Ausschaltung des gelben Lipochroms infolge Ballung und Verlagerung in die Tiefe. Eine Fläche erscheint bekanntlich grau, wenn sie einen Teil des auffallenden weißen Lichtes (und zwar gleichmäßig in allen Wellenlängen) absorbiert, somit weniger weißes Licht zurückwirft als sie empfängt. Ein solches Grau kann je nach der Art Fläche farblos oder farbig getönt sein. Die Absorption dieses Bruchteiles des auffallenden Lichtes wird beim grauen Zustand der Haut offenbar durch die expandierten Melanophoren bedingt. Die Anwesenheit der Guaninkristalle dagegen bestimmt den „eigentümlich seidenartigen Glanz" (Biedermann) oder die Erzfarbe. Ein vollkommen farbloses Grau ist wohl beim Laubfrosch nie vorhanden; immer zeigt es leichte Beimengung von Grün oder auch von Blau, sofern die Haut nicht sehr stark gedunkelt ist. Das weist darauf hin, daß stellenweise die Möglichkeit zur Entstehung von Grün bzw. Blau noch gegeben ist. Nach dem Schnittbild Figur 9 (Taf. XX) versteht man ohne weiteres, daß noch an manchen Stellen Melanin, Guanin und Lipochrom derart übereinander geschichtet sind, daß Grün erzeugt werden muß; daher die graugrüne Färbung des betreffenden Tieres. Wenn aber, wie in Figur 10 (Taf. XX) die Lipophoren größtenteils in die Tiefe verlagert sind, und die Melanophoren, stärker expandiert, die Oberfläche der Guanophoren bedecken, kommt die gelbe Pigmentfarbe des Lipochroms und die blaue Strukturfarbe der Guaninkristalle nicht mehr zur Geltung, und damit fällt der grünliche Schimmer, der dem hellen Grau anhaftet, fort.

Bemerkungen zur Mechanik der Veränderungen an den Chromatophoren.

Schon in einem früheren Abschnitt (s. S. 424) wurde darauf hingewiesen, daß die Tätigkeit der Melanophoren, die Expansion und Ballung des schwarzen Pigmentes, uns wesentlich auf intrazellulären Körnchenströmungen zu beruhen

scheint, die auf das zelluläre Zentrum orientiert sind. Diesen Standpunkt teilte bereits Biedermann, und wenn ich auch zu seiner Stütze gerade für den Laubfrosch keine neuen Tatsachen beibringen kann — es sei denn der Nachweis des Zentriols in den Melanophoren —, so möchte ich doch nochmals auf meine Beobachtungen über pigmentfreie Ausläufer an den Melanophoren bei Rana hinweisen, deren Verallgemeinerung auf Hyla mir nicht bedenklich erscheint. Jedoch sind jedenfalls weitere Untersuchungen über diesen Punkt bei Hyla wünschenswert.

Die Formveränderungen, welche die Guanophoren bei den verschiedenen Zuständen der Hautfarbe zeigen, die sich auch in der Form und Lage ihrer Kerne und in der Art der Schichtung der Guaninkristalle äußern, halte ich nicht für eine aktive Tätigkeit dieser Zellen, sondern für passive Deformation, hervorgerufen durch das wechselnde Spiel der Melanophoren (s. S. 434).

Eine solche Auffassung ist aber für die an den Lipophoren festzustellenden Veränderungen nur in geringem Umfang zulässig, sofern es sich nämlich um die Abplattung dieser Zellen bei den dunkelgrünen und ähnlichen Zuständen der Haut handelt (s. S. 435). Die Ballung des Lipochroms dagegen, wie sie beim gelben und noch viel ausgesprochener beim grauen Zustande der Haut eintritt, muß als eine intrazelluläre Körnchenströmung gelten, ganz vergleichbar derjenigen in den Melanophoren, ist sie doch auch wahrscheinlich gleich dieser auf das Zentriol gerichtet. Bei Fischen hat Ballowitz[1]) zeigen können, daß die Bewegungserscheinungen der Pigmentgranula in den Erythrophoren (= roten Lipophoren) wesentlich mit denen der Melanophoren übereinstimmen.

Ferner glaube ich, daß man aus den Verlagerungen der Lipophoren zwischen oder gar unter die Guanophoren den Schluß ziehen muß, daß ihnen außerdem die Fähigkeit amöboider Bewegung zukommt. Jedenfalls kann es sich hierbei nicht um eine deformierende Wirkung der Expansion oder Ballung des Melanins handeln; denn wir finden die Lipophoren sowohl im gelben wie im grauen Zustand — also sowohl bei geballtem wie bei expandiertem Melanin — zwischen die Guanophoren eingekeilt. Es ist bemerkenswert, daß der Uebergang von Grün zu Gelb oder umge-

[1]) Ueber Erythrophoren in der Haut der Seebarbe Mullus L. und über das Phänomen der momentanen Ballung und Ausbreitung ihres Pigmentes. Nach Beobachtungen an der lebenden Zelle. Arch. f. mikr. Anat. Bd. 83, 1913.

kehrt sich verhältnismäßig schnell vollzieht, daß dagegen der Wechsel von Grün in Grau oder in entgegengesetzter Reihenfolge viel mehr Zeit erfordert. Sollte dieser Umstand nicht daraus zu erklären sein, daß die im letzten Falle weiter fortgeschrittenere Verlagerung der Lipophoren, rein mechanisch betrachtet, viel schwieriger rückzubilden ist?

Erstaunlich bleibt es immerhin, daß solche Zustände im Verhalten der Farbzellen wie der gelbe und vor allem der graue Zustand, die durch eine weitgehende Lockerung der beiderlei zu einem Xantholeukosom vereinten Chromatophoren gekennzeichnet wird, wieder zu der außerordentlich regelmäßigen Lagerung der Farbzellen im grünen Zustand zurückkehren können. Man dürfte wohl nicht fehlgehen, wenn man wenigstens einen Teil der hierfür nötigen Einrichtung in den bindegewebigen Hüllen sieht, die jedes Xantholeukosom umgeben und gewissermaßen verhindern, daß bei den geschilderten Verlagerungen und Formveränderungen die beiderlei Zellen einander ganz verlieren.

Erklärung der Abbildungen.

Taf. XIX.

Alle Abbildungen sind nach dem überlebenden Objekt, Hautstücken des Laubfrosches (Hyla arborea), bei starker durchfallender Beleuchtung unter Benutzung des Abbeschen Zeichenapparates hergestellt. Vergr. 500 : 1 (Zeiß' Apochromat 4 mm und Komp.-Okular 8; Entfernung der Zeichenfläche von der Austrittspupille des Mikroskops = 250 mm).

Fig. 1. Hellgrünes Hautstück von der Dorsalseite des Unterschenkels eines 2 cm langen Laubfrosches. Lipophoren und Guanophoren decken sich vollkommen und erscheinen als Vielecke, die nur schmale Spalten zwischen sich frei lassen. Die Guaninkristalle schimmern rötlich unter dem gelben Lipochrom. Die in der Tiefe gelegenen und daher nur verschwommen erkennbaren Melanophoren sind mäßig expandiert, bilden keinen lückenlosen schwarzen Untergrund. Zwei Drüsenmündungen im Bild enthalten.

Fig. 2. Dunkelgrünes Hautstück vom Rücken eines 2 cm großen Laubfrosches. Lipophoren und Guanophoren in vollkommener Deckung, umrahmt von den Ausläufern der Melanophoren; da die letzten einen fast geschlossenen dunklen Unter-

grund liefern, machen sich die Interferenzfarben der Guaninkristalle weniger bemerkbar; daher wurden nur die Lipochrommassen dargestellt. Eine Drüsenmündung sichtbar.

Fig. 3. Gruppe von Lipophoren und Guanophoren aus einem zitronengelben Hautstück vom Rücken eines 2 cm großen Laubfrosches um eine Drüsenmündung herum.

Fig. 4. Zitronengelbes Hautstück von der Dorsalseite des Oberschenkels eines 2 cm großen Laubfrosches. Die Melanophoren, stark geballt, in weiten Abständen voneinander. Guanin und Lipochrom großenteils nebeneinander, aber die beiden zu einem Xantholeukosom gehörigen Zellen oft kenntlich. Eine Drüsenmündung ist zu sehen.

Fig. 5. Erzfarben (und grün gesprenkeltes) Hautstück vom Rücken eines älteren Laubfrosches. Guanin und stark geballtes Lipochrom nebeneinander, Xantholeukosomen aber gut kenntlich. Guanophoren von den Ausläufern der Melanophoren umsponnen.

Taf. XX.

Alle Abbildungen sind nach 10 μ dicken Querschnitten der mit Flemmings starkem Gemisch fixierten Rückenhaut des Laubfrosches unter Benützung des Abbeschen Zeichenapparates hergestellt. Färbung Thionin und Eosin (nur Fig. 7 polychromes Methylenblau und Eosin). Vergr. 500 : 1 (Zeiß' Apochromat 4 mm und Komp.-Okular 8, nur Abbildung 9 Apochromat 2 mm N.A. 1,3 und Komp.-Okular 4; Entfernung der Zeichenfläche von der Austrittspupille des Mikroskops = 250 mm).

Fig. 6. Hellgrüne Rückenhaut eines älteren Laubfrosches: nach innen von der Epidermis die Lipophoren in Form bikonvexer Linsen, darunter (im Schnitt halbmondförmig) die Becher der Guanophoren, jede eine Lipophore umfassend und mit ihr ein Xantholeukosom bildend, zu unterst die mäßig expandierten Melanophoren guirlandenartig die Guanophoren umsäumend.

Fig. 7. Dunkelgrüne Rückenhaut eines 2 cm großen Laubfrosches: unmittelbar unter der Epidermis die Lipophoren als bandartige Zone plattenförmiger Zellen; nach innen folgend die zylindrischen Guanophoren, mit ihren seitlichen Grenzen mit den ersten zusammenfallend. Blattartige Fortsätze der Melanophoren — einer ist von der Fläche sichtbar — dringen zwischen den Guanophoren bis zum Unterrand der Lipophoren ein.

Fig. 8. Zitronengelbe Rückenhaut eines 2 cm großen Laubfrosches: Lipophoren und Guanophoren zeigen nur hier und da das für den hellgrünen Zustand charakteristische Aussehen der Xantholeukosomen; meist schieben sich die unregelmäßig geformten Lipophoren zwischen die Guanophoren ein. Melanophoren stark geballt.

Fig. 9. Grau(grüne) Rückenhaut eines älteren Laubfrosches. Lipophoren unregelmäßig gestaltet, zwischen die Guanophoren einge-

keilt, diese von den Fortsätzen der Melanophoren mehr oder weniger vollständig umhüllt.

Fig. 10. Graue, schwarzgefleckte Rückenhaut eines älteren Laubfrosches. Lipophoren abgeplattet, in dünner Schicht unter der Epidermis, oder zwischen die Guanophoren eingekeilt oder unter den Guanophoren und Melanophoren. Die Melanophoren umgreifen mit ihren Ausläufern die Guanophoren.

Taf. XXI.

Mit Ausnahme des Flachschnittes Fig. 16, sind alle Abbildungen 10 μ dicken Querschnitten der mit Flemmings starkem Gemisch fixierten Rückenhaut des Laubfrosches unter Benutzung des Abbeschen Zeichenapparates entnommen; nur die in der Kutis gelegenen Farbzellen selbst sind dargestellt. Färbung: Eisenhämatoxylin nach Heidenhain (bei dem Präparat für Fig. 16 Thionin und Eosin). Vergr. 1000 : 1 (Zeiß' Apochromat 2 mm N.A. 1,30 und Komp.-Okular 8; Entfernung der Zeichenfläche von der Austrittspupille des Mikroskops = 250 mm), bei Fig. 16 Vergr. 500 : 1 (Apochromat 2 mm N.A. 1,3 und Komp.-Okular 4).

Fig. 11. Verhalten der Farbzellen beim hellgrünen Zustand: typische Xantholeukosomen auf den dunklen Untergrund der Melanophoren. Die Bindegewebslamellen, die von der kollagenen Grenzlamelle aus zwischen benachbarte Xantholeukosomen eindringen, gut sichtbar.

Fig. 12. Verhalten der Farbzellen beim dunkelgrünen Zustand. Die schwarzes Pigment enthaltenden Ausläufer, von denen die beiden mittleren ihre Doppelnatur erkennen lassen, gehen von einer Melanophore aus und umgreifen die zylindrischen Guanophoren; in diesen bleibt nach Auflösen der Kristalle das plasmatische Gerüst zurück, stellenweise mit dunkleren Zügen. Die Grenzen der Lipophoren korrespondieren mit den feinen Spalten in den Doppelausläufern der Melanophoren.

Fig. 13. Verhalten der Farbzellen beim zitronengelben Zustand. Eindringen der Lipophoren zwischen die Guanophoren; in den beiden mittleren Lipophoren die Zentren (Diplosom) sichtbar; auch in der zweiten Guanophore von links Zentriol kenntlich.

Fig. 14 und 15. Verhalten der Farbzellen beim grau (grünen) Zustand; Fig. 14 Oberfläche der Guanophoren noch frei von Melanin; eine Lipophore tief zwischen die beiden Guanophoren eingekeilt; Fig. 15 Guanophoren ganz vom Melanin umrahmt, Lipophoren abgeplattet über ihnen oder zwischen sie eingedrungen.

Fig. 16. Flachschnitt der Haut im grau(grünen) Zustand: die kleineren Lipophoren zerstreut zwischen den größeren vom Melanin umrahmten Guanophoren. Eine Drüsenmündung quer getroffen.

Fig. 17. und 18. Verhalten der Farbzellen im grauen, schwarzgefleckten Zustand. Fig. 17 zwei Lipophoren unter der kollagenen Grenzlamelle, eine unter der Guanophorenschicht, in

allen Zentren sichtbar; Fig. 18. Guanophoren stoßen mit ihrem Melaninrahmen unmittelbar an die kollagene Grenzlamelle, unter ihnen Lipophore mit Zentriol.

Fig. 19. Verhalten der Farbzellen beim erzfarbenen (und grün gesprenkelten) Zustand der Haut. Guanophoren teils unmittelbar, teils mit ihrem Melaninrahmen an die kollagene Grenzlamelle reichend; eine Lipophore (mit Zentriol) zwischen die Guanophoren eingekeilt, eine andere unter den Guanophoren und Melanophoren.

Fig. 20. Eine siebenkernige Guanophore.

Taf. XXII.

Mikrophotogramme nach ungefärbten, mit Alkohol fixierten Balsamtotalpräparaten der Haut des Laubfrosches. Vergr. bei Fig. 21, 22, 26 = 220 : 1 (Zeiß' Apochromat 16 mm und Komp.-Okular 8), bei Fig. 23—25 = 90 : 1 (Leitz' Obj. 2 und Okular 3).

Fig. 21. Hellgrünes Hautstück von der Oberseite des Hinterbeines eines 2 cm großen Laubfrosches. Melanophoren mäßig expandiert, keine geschlossene Schicht bildend. Guanophoren (nur in den Lücken zwischen den Melanophoren sichtbar) vieleckig, epithelartig aneinanderschließend, die Drüsenmündungen scharf umrahmend.

Fig. 22. Zitronengelbes Hautstück von der Oberseite des Hinterbeines eines 2 cm großen Laubfrosches. Melanophoren geballt, Guanophoren unregelmäßig geformt, durch Lücken voneinander geschieden (die von den im Bild nicht kenntlichen Lipophoren eingenommen werden). Umrahmung der Drüsenöffnungen durch die Guanophoren unbestimmter wie im grünen Zustand (vgl. Fig. 21).

Fig. 23. Zitronengelbes Hautstück von der Oberseite des Hinterbeines eines 2 cm großen Laubfrosches. Uebersichtsbild bei schwacher Vergrößerung. Erklärung s. unter Fig. 22.

Fig. 24. Dunkelgrünes Hautstück vom Rücken eines 2 cm großen Laubfrosches. Melanophoren stark expandiert, nicht mehr einzeln abgrenzbar, mit ihren Ausläufern die Guanophoren umfassend, deren melaninfreie Oberfläche als kleine rundliche helle Stellen erscheint.

Fig. 25. Grünschwarzes Hautstück vom Rücken eines 2 cm großen Laubfrosches. Guanophoren durch Säure entfernt. Die Melanophoren erscheinen als zusammenhängendes Netz, dessen größere Maschen durch die Drüsenmündungen bedingt sind, dessen kleinere ehemals von den Guanophoren eingenommen wurden.

Fig. 26. Grünschwarzes Hautstück vom Rücken eines 2 cm großen Laubfrosches. Behandlung siehe bei Fig. 25. Einzelne Guanophoren sind auf ihrer Oberfläche noch fast ganz frei vom Melanin, andere teilweise, wieder andere vollständig von ihm bedeckt.

Mehrfaserige („polyine") subepitheliale Muskelzellen bei Hydromedusen (Carmarina).

Von

Prof. Dr. **W. J. Schmidt** in Bonn (Zoolog. Institut).

Hierzu Tafel XXIII.

Die einfachste Form der Epithelmuskelzellen bei den Cnidariern ist bekanntlich jene, bei der eine jede Zelle des einschichtigen Epithels (Ektoderms oder Entoderms) an ihrer Basis eine oder eine beschränkte Anzahl kontraktiler Fasern („Muskelfasern") erzeugt, die der zwischen Ektoderm und Entoderm befindlichen Stützlamelle aufliegen. Wie Chun und Will[1]) in ihrer vortrefflichen Darstellung der Hydromedusen ausgeführt haben, erfolgt die Steigerung der Leistungsfähigkeit eines solchen Muskelepithels in zweierlei Weise. Entweder faltet sich die Basalseite des Muskelepithels, so daß (bei Erhaltung der ursprünglichen Zellenzahl) die muskelfaserbildende Fläche vergrößert wird und auf jede Zelle eine größere Anzahl von Fasern entfällt, oder die Zahl der Zellen selbst erfährt eine erhebliche Vermehrung, wobei ein Teil von ihnen nicht mehr an der Oberfläche Platz finden kann und in die Tiefe („subepithelial") verlagert wird. Auf dem letzten Wege gehen aus Epithelmuskelzellen subepitheliale, selbständige Muskelzellen hervor. Faltung und Verlagerung in die Tiefe können sich unabhängig oder gemeinsam abspielen. Die basale Faltung eines Muskelepithels wird von einer entsprechenden Formveränderung (Leistenbildung) der Stützlamelle begleitet.

[1]) Bronns Klassen und Ordnungen Bd. 2, 2. Abt., S. 331—338, 1902. Leipzig.

Bei den Muskelzellen in epithelialer Lage lassen sich inbetreff des Zusammenhangs zwischen Zelle (Myoblast) und Faser zwei Hauptfälle unterscheiden. Wenn die Zellen des Epithels verhältnismäßig niedrig und durch Einschaltung andersartiger interstitieller Elemente wenig beeinflußt wird, bleibt die Basis der Epithelmuskelzelle mit der Faser in breiter Verbindung; unter den gegenteiligen Bedingungen aber zieht sie sich in einen oder mehrere, bisweilen lange und fadenartige (entodermale Nährmuskelzellen der Aktinien) Fortsätze aus, welche die Verbindung mit den Fasern herstellen. An den subepithelialen Muskelzellen vollzieht sich eine wesentliche Gestaltsänderung, indem der von Haus aus ansehnliche kernhaltige Plasmakörper der Faser nachgeht, so daß die ganze Muskelzelle mehr oder minder spindelige Gestalt annimmt und damit eine Annäherung an einen bei höheren Tierformen weit verbreiteten, weil funktionell sehr brauchbaren Typus der Muskulatur erreicht wird.

Sehr richtig bemerken nun Chun und Will a. a. O., daß diese Umformung beim Werdegang einer epithelialen zu einer subepithelialen Muskelzelle dann nicht erfolgen kann, wenn die subepitheliale Zelle mehrere Fasern erzeugt. Denn alsdann kann der Kern nicht die eine oder die andere „Faser" bevorzugen, um in ihr aufzugehen, sondern es muß eine allen Fasern zugehörige den Kern umschließende Plasmamasse erhalten bleiben. „Mehrfaserigkeit muß also konservierend auf die Gestalt der Zellkörper einwirken." Leider lasse sich dieses Verhalten zurzeit für die Hydromedusen nur an einem Beispiel (Eudendrium nach Weismann) erläutern, indem dort vielfach zwei parallel laufende Fasern durch eine Zelle verbunden sind, die zwischen ihnen liegt. Da aber bei den Hydromedusen die Zahl der Fasern einer echten Epithelmuskelzelle in vielen Fällen eine größere sei, und nach den Untersuchungen von Blochmann, Bettendorf und Zernecke bei Plattwürmern von einem ansehnlichen Zellkörper verschiedene Fortsätze in oft beträchtlicher Länge zu mehreren nebeneinander hinziehenden kontraktilen Fasern gehen, erscheine die Hoffnung nicht unbegründet, daß auch unter den subepithelialen Muskelzellen der Hydromedusen Zellformen aufgefunden würden, die wie jene der Plattwürmer noch mehr den Charakter der Epithelmuskelzellen an sich trügen, als es bei den einfachen spindeligen Zellen der Fall sei.

Diese Voraussage von Chun und Will zeigt sich gemäß der

folgenden Untersuchung in den Muskelzellen der Tentakeln von Carmarina hastata H. (= Geryonia hastata) erfüllt.

Den Bau der Tentakeln von Carmarina hat am ausführlichsten Haeckel[1]) geschildert; doch blieb bei der Unvollkommenheit der damaligen Untersuchungsmittel der Autor über die Natur der Stützlamelle und ihrer Leisten im Zweifel und neigte zur Auffassung, sie bestünden aus muskulösen Elementen („helle kernlose Fasern"). Andererseits werden auch die wirklichen Muskelfasern („dunkle kernhaltige Fasern") nicht mit voller Bestimmtheit als solche angesprochen. Haeckel b schreibt sie (a. a. O. S. 161—162) als parallel verlaufende, lange und starke, spindelförmige Fasern, die nach den Enden zugespitzt und in der Mitte angeschwollen und im Mittel 0,1 mm lang seien. „Jede Faser entspricht einer sehr verlängerten spindelförmigen Zelle und umschließt in der Mitte einen ellipsoidalen oder ovalen Kern von 0,005—0,012 mm Länge und 0,002—0,006 mm Breite. Häufig bildet der dicke Kern an einer Seite der Zelle eine bauchige Vorwölbung. Im übrigen ist die Substanz dieser spindelförmigen kernhaltigen Fasern durchaus homogen und läßt keine Spur von einer Querstreifung erkennen." Nach Haeckels Darstellung würden also die Muskelzellen in den Tentakeln von Carmarina den gewöhnlichen Typus einfaseriger subepithelialer Muskelzellen besitzen, bei denen die Form des kernhaltigen Myoblasten sich der Spindelgestalt der kontraktilen Substanz angepaßt hat; auch würde auf jede „Faser" ein Kern entfallen. Haeckel selbst hebt ihre Aehnlichkeit mit den glatten Muskelzellen der Wirbeltiere hervor.

Die Irrtümer der Haeckelschen Beschreibung betreffend die Unterscheidung von Stützlamelle, ihren Leisten und den wirklichen Muskelzellen wurden von O. und R. Hertwig[2]) berichtigt, die auch zuerst Vorkommen und Bedeutung der eingangs erwähnten Faltung der Muskelepithelien und der subepithelialen Verlagerung einzelner Elemente derselben erkannt haben. Nach den Angaben der Gebrüder Hertwig (a. a. O. S. 9) werden sowohl die ringförmige Stützlamelle als auch die von ihr sich erhebenden Leisten auf ihrer Außenfläche von einer Lage longitudinaler Muskelfasern be-

[1]) Die Familie der Rüsselquallen VI. Anatomie von Carmarina hastata (Geryonia hastata). In: Jen. Zeitschr. Bd. 2, S. 143 f., 1865.

[2]) Der Organismus der Medusen. Jena 1878.

deckt, die auf Querschnitten durch Osmiumpräparate als dunkel glänzende Körner erscheinen. Daher ist die Muskellamelle, die bei anderen Medusen die Gestalt eines Zylindermantels besitzt, bei Carmarina nach Art einer Halskrause in zahlreiche dicht aneinander gedrängte Falten gelegt, zwischen welche von der Stützlamelle aus dünne Blätter als Unterlage sich hineinschieben. Der Raum zwischen den Falten wird von Ektodermzellen ausgefüllt, die auch deren freie Kanten in mehreren Lagen bedecken, so daß die Tentakelwand wieder eine glatte Oberfläche gewinnt. Zahlreiche Nesselzellen sind sowohl in die oberflächlichen als auch in die tieferen Schichten des Ektoderms eingestreut, bald senkrecht, bald parallel zur Längsachse des Tentakels gestellt. Ueber die Beziehungen der Muskelfasern zu den Zellen sprechen sich O. und R. Hertwig nicht genauer aus; doch sagen sie etwas später von den ähnlich gebauten longitudinalen Muskelsträngen des Magenstiels, daß die spärlichen Zellen in den schmalen Räumen zwischen den Stützblättern wohl die Matrixzellen der Muskulatur seien.

Die Gebrüder Hertwig heben hervor, daß in diesen beiden Fällen „die Muskelzellen — ob vollständig oder teilweise sei dahingestellt — aus dem Epithel ausscheiden und zu Bestandteilen einer subepithelialen Schicht werden", ein Verhalten, das bei Aequorea zu einer Gliederung des Ektoderms in zwei deutliche Zellagen führe, die durch eine scharfe Linie getrennt sind.

Mit der Darstellung von Hertwig stimmt auch die von Claus überein, soweit ich nach der bei Chun und Will (a. a. O. Taf. XIX, Fig. 12) reproduzierten Abbildung dieses Autors schließen kann; aber auch aus ihr läßt sich nichts über die Beziehungen der Zellen zu den Fasern entnehmen. — . . .

Das Vorkommen mehrfaseriger subepithelialer Muskelzellen in den Tentakeln von Carmarina erkannte ich an 10 μ dicken Querschnitten dieses Objektes, die mit Eisenhämatoxylin oder mit Delafields Hämatoxylin + Pikrinsäure-Wasserblau-Eosin gefärbt waren. Zu diesen Querschnitten waren besonders in Sublimat fixierte Tentakeln verwendet worden, Material, das ich vor einigen Jahren in Villefranche s. m. gesammelt und schon länger zu Präparaten verarbeitet hatte. Zur Ergänzung und Sicherstellung der so gewonnenen Befunde stellte ich auch Längsschnitte der Fangfäden dar. Da ich aber von dem erstgenannten Material nichts mehr besaß, mußte ich

mich hierfür mit den sehr stark kontrahierten Tentakeln einer im ganzen in Formol konservierten Carmarina begnügen. Es färbte sich nicht nur mit Eisenhämatoxylin und Delafields Hämatoxylin und Eosin schlechter als die mit Sublimat fixierten Tentakel, sondern erwies sich auch viel weniger gut erhalten. Indessen gab es mir doch einige wertvolle Aufschlüsse. Längsschnitte, die den Tentakel oberflächlich (tangential) treffen, enthalten die Leisten der Stützlamelle im Querschnitt, solche, die mehr durch die Achse des Tentakels gehen, dagegen wenigstens stellenweise flächenhaft (= radial) getroffen.

Unterrichten wir uns zunächst an einem Querschnitt (Fig. 1, Taf. XXIII) bei schwächerer Vergrößerung über den allgemeinen Aufbau des Tentakels. Die Achse des Tentakels wird von einem röhrenförmigen Hohlraum (H) eingenommen (der mit dem Gastrovaskularsystem zusammenhängt). Er ist ausgekleidet vom Entoderm (En), einem einschichtigen Epithel, dessen Kerne nahe der Basis der Zellen liegen. Weiter nach außen folgt zunächst die ungewöhnlich dicke Stützlamelle (St), die in zwei Abschnitte gegliedert ist, den das Entoderm umhüllenden Kegelmantel und die von ihm ausgehenden radiär gestellten Leisten (L). Beide sind ausgesprochen faserig gebaut (worauf in den Abbildungen keine Rücksicht genommen wurde), enthalten aber keine Zellen oder Kerne. Alles, was nach außen von der Stützlamelle liegt, ist Ektoderm; es umfaßt also sowohl die Gewebsmassen, die sich zwischen den radiären Blättern befinden, als auch jene, welche über die Leisten der Stützlamelle hinaus den Tentakel nach außen abschließen (Ek).

Ueber die Leisten der Stützlamelle ist noch folgendes zu bemerken. Ihre Zahl beträgt auf den von mir untersuchten Querschnitten etwa 50. Die meisten besitzen entsprechend dem annähernd kreisförmigen Querschnitt des Tentakels gleiche Ausdehnung in radialer Richtung; nur ganz wenige sind auffallend kürzer und bleiben mit ihrer freien Kante viel weiter von der Oberfläche entfernt. Entweder halten die Leisten von ihrer Anheftungsfläche bis zu ihrem freien Rand annähernd gleiche Dicke ein (Fig. 2, Taf. XXIII), oder sie erweitern sich nach außen hin so stark, daß die Kanten benachbarter Leisten aneinanderstoßen und damit die zwischen ihnen gelegenen ektodermalen Gewebsmassen fast völlig von dem Ektoderm auf der Oberfläche des Tentakels abgeschnitten werden (Fig. 1,

Taf. XXIII). Ja die aneinanderstoßenden Kanten der radialen Stützblätter können streckenweise miteinander verschmelzen (Fig. 3, Taf. XXIII), und damit wird die Abgrenzung der beiden erwähnten Abschnitte des Ektoderms noch schärfer. Schon frühere Beobachter haben darauf hingewiesen, daß die Leisten nach der Oberfläche des Tentakels hin sich gabeln können (s. Fig. 1, Taf. XXIII oben rechts und links und unten in der Mitte), wobei die Spaltung nur den distalen Teil des Stützblattes betreffen kann, oder aber bis nahe an seine Anheftungsstelle heranreicht; selten kommt mehrfache Gabelung eines Stützblattes vor (Fig. 1, Taf. XXIII die äußerste Lamelle oben links). Wie benachbarte Leisten so können auch die Gabeläste ein- und desselben Stützblattes an ihrer freien Kante miteinander verschmelzen (Fig. 3, Taf XXIII) und dadurch kommen kleinere abgeschlossene Räume zustande ähnlich den nach außen versperrten Lücken zwischen zwei Stützblättern; diese Räumchen lassen sich nicht selten im verdikten Außenteil der Stützblätter beobachten (R Fig. 3, Taf. XXIII).

Der außerhalb der Leisten gelegene Teil des Ektoderms, der die Rinde des Tentakels liefert (Fig. 2 und 3, Taf. XXIII Ek), verhält sich verschieden, je nachdem er den ringförmigen Nesselwülsten des Fangfadens oder den Internodien zwischen diesen angehört. Im letzten Falle ist die ektodermale Rinde dünner und einfacher gebaut (Fig. 2, Taf. XXIII Ek). Hier enthält sie wesentlich nur eine Art von Zellen — Deckzellen — neben vereinzelten Nesselkapseln. Da die fixierten Tentakeln immer sehr stark zusammengeschnurrt sind, und die ektodermale Rinde dabei nicht nur dicker wird, sondern sich auch fältelt, hält es schwer, ein sicheres Urteil über die Anordnung der Zellen zu gewinnen, insbesondere anzugeben ob sie streng einschichtig geordnet sind. Bei der starken Verkürzung der Tentakel folgen die Nesselwülste dicht aufeinander, und daher kann man öfter auf den gleichen Schnitt das Ektoderm der Internodien in jenes der Nesselwülste übergehen sehen.

Die ektodermale Rinde der Nesselwülste (Ek, Fig. 3, Taf. XXIII) ist verwickelter gebaut. Schon bei schwacher Vergrößerung (Fig. 1, Taf. XXIII Ek) unterscheidet man an ihr zwei Zonen, eine innere, die durch zahlreiche, radial gestellte, bei Eisenhämatoxylinfärbung tief geschwärzte Fasern ausgezeichnet ist und eine äußere, welche die Nesselkapseln enthält. Bei Anwendung starker Objektive (Fig. 3, Taf. XXIII) gewahrt man, daß die genannten derben Fasern (a M) an ihrem basalen Ende mehrfach wei eingeschnitten erscheinen

und damit eine Zusammensetzung aus feineren Fibrillen anzeigen. An ihrem distalen Ende lösen sie sich in eine Anzahl von dünnen geschlängelten Fäserchen auf, die an die Cniden herantreten. Offenbar handelt es sich um jene Gebilde, die schon von früheren Autoren [1]) bei Carmarina beschrieben, von Toppe [2]) bei Olindias und Pelagia genauer untersucht und als akzessorische Muskelfasern der Nesselkapseln gedeutet werden, die an deren Entladung mitbeteiligt sein sollen. Im Gegensatz zur Angabe von Toppe bei Olindias unterscheiden sich bei Carmarina die akzessorischen Muskelfasern färberisch deutlich von den Längsmuskeln der Tentakeln, allerdings nicht bei Eisenhämatoxylinfärbung, wohl aber bei der Tinktion mit Delafields Hämatoxylin-Eosin-Pikrinsäure-Wasserblau: beiderlei Fasern erscheinen rot, aber in deutlich abweichender Nuance. Mit dieser Feststellung will ich den muskulösen Charakter der akzessorischen Fasern nicht bezweifeln; sind es aber wirklich kontraktile Fibrillen, dann muß bei Carmarina und den bei Toppe in Frage kommenden Formen dem Ektoderm die Fähigkeit zugesprochen werden, zweierlei (chemisch-färberisch und vielleicht auch funktionell verschiedene) muskuläre Fibrillen zu erzeugen.

Toppe betont (a. a. O.), daß die akzessorischen Muskelfasern nicht in den Cnidoblasten erzeugt werden; ich möchte vermuten, daß die Kerne (K 1 Fig. 3, Taf. XXIII), welche man im basalen Teil der ektodermalen Rinde zwischen diesen Fasern gelegen findet, ihren Bildungszellen angehören.

Die akzessorischen Muskelfasern der Cniden gehen oft büschelförmig vom freien Rand einer Stützleiste aus (vgl. bei Toppe); doch finden sie sich auch unabhängig davon.

Die äußere Zone der ektodermalen Rinde ist, wie schon gesagt, durch den Besitz der Nesselkapseln (Fig. 3, Taf. XXIII c) gekennzeichnet; sie zeigen in ihrem Innern das Stilett und den aufgerollten Faden, seitlich an ihrer Basis den Kern des Cnidoblasten und entsenden über die Oberfläche des Tentakels hinaus ein Cnidocil. Es

[1]) z. B. K. C. Schneider, Einige histologische Befunde an Coelenteraten. Jen. Zeitschr. Bd. 27 (N. F. Bd. 20), 1892, S. 434.

[2]) Untersuchungen über Bau und Funktion der Nesselzellen der Cuidarier. Zool. Jahrb. Bd. 29, Arnit. 1910, S. 191.

sei noch darauf hingewiesen, daß Entwicklungszustände der Nesselzellen oft zwischen den Blättern der Stützlamelle längs oder quer getroffen zu sehen sind (C_1 und C_2 Fig. 2, Taf. XXIII). Die Nesselkapseln der ektodermalen Rinde sind zwischen die gewöhnlichen Deckzellen eingeschaltet; deren Kern befindet sich nahe der Oberfläche des Tentakels (K_2 Fig. 3 Taf. XXIII). Die Zellen enthalten distal Granula, verschmälern sich nach innen und sind hier ausgesprochen fädig gebaut. K. C. Schneider (s. o. a. a. O.) hat eine derartige Zelle nach Mazerationspräparaten abgebildet. Noch eine dritte Zellform habe ich in der ektodermalen Rinde der Nesselwülste beobachtet; schlanke Elemente, die mit haarartigem Fortsatz frei über die Oberfläche des Ektoderms vorragen; es handelt sich wohl um Sinneszellen.

Die Abgrenzung der ektodermalen Rinde gegen die von den Stützleisten eingeschlossenen Teile des Ektoderms erfolgt unbedingt scharf in den oben geschilderten Fällen, in welchen die freien Kanten der Stützblätter sich bis zur Berührung verbreitern oder gar verschmelzen (Fig. 3, Taf. XXIII). Wenn diese Bedingungen nicht gegeben sind, ist der Zusammenhang beider Gewebsmassen inniger (Fig. 2, Taf. XXIII). Aber auch in diesen Fällen sieht man sehr oft eine dünne feinfaserige Schicht die Rinde von den tiefer gelegenen Gewebsmassen sondern; diese Schicht (G Fig. 2 und 3, Taf. XXIII), die auch zur Verknüpfung der akzessorischen Muskelfasern mit den Stützblättern dient, scheint mir eine Art Vorläufer der Stützlamelle zu sein; wenigstens geht sie an manchen Stellen kontinuierlich in die faserige Masse jener über. Diese feinfibrilläre Schicht scheint von sehr zarter Beschaffenheit zu sein, da sie von den Cnidoblasten durchbrochen werden muß, die man öfter auf der Grenze von Rinde und tieferem Anteil des Ektoderms findet; das letzte gilt auch von den Kernen anderer Zellen. Wenn also auch hier und da eine scharfe Grenze der beiden Lagen des Ektoderms nicht besteht, so berechtigt doch die Gesamtheit der Befunde die Rinde als epitheliale Schicht von dem tiefer gelegenen subepithelialen Gewebe zu trennen. Einen solchen Standpunkt haben ja bereits die Gebrüder Hertwig vertreten.

Nach dieser Uebersicht über den Bau des Tentakels von Carmarina können wir unserem Hauptgegenstand, den subepithelialen Muskelzellen, näher treten. Die Tentakeln besitzen nur Längsmuskelfasern, die der Außenfläche der Stütz-

lamelle und ihrer Blätter aufliegen, wie die früheren Autoren (Hertwig, Claus) richtig beschrieben haben. Im Querschnitt des Tentakels erscheinen die Stützleisten (L) durch die dicht stehenden, quer getroffenen „Fasern" (M Fig. 2 und 3, Taf. XXIII) wie gefiedert, und das ganze Bild erinnert in meinen Präparaten nicht wenig an die, auch funktionell ähnliche Anordnung der Längsmuskulatur der Oligochaeten (etwa des Regenwurms), bei denen die Längsmuskelzellen an beiden Seiten dünner Bindegewebslamellen befestigt sind. Während die einander zugekehrten Seiten zweier Stützleisten kontinuierlich mit Muskelfasern (M) besetzt sind, indem die Reihe der Fasern an der Anheftungsstelle der Leisten von der einen (über die eigentliche Stützlamelle hin) auf die andere ohne Unterbrechung übergeht (Fig. 2, Taf. XXIII oben), läßt sich an der freien Kante der Stützblätter ein wechselndes Verhalten feststellen. Ist die Stützleiste am distalen Rand schmal, so setzt sich auch hier die Reihe der Fasern ohne Unterbrechung von der einen auf die andere Seite der (gleichen) Leiste fort (Fig. 2, Taf. XXIII); verbreitert sich dagegen das Stützblatt nach außen hin soweit, daß die benachbarten Leisten einander berühren oder verschmelzen, so fehlen die „Fasern" an der Außenseite der Stützleiste (Fig. 3, Taf. XXIII). Indem aber nun die einander zugekehrten Flächen benachbarter Leisten in Verbindung treten, geht jetzt auch an der distalen Seite des schmalen Faches zwischen zwei Stützblättern geradeso wie an ihrer Ansatzstelle der Muskelbelag von der einen Seite des Faches auf die Gegenseite über. So entstehen allseits geschlossene „Muskelkästchen", die eine verblüffende Aehnlichkeit mit denen der Oligochaeten aufweisen. Als solche Muskelkästchen in kleinerem und kleinsten Ausmaß können auch die durch Verschmelzung von gegabelten Stützblättern entstehenden (s. o.) Räume (R) gelten, deren Wand von Muskelfasern bekleidet ist; manchmal sind nur ganz wenige, ja nur eine einzige (Fig. 3, Taf. XXIII, erste Leiste von links) Faser in dem Querschnitt eines solchen winzigen Kästchens sichtbar.

In der Mitte jedes Kästchens, bzw. mitten zwischen zwei Stützblättern macht sich auf den Tentakelquerschnitten ein faseriger Strang bemerkbar, dessen Fibrillierung in radiärer Richtung zieht (F Fig. 2, Taf. XXIII). Dieser Strang ist proximal locker und schmächtig; nach der Oberfläche des Tentakels hin wird er dichter und nimmt an Umfang zu; im ganzen betrachtet, verläuft er leicht gewellt. Was ist die Bedeutung dieses Gebildes?

An manchen meiner Schnitte (Fig. 2, Taf. XXIII) sehe ich mit der größten Deutlichkeit, daß der genannte Strang dadurch zustande kommt, daß von jeder Muskelfaser (M) eine feine Fibrille ausgeht, die, im ganzen zur Oberfläche des Tentakels gerichtet, schräg der Mitte des jeweiligen Kästchens zustrebt; hier treten diese Fibrillen von den einander zugekehrten Seiten zweier benachbarter Stützleisten zu dem beschriebenen strangartigen Gebilde (F) zusammen, indem sie allmählich einen strenger radiären Verlauf annehmen. Demnach besteht der Strang aus der Gesamtheit der fadenartigen Fortsätze der Muskelzellen!

An den Stellen der Präparate, an welchen diese Beziehung zwischen Muskelfasern und Fibrillen des Stranges leicht festzustellen ist (Fig. 2, Taf. XXIII), bietet sich der Querschnitt der einzelnen Muskelfaser folgendermaßen dar. Er gleicht im allgemeinen einem Wimpel, der mit seiner Schmalseite der Stützlamelle anhaftet und, wenn ich im Bilde bleiben darf, in den Raum zwischen den Stützblättern hineinflattert. Meist verschmälert sich der Wimpel bald beträchtlich, um dann allmählich fadenförmig auszulaufen. Damit vollzieht sich auch eine strukturelle Aenderung. Während nämlich der Wimpel stark lichtbrechend ist, sich mit Eisenhämatoxylin kräftig schwärzt und ganz scharf begrenzt erscheint, färbt sich die Hauptmasse der Fäden, die den Strang zusammensetzen, viel schwächer, ist weniger lichtbrechend und zarter konturiert, besitzt das übliche Aussehen plasmatischer Strukturen. Im allgemeinen haben die fädigen Fortsetzungen der Muskelzellen die letzterwähnte Beschaffenheit erreicht, wenn sie sich, in der Mitte des „Kästchens" angelangt, dem Zug der übrigen anschließen. In einzelnen Fällen aber bleibt der muskuläre Charakter den Fäden auf eine längere Strecke erhalten, so daß gelegentlich bei Eisenhämatoxylinfärbung in der Mitte des welligen Faserstranges eine oder mehrere außerordentlich scharf sichtbare Fibrillen ziehen, die auf den ersten Blick den Eindruck radiär (nicht längs) gestellter Muskelfasern erwecken könnten. Gelegentlich zu beachtende Uebergänge zwischen dem gewöhnlichen und dem letzt beschriebenen Verhalten lassen diese scheinbaren Radiärmuskelfasern bald richtig deuten, abgesehen davon, daß öfter der Ansatz einer solchen Faser zwischen den anderen an der Stützleiste sichtbar wird. Am Grunde zwischen zwei Stützblättern sind die „Wimpel" meist sehr schlank, im mittleren Teil gedrungener, nach der freien

Kante der Stützleiste zu kleiner und überhaupt weniger gut entwickelt (vgl. Fig. 2, Taf. XXIII).

Haeckel (s. o.) hatte angegeben, jede Muskelfaser sei mit einem ihr unmittelbar anliegenden Kern versehen. Das trifft aber keineswegs zu! Nicht nur vermißt man Kerne, die den Fasern zugehören, auf den Querschnitten (vgl. Fig. 2 und 3, Taf. XXII), sondern auch auf Längsschnitten, in denen die Muskelfasern in ihrer ganzen Ausdehnung übersichtlich enthalten sind (vgl. Fig. 5, Taf. XXII), läßt sich nichts von Zellkernen in unmittelbarer Nähe der Fasern oder gar in ihnen erblicken. Haeckel ist anscheinend durch den bisweilen unvermittelt verdickten mittleren Teil der Muskelfasern irre geleitet worden. Kerne bzw. kernhaltige Zellteile finden sich, abgesehen von den Cnidoblasten, gewöhnlich nur im äußeren Teil des von zwei Stützleisten gebildeten Faches, also nahe der epithelialen Schicht. Hier sieht man öfter eine kleine Gruppe von länglichen Kernen, die in der Mehrzahl mit ihrer größeren Achse radial eingestellt sind (Fig. 2, M b erstes Fach von links). An dieser Kernanhäufung findet der vorhin beschriebene, feinfaserige Strang sein Ende. Aufmerksame Beobachtung bei starken Vergrößerungen lehrt, daß der Faserstrang sich in der Nähe der Kerne in einzelne Bündel gliedert, deren jedes auf einen Kern zielt (Fig. 2, Taf. XXIII links).

Liegen die Kerne gruppenweise beieinander, so läßt sich meist nichts bestimmtes über die Form des zugehörigen Zelleibes ausmachen. Wenn sie aber in geringer Anzahl oder einzeln auftreten, so kann man mit den besten optischen Mitteln noch folgendes sicherstellen (Fig. 4, Taf. XXIII). Zu jedem Kern gehört ein spindelförmiger Zelleib, der in der Regel nur gegen das Innere des von zwei Stützleisten gebildeten Faches hin deutlich entwickelt ist. Doch kann sich der Zelleib auch in ähnlicher Weise nach außen hin erstrecken (Fig. 4, Taf. XXIII rechte Zelle); dann reicht er bis zur feinfaserigen Grenzzone zwischen epithelialer und subepithelialer Schicht. Zellen der letzten Form, bei denen der Kern in der Mitte des spindeligen Plasmakörpers gelegen ist, erscheinen regelmäßig dann, wenn die Kerne tiefer, etwa in der Mitte, des Fachinneren auftreten. Verfolgt man das Verhalten des zur Tentakelachse gekehrten Fortsatzes, so sieht man die körnige Plasmamasse der Zellen in einiger Entfernung vom

Kern sich in jene Fäden auflösen, die den oben geschilderten Faserstrang in der Mitte jedes Faches bilden (Fig. 4, Taf. XXIII).

Mit anderen Worten: jede „Muskelfaser" eines Faches hängt durch einen fadenförmigen Fortsatz mit einer der subepithelialen Zellen zusammen, die an seinem Eingang (selten mehr in seinem Inneren) gelegen sind. Da den einzelnen „Fasern" keine Kerne zukommen, müssen diese Zellen als Myoblasten der Fasern gelten.

Es fragt sich nun, wieviel „Fasern" zu einem Myoblast gehören: sicherlich mehr als eine! Denn die Zahl der Fasern eines Faches beträgt in einem Querschnitt etwa 50—60, die Zahl der Myoblastenkerne höchstens bis 10. Es werden also selbst unter der Annahme, daß nicht alle in einem Schnitt sichtbaren Fasern mit den im gleichen Schnitt gelegenen Myoblasten zusammenhängen, sondern ein Teil der Fasern in mehreren Schnitten stückweise erscheint und daher die Zahl der „Fasern" zu hoch gegriffen ist, unter allen Umständen mehrere Fasern von einem Myoblast gebildet werden. Das gilt erst recht, wenn ich mitteile, daß durchaus nicht in allen Fächern bei 10 μ dicken Schnitten Myoblasten erscheinen. Eine genaue zahlenmäßige Feststellung des Verhältnisses von Fasern und Myoblasten ist mir deshalb nicht möglich, weil mir keine Querschnitte und Längsschnitte von ein und demselben Tentakel zur Verfügung stehen, was aber nötig ist, um die Länge der Muskelfasern, die auf dem Querschnitt gezählt werden (gemäß dem zugehörigen Längsschnitt) zu kennen, damit mehrfache Zählung von Fasern, die in verschiedenen aufeinander folgenden Schnitten stückweise enthalten sind, vermieden werden kann. Die Länge der Muskelfasern wechselt aber außerordentlich nach dem Kontraktionszustand, wie schon aus der enormen Verkürzungsfähigkeit der Tentakeln bei starken Reizen (Fixieren) geschlossen werden muß und sich auch aus dem histologischen Bild ergibt (s. u.). Offenbar sind aber die Fasern an Stellen, wie in Figur 2 Tafel XXIII abgebildet, stark kontrahiert und deshalb auch läßt sich hier an jeder Faser das fadenförmige Verbindungsstück mit den Myoblasten beobachten. Berücksichtigt man nun solche Bilder, dann geht die Annahme, etwa 5—10 Fasern gehörten zu einem Myoblasten, wohl kaum über den Höchstwert hinaus.

Wir kommen also zu dem Ergebnis, daß jeder Myoblast

mehrere Fasern gebildet hat. Damit liegt in den Muskelfasern der Tentakeln von Carmarina ein Zelltypus vor, wie ihn Chun und Will (s. o.) vorausgesagt haben: subepitheliale Muskelzellen, deren kernhaltiger Zellteil (Myoblast) durch fadenförmige Fortsätze mit einer Mehrzahl von kontraktilen Fasern zusammenhängt.

An Einzelheiten ist noch folgendes nachzutragen. Nicht an allen Stellen der Schnitte hält es so leicht, die Verbindungen der Fasern mit den Myoblasten nachzuweisen. Das gilt vor allem dann, wenn der Querschnitt der Faser (M) nicht wimpelartig (wie in Fig. 2, Taf. XXIII), sondern mehr rundlich ist (Fig. 3, Taf. XXIII). Ich nehme an, daß solche Fasern weniger kontrahiert, daher schlanker und länger und deshalb auch in mehreren Schnitten enthalten sind. Mit dieser Annahme stimmt auch überein, daß an solchen Stellen das faserige Bündel dünn und die Myoblasten spärlich sind.

Auch im erstgenannten Fall hält es schwer, bei den nahe dem freien Rand der Stützblätter befindlichen Fasern den Zusammenhang mit dem Myoblasten zu erkennen; ich möchte vermuten, daß diese Fasern mit dem dem Ektoderm zugewandten Fortsatz des spindelförmigen Myoblasten in Verbindung stehen. Derartiges Verhalten von Fasern und Zelle gilt wohl sicher für solche Myoblasten, die tiefer zwischen den Stützleisten liegen und wie zur Achse so auch zur Oberfläche des Tentakels hin gleichartige und gleich lange Fortsätze ausschicken. Innerhalb der kleinen, von verschmolzenen Gabelungen der Stützblätter umschlossenen Räume, deren Wand, wie oben erläutert, mit Muskelfasern bekleidet ist, sah ich einmal den Myoblasten in der Mitte gelegen und nach allen Seiten hin Verbindungsfäden zu den Fasern aussenden. Wie die ganz vereinzelt in der Stützlamelle abgekapselten Fasern (s. o.) vom Myoblasten versorgt werden, vermag ich nicht mit Bestimmtheit zu sagen; vielleicht, daß diese Räumchen doch durch eine feine Spalte streckenweise mit dem übrigen subepithelialen Gewebe zusammenhängen, vielleicht aber auch, daß die Fasern die Beziehung zum Myoblasten ganz aufgeben mußten.

Meistens liegen die Myoblasten deutlich subepithelial; doch kommen gelegentlich, wie schon oben erwähnt, Stellen vor, an denen epitheliale und subepitheliale Schicht des Ektoderms sich nicht scharf scheiden lassen; es bleibt somit die Möglichkeit, daß hier noch

einige der Myoblasten engere Beziehungen zum Epithel gewahrt haben.

Nachdem ich die geschilderten Verhältnisse am Querschnitt der Tentakeln erkannt hatte, versuchte ich nunmehr an radialen Längsschnitten, d. h. an solchen, die der Fläche einer Stützleiste parallel gehen, den Zusammenhang der Muskelfasern mit den Verbindungsfäden zu erkennen. Die Bilder (Fig. 5, Taf. XXIII) stimmen in wesentlichen Zügen mit Haeckels Figur 62, Tafel VI (a. a. O.) überein. Die Fasern (M Fig. 5, Taf. XXIII) erwiesen sich als spindelförmige Gebilde, deren Mitte häufig stark angeschwollen ist. Diese Stelle enthält aber keinen Kern, sondern die Anschwellung hängt mit der starken Kontraktion der Faser zusammen. Darauf beruht auch die stärkere Färbbarkeit mancher Stellen der Fasern mit Eisenhämatoxylin. Manche der Fasern sind so stark zusammengeschnurrt, daß sie fast zitronenförmig aussehen. Eine feinere fibrilläre Zusammensetzung läßt sich nicht mit Bestimmtheit an den Fasern erkennen; doch ist es bei ihrer Stärke ganz selbstverständlich, daß es sich hier nicht um eine einzelne Primitivfibrille (Myofibrille) handeln kann. Eine Andeutung eines zusammengesetzten Baues zeigen die Fasern durch eine Art Zerklüftung auf manchen Querschnitten (vgl. Fig. 3, Taf. XXIII), und entsprechend gewahrt man an längsgetroffenen Fasern helle undeutliche Längslinien. Bisweilen fand ich die Enden der Fasern gegabelt. Die Fasern verlaufen, durch Lücken voneinander geschieden, alle in der Längsrichtung des Tentakels.

Auf den radialen Längsschnitten der Tentakel gewahrt man nun in der Tat von einzelnen Fasern die Fäden (F) ausgehen, die sie mit den Myoblasten verbinden (Fig. 5, Taf. XXIII). Ein solcher Faden beginnt meist in der Mitte der Faser, sei es, daß er gleich beim Entspringen normale Dicke besitzt, sei es, daß er zunächst einen flügelartigen Ansatz der Faser darstellt, der sich allmählich verschmälert. Diese flügelartigen Anhänge erscheinen auf Querschnitten als die oben beschriebenen „Wimpel". In seltenen Fällen entspringt der Verbindungsfaden nahe dem einen Ende der Faser oder stellt gar eine unmittelbare Fortsetzung eines Faserendes dar (vgl. Fig. 5, Taf. XXIII). In dem letzten Falle entstehen die scheinbaren radiären Muskelfasern des Querschnittbildes, d. h. der Verbindungsfaden zeigt auf eine sehr lange Strecke hin muskulöse Natur (s. o.). Bisweilen sah ich die Verbindungsfäden benachbarter Fasern

scheinbar verschmelzen (vgl. Fig. 5, Taf. XXIII). Daß man nicht von allen Fasern eines radialen Tentakelquerschnittes die Verbindungsfäden ausgehen sieht, liegt daran, daß Fasern und Fäden (gemäß dem Querschnittsbild) nicht in derselben Ebene gelegen und auch die Stützleisten nicht vollkommen eben sind. Für das Flächenbild ist noch charakteristisch, daß die von den Fasern ausgehenden Verbindungsfäden immer nach einer Richtung — nach der Außenseite des Tentakels — hinweisen, wie ja nach der Ansicht im Querschnitt nicht anders zu erwarten ist; damit ist denn auch eine Sicherheit gegeben, daß die Verhältnisse am Querschnitt zu denen am Längsschnitt in die richtige Beziehung gesetzt sind.

Der Vollständigkeit halber sei noch eine Stützleiste mit den aufliegenden kontraktilen Fasern im Tangentialschnitt des Tentakels, d. h. senkrecht zu ihrer Fläche getroffen, in Figur 6, Tafel XXIII wiedergegeben. Die Fasern liegen in ihrer ganzen Länge glatt dem Stützblatt an und sind je nach dem Grade ihrer Kontraktion nach außen hin mehr oder minder bauchig vorgewölbt. —

Nach den Untersuchungen der Gebrüder Hertwig (a. a. O.) zeigt die Anordnung der Muskulatur am Magenstiel von Carmarina ganz ähnliche Verhältnisse wie die der Tentakeln. Daher ist zu vermuten, daß auch dort die hier beschriebenen mehrfaserigen subepithelialen Muskelzellen vorkommen. —

Zum Schluß ein Vorschlag betreffend die Nomenklatur. Chun und Will heben mit Recht hervor, daß bei den Coelenteraten die Bezeichnung Muskelfaser in ganz anderem Sinne gebraucht wird, wie bei den höheren Tieren; hier bedeutet Muskelfaser die ganze Zelle, dort nur ihre kontraktile Substanz. Demnach müsse die Muskelfaser der höheren Metazoen (insbesondere der einkernigen Typen = kontraktile Faserzelle) mit der Muskelfaser + dem Myoblasten der Coelenteraten homologisiert werden. Unter diesen Umständen scheint es mir doch angebracht, für die „Muskelfaser" = kontraktile Substanz der epithelialen und subepithelialen Muskelzellen bei den Coelenteraten einen besonderen Terminus einzuführen; ich schlage vor „Myoine", von μυών, μυῶνος, Muskel, und ἴς, ἰνός (Muskel-, Sehnen-, Nerven-)faser, welch letztes Wort auch schon in der Muskelhistologie (in „Inokomma") Verwendung gefunden hat. Als Myoinen in diesem Sinne müßten auch die von Blochmann u. a. bei Plattwürmern aufgefundenen „Muskelfasern" gelten, die zu mehreren von einem Myo-

blast (kernhaltigen Zellteil) versorgt werden. Solche „mehrfaserige" Zellen, gleich den entsprechenden Formen bei den Coelenteraten könnten demnach „polyine" Muskelzellen heißen. An den Muskelzellen vom Nematodentypus, in denen die Trennung von Myoblast („Markbeutel") und kontraktiler Substanz („Muskelspindel") angebahnt wird, könnte ebenfalls die Gesamtheit der kontraktilen Fibrillen als Myoine bezeichnet werden.

Erklärung der Abbildungen.

Taf. XXIII.

Alle Abbildungen beziehen sich auf die Tentakel von Carmarina hastata und sind unter Benützung des Abbe schen Zeichenapparates hergestellt; Entfernung der Zeichenfläche von der Austrittspupille des Mikroskops = 250 mm.

Fig. 1. Hälfte eines Tentakelquerschnittes: H. Hohlraum, En Entoderm, St Stützlamelle, L Leiste der Stützlamelle, Ek Ektoderm. Fixierung Sublimat, Färbung Eisenhämatoxylin Vergr. 125 : 1 (Zeiß' Apochromat 8 mm und Komp.-Okular 4).

Fig. 2. Sektor eines Tentakelquerschnittes: St, L, Ek wie in Fig. 1. M Myoinen („Muskelfasern") F faseriger Strang, der von den Verbindungsfäden geliefert wird, die von den Myoinen zu den Myoblasten, Mb, ziehen; C_1 Cnidoblast quergetroffen, C_2 desgl. in Längsansicht; G faserig differenzierte Grenze zwischen epithelialem und subepithelialem Anteil des Ektoderms. Fixierung Sublimat; Färbung Delafields Hämatoxylin, Eosin, Pikrinsäure-Wasserblau. Vergr. 500 : 1 (Zeiß' Apochromat 4 mm und Komp.-Okular 8).

Fig. 3. Randpartie eines Tentakelquerschnittes. L, Ek wie in Fig. 1; M, F, G wie in Fig. 2; R kleinere, von den Stützleisten umkapselte Räume mit Myoinen. a M akzessorische Muskelfasern der Nesselkapseln (C), K_1 Kern der Bildungszellen dieser kontraktilen Elemente; K_2 Kern der Deckzellen. Fixierung Sublimat; Färbung Eisenhämatoxylin. Vergr. 500 : 1 (Zeiß' Apochromat 4 mm und Komp.-Okular 8).

Fig. 4. Zwei subepitheliale Myoblasten, die an ihrem oberen (der Tentakelachse zugewandten) Ende sich in die Verbindungsfäden auflösen, die zu den Myoinen hinziehen. Fixierung Sublimat, Färbung Delafields Hämatoxylin, Eosin, Pikrinsäure-Wasserblau. Vergr. 1000 : 1 (Zeiß' Apochromat 2 mm N. A. 1,40 und Komp.-Okular 8).

Fig. 5. Myoinen (M) bei Flächenansicht der Stützleiste (aus einem radialen Tentakellängsschnitt); bei einer Anzahl der-

selben ist der Abgang der Verbindungsfasern (F) zu beobachten. Fixierung Formol; Färbung Delafields Hämatoxylin, Eosin; Vergr. 500 : 1 (Zeiß' Apochromat 2 mm N. A. 1,30 und Komp.-Okular 4).

Fig. 6. Stützleiste (L) mit den anhaftenden Myoinen (M) im Querschnitt (nach einem tangentialen Tentakellängsschnitt), Fixierung Formol, Färbung Delafields Hämatoxylin, Eosin. Vergr. 500 : 1 (Zeiß' Apochromat 2 mm N. A. 1,30 und Komp.-Okular 4).

P. Weill pinxit. Werner & Winter Frankfurt a/M.

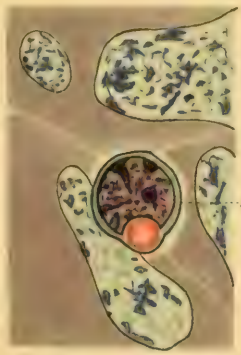
17
schl


18
emy1
cl
m
emy2

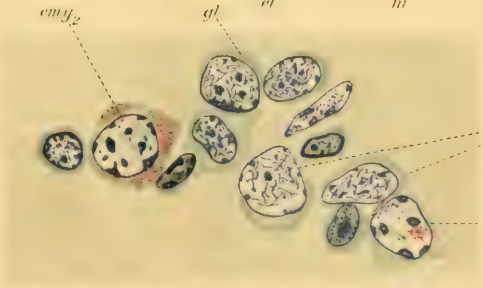
19
emy2
gl
gl
emy1

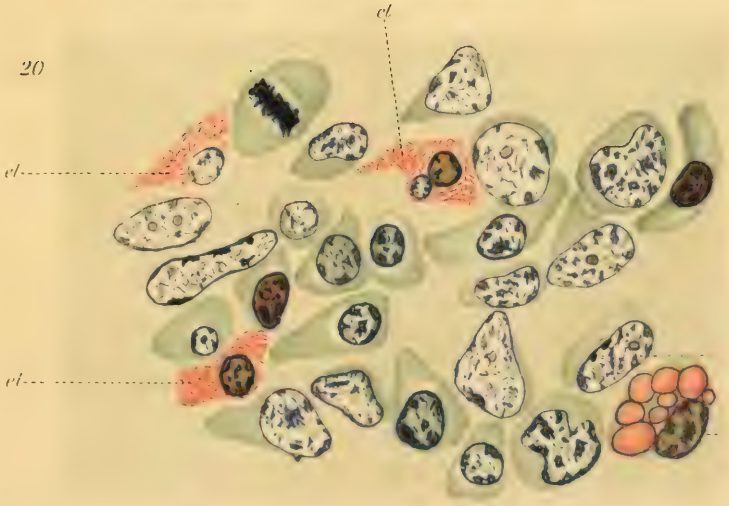
20
cl
cl
cl
emy1
rk

1
emy
sl

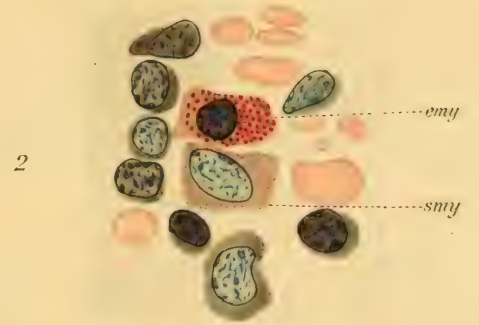
2
emy
smy

3
sl
smy1
smy4
ly
smy3
smy2

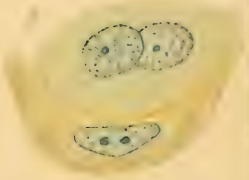

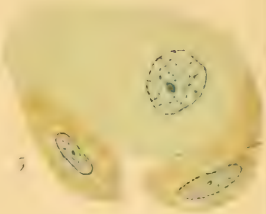

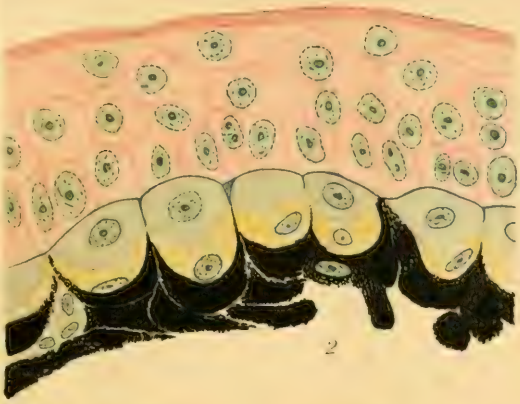

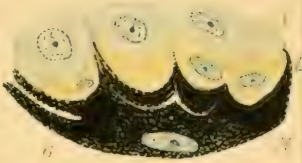

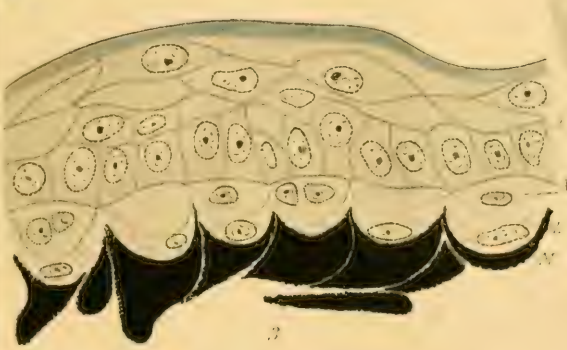

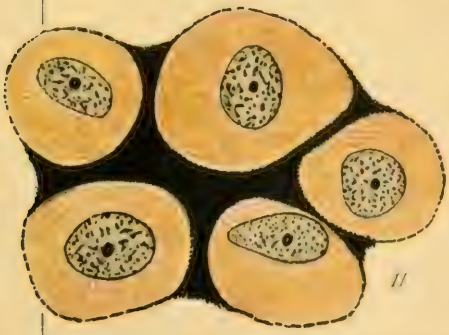

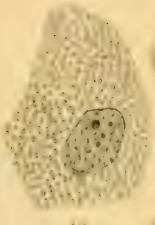

1

2

3

a

4

5

6

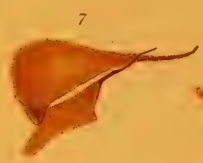
7

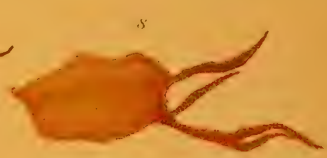
8

9

10

11

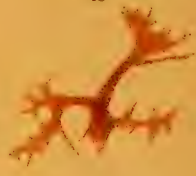
12


14

13

16

b

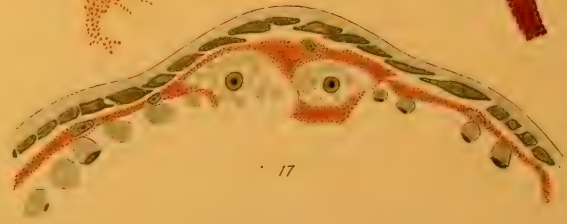
17

1
s
k
k
pl
2
l
3
c
c
f
4
s
l
5
s
f
k
pl
6
7
8
h
h
9
10
pl
11
pl
12
pl
pl
a
b
13
pl
pl
a
b
14
pl
pl
a
k
l
15
k
gl
k

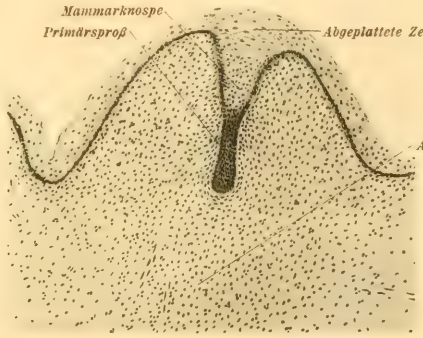
Mammarknospe
Primärsproß
Abgeplattete Zellen
Areolargewebe

1

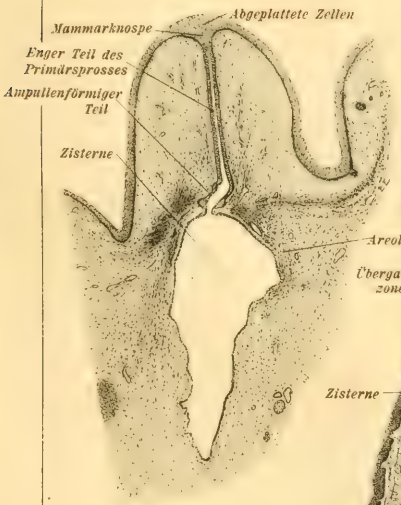
Abgeplattete Zellen
Mammarknospe
Enger Teil des Primärsprosses
Ampullenförmiger Teil
Zisterne
Areolarzone

2

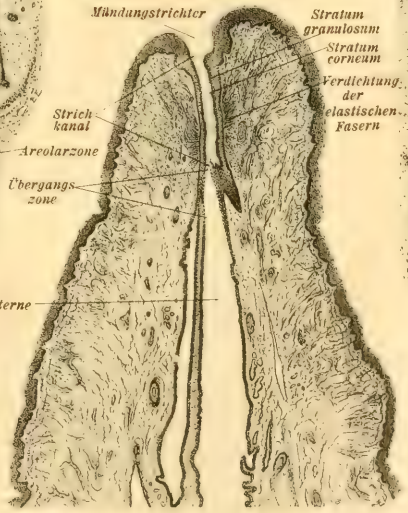
Mündungstrichter
Stratum granulosum
Stratum corneum
Verdichtung der elastischen Fasern
Strich kanal
Übergangs zone
Zisterne

4

Hornpfropf
Mammarknospe
Strichkanal
Übergangszone
Zisterne
Areolar gewebe

3

1.

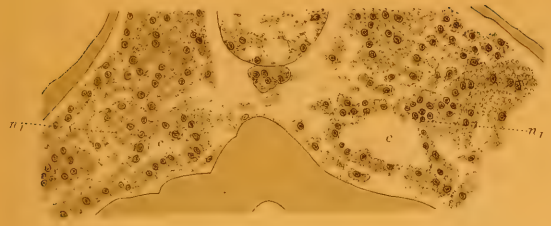

2.

3.

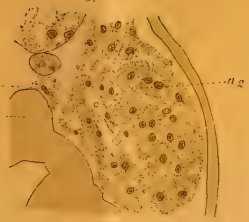

4.

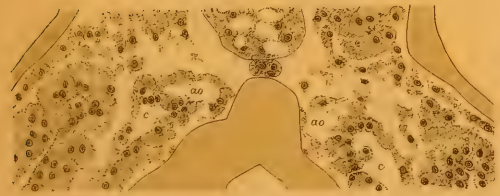

5

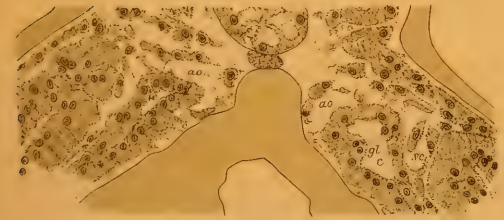

6.



7.

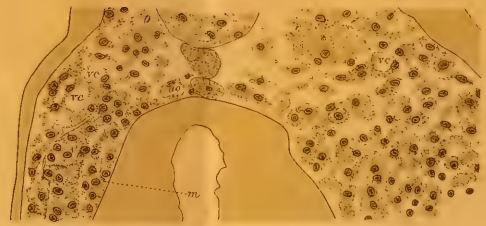

8.

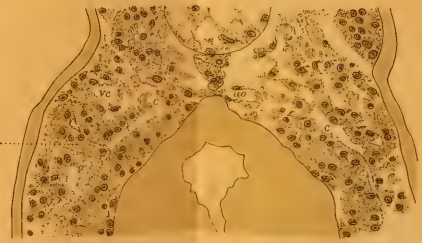

9.

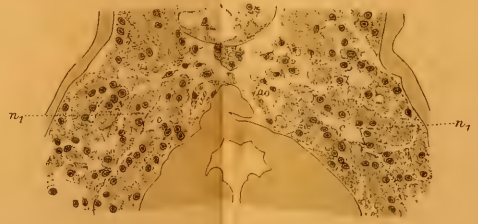

10.

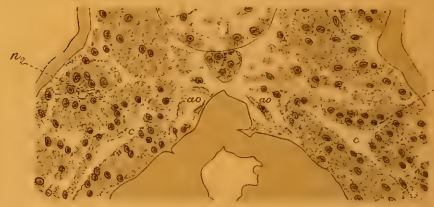

11.

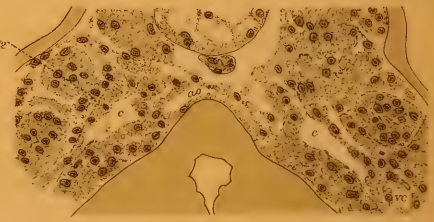

12.

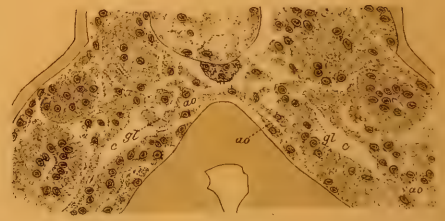

14.

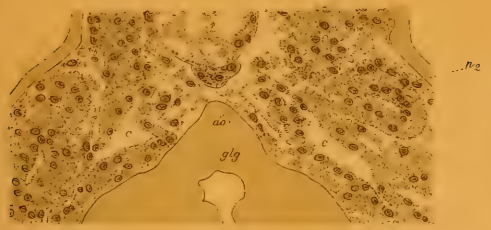

17.

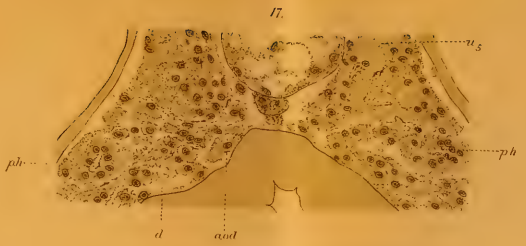

21.

11.

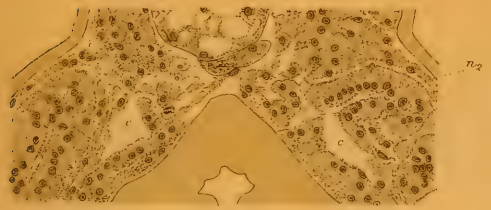

18.

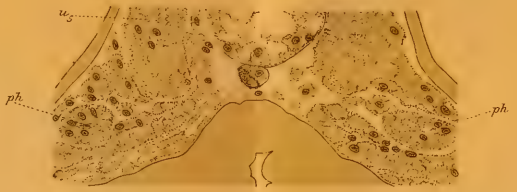

22.

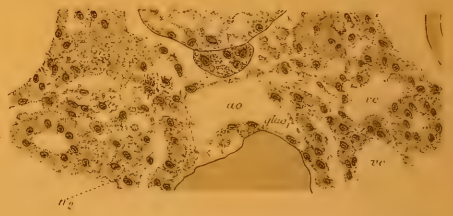

15.

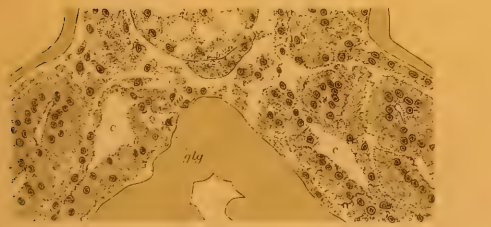

19.

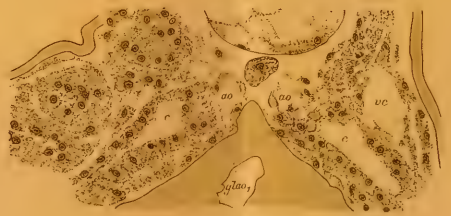

23.

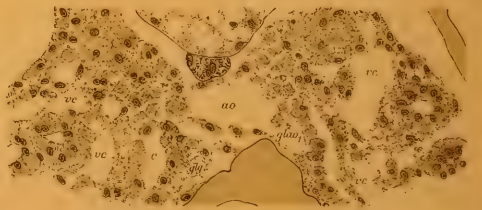

16.

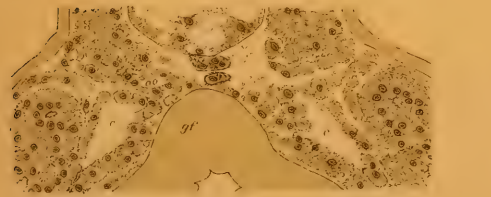

20.

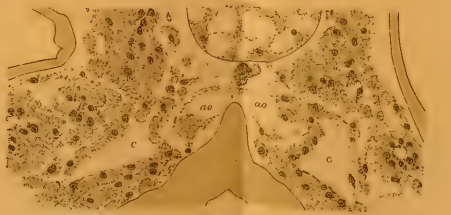

25.

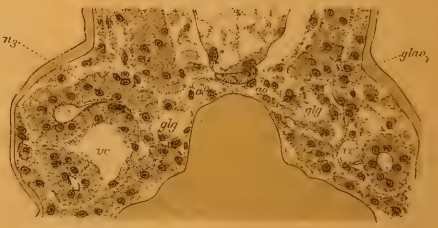

Hartmann gez.

Lith. Anst. v. E. A. Funke, Leipzig

24.

46. gf

32.

33.

35.

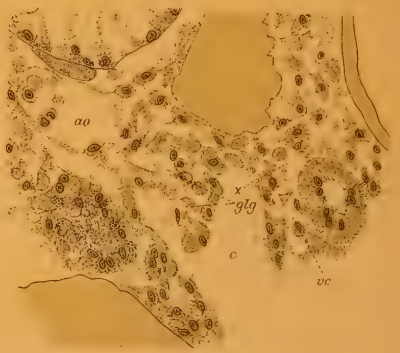

40. gf glvc

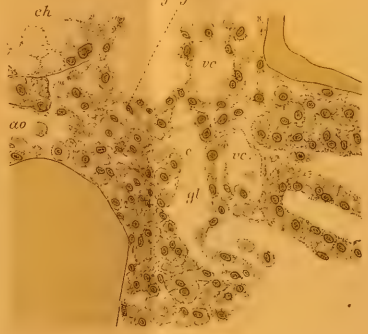

26.

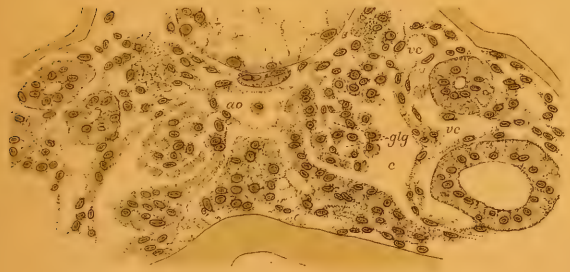

30.

37.

44.

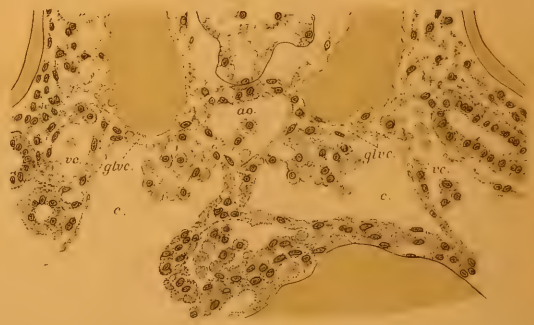

34.

36.

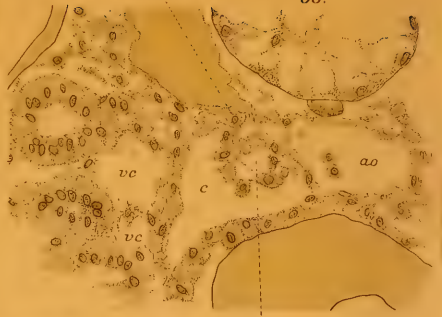

45.

38a.

38b.

31.

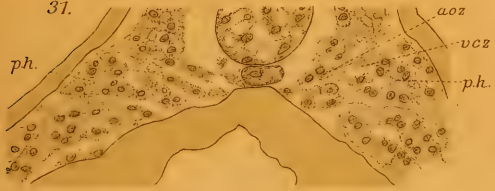

39.

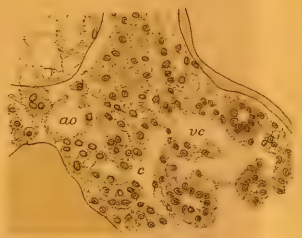

42.

38c.

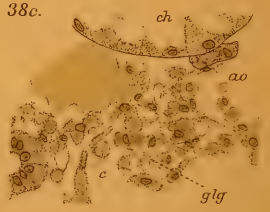

glg.

27.

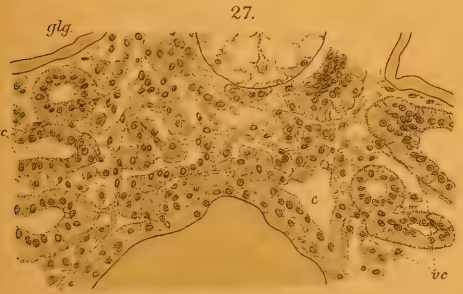

41.

gl (glvc)

28.

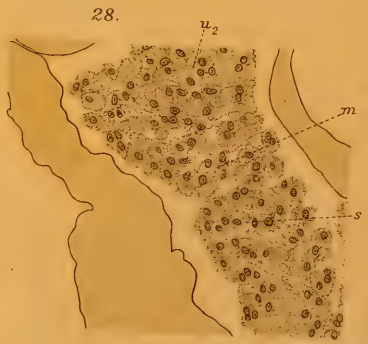

43.

29.

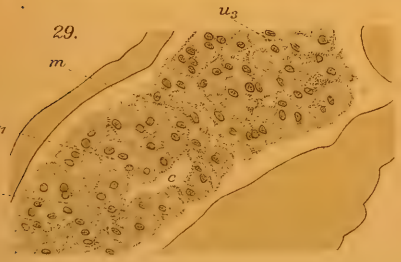

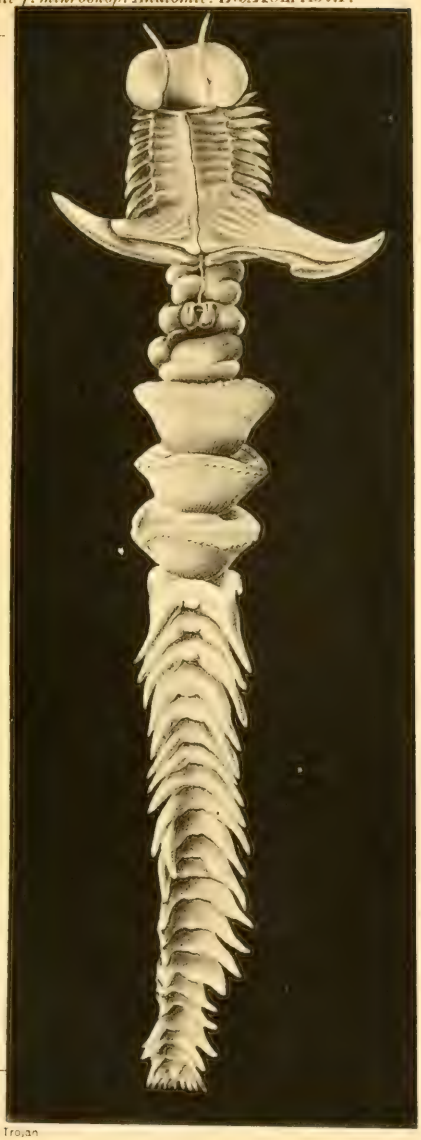

1

Gez. Trojan

Lith. Anst. v. Werner u. Winter, Frankfurt a. M.



10.



11

12



13



14



16



15



17

19



18

20



21

22



23



24

26



25



27



28

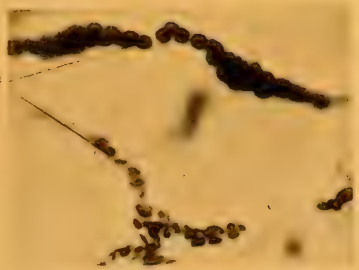

29

31

30

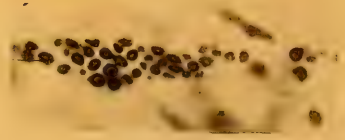

32



33

Phot. Trojan

Lith. Anst. v. Werner u. Winter, Frankfurt a. M.





K. Schlick gez.

Werner & Winter, Frankfurt a. M.

10

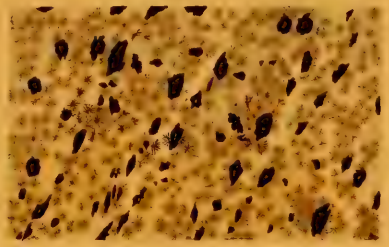

11

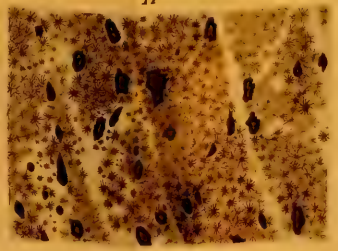

12



13

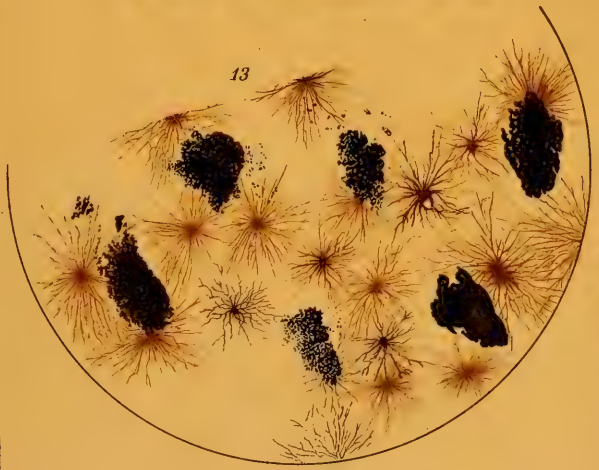

14



15

16



17

18

19



20

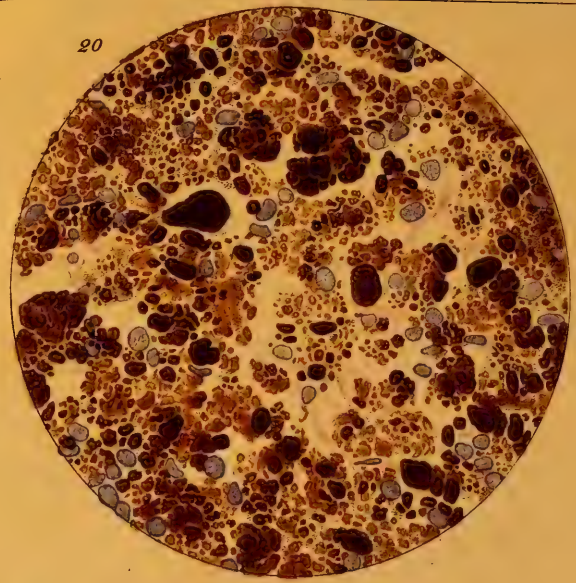

21

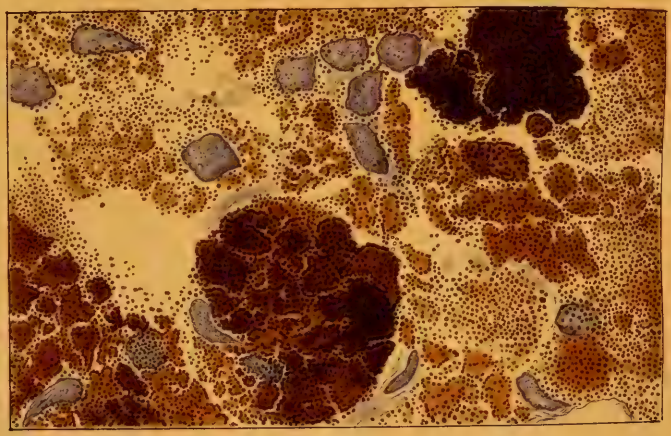

22



23

24



K. Schlick gez.

Werner u. Winter Frankfurt a. M.



K. Schlick gez.

Werner & Winter, Frankfurt a/M.

1

2

3



4

5

6

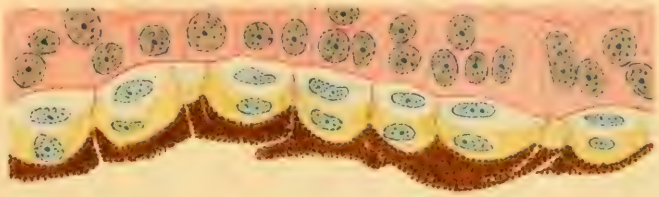

7

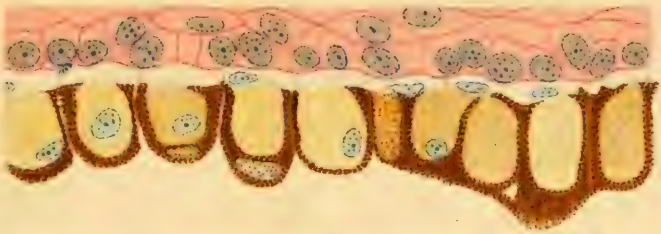

8

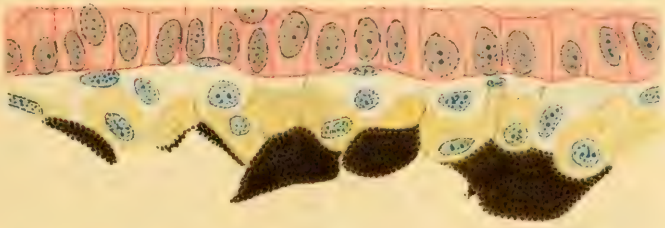

9

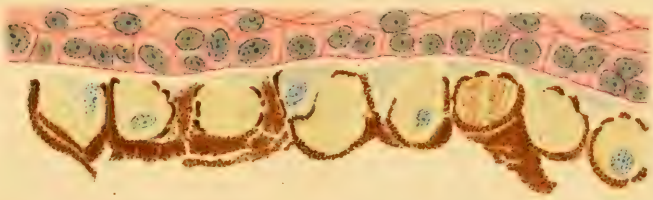

10

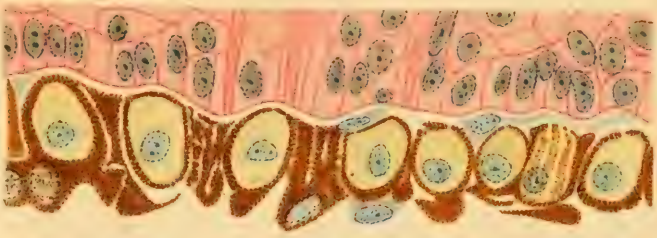

11

12

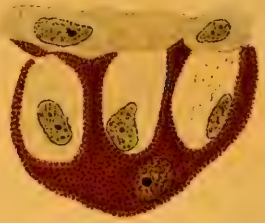

17

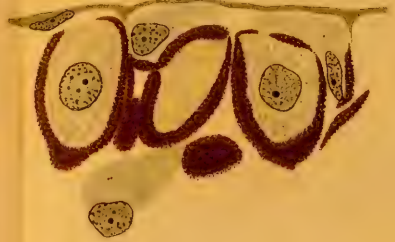

18

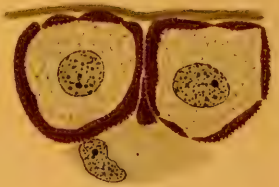

13

19

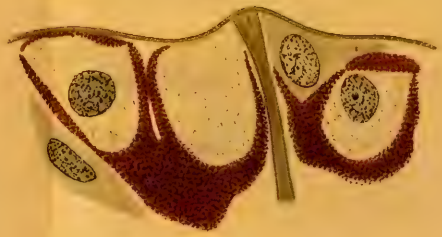

20

16

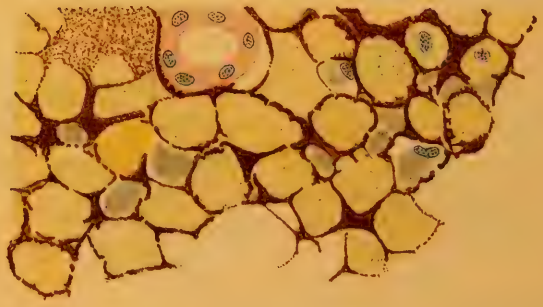

14

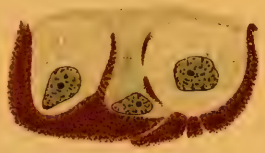

15

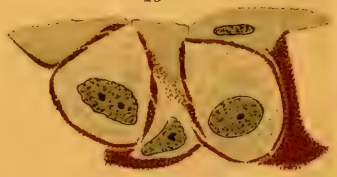

W. J. Schmidt gez.

Werner & Winter Frankfurt a/M.

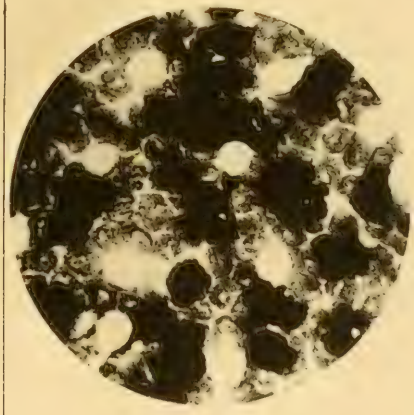

21

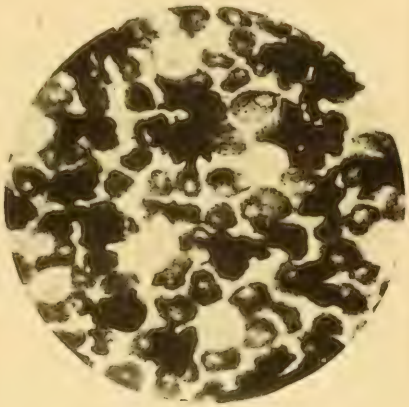

22

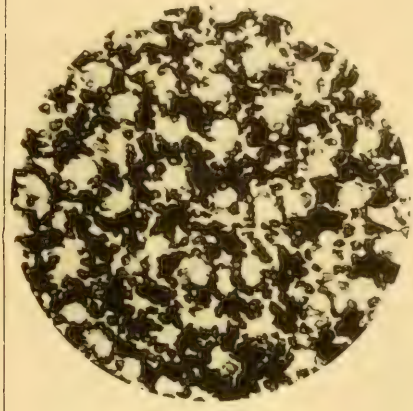

23

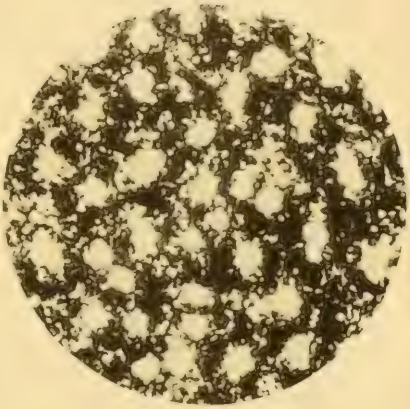

24



25

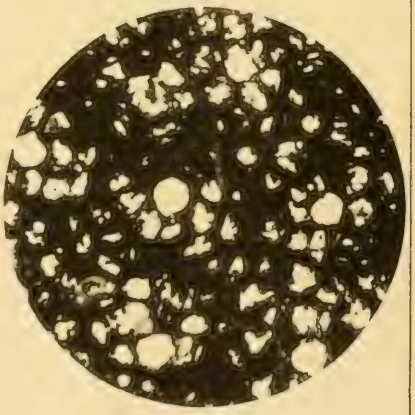

26

W. J. Schmidt phot.

Lith. Anst. v. Werner u. Winter, Frankfurt a. M.

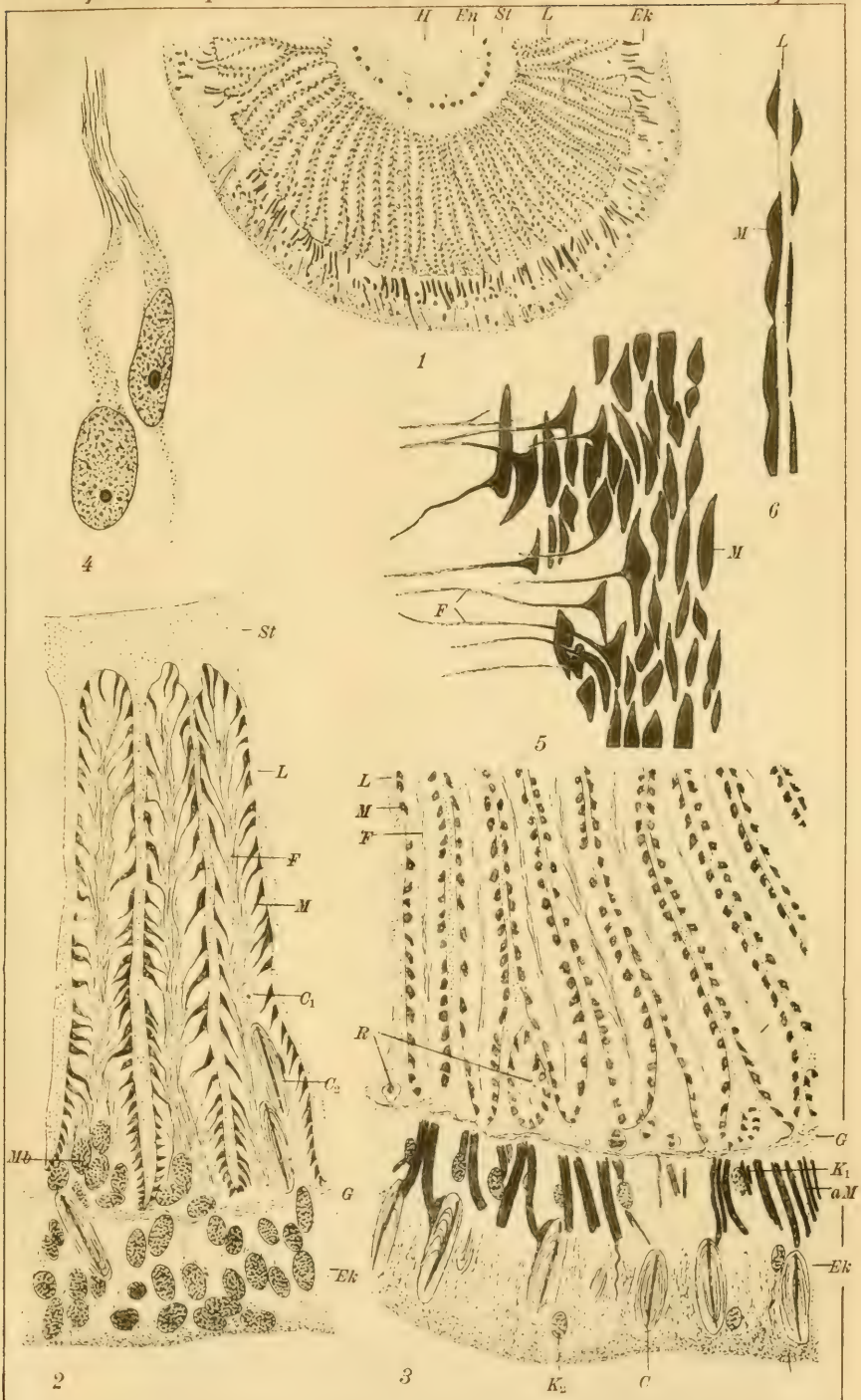

W. J. Schmidt gez.

Lith. Anst. v. Werner u. Winter, Frankfurt a. M.

5 WHSE 02672